461847
611
С-19

ТОМ 2

Сапин М.Р.
Никитюк Д.Б.
Швецов Э.В.

АТЛАС НОРМАЛЬНОЙ АНАТОМИИ ЧЕЛОВЕКА

МЕДпресс

611
С-19

М.Р.Сапин
Д.Б.Никитюк
Э.В.Швецов

АТЛАС НОРМАЛЬНОЙ АНАТОМИИ ЧЕЛОВЕКА

В двух томах

Том 2

Рекомендуется Учебно-методическим объединением по медицинскому и фармацевтическому образованию вузов России в качестве учебного пособия для студентов медицинских вузов

3-е издание

БИБЛИОТЕКА
КЫРГЫЗСКОЙ ГОСУДАРСТВЕННОЙ
МЕДИЦИНСКОЙ АКАДЕМИИ
ИНВ.№ 46184

Москва
«МЕДпресс-информ»
2007

УДК 611(084.4)
ББК 28.86я73
С19

Все права защищены. Никакая часть данной книги не может быть воспроизведена в любой форме и любыми средствами без письменного разрешения владельцев авторских прав.

Сапин М.Р.

С19 Атлас нормальной анатомии человека : Учебн. пособие : В 2 т. / М.Р.Сапин, Д.Б.Никитюк, Э.В.Швецов. — 3-е изд. — Т. 2. — М. : МЕДпресс-информ, 2007. — 484 с.: ил.

ISBN 5-98322-262-7 (т. 2)
ISBN 5-98322-260-0

Атлас нормальной анатомии человека содержит цветные, весьма информативные рисунки с обозначениями и подписями на русском и латинском языках и сопровождающий эти рисунки текст.

Во втором томе представлены 389 рисунков органов мочеполового аппарата, иммунной и лимфатической систем, эндокринных желез, сердца и кровеносных сосудов, нервной системы и органов чувств.

Атлас предназначен для студентов медицинских и других высших и средних учебных заведений, для врачей различных специальностей, состоит из двух томов.

УДК 611(084.4)
ББК 28.86

ISBN 5-98322-262-7 (т. 2)
ISBN 5-98322-260-0

© Сапин М.Р., Никитюк Д.Б., Швецов Э.В., 2006
© Оформление, оригинал-макет.
Издательство «МЕДпресс-информ», 2006

Оглавление

УЧЕНИЕ О ВНУТРЕННОСТЯХ (splanchnologia) 7

Мочеполовой аппарат 9

Мочевые органы 11

Почка 11

Мочеточник 19

Мочевой пузырь 20

Возрастные особенности мочеточников и мочевого пузыря 22

Мочеиспускательный канал 23

Половые органы 26

Мужские половые органы 26

Внутренние мужские половые органы 26

Наружные мужские половые органы 35

Женские половые органы 40

Внутренние женские половые органы 40

Наружные женские половые органы 50

Промежность 55

Органы иммунной системы 60

Костный мозг 62

Тимус 63

Миндалины 65

Червеобразный отросток 68

Лимфоидные бляшки тонкой кишки 68

Одиночные лимфоидные узелки 69

Селезенка 70

Лимфатические узлы 72

Лимфатическая система 77

Лимфатические сосуды и регионарные лимфатические узлы областей тела 81

Лимфатические сосуды и узлы нижней конечности 81

Лимфатические сосуды и узлы таза 83

Лимфатические сосуды и узлы брюшной полости 83

Лимфатические сосуды и узлы грудной полости 88

Лимфатические сосуды и узлы головы и шеи 92

Лимфатические сосуды и узлы верхней конечности 95

Эндокринные железы 97

Гипофиз 97

Щитовидная железа 100

Околощитовидные железы 101

Эндокринная часть поджелудочной железы 101

Эндокринная часть половых желез 103

Надпочечник 103

Параганглии 105

Шишковидное тело 106

УЧЕНИЕ О СОСУДАХ (angiologia) 109

Сердце 117

Камеры сердца 123

Кровеносные сосуды сердца 136

Перикард 138

Кровеносные сосуды 143

Сосуды малого (легочного) круга кровообращения 143

Легочный ствол и его ветви 143

Легочные вены 146

Сосуды большого круга кровообращения 147

Аорта 148

Ветви дуги аорты 150

Общая сонная артерия и ее ветви 152

Подключичная артерия и ее ветви 166

Артерии верхней конечности 177

Грудная часть аорты и ее ветви 190

Брюшная часть аорты и ее ветви 193

Непарные висцеральные ветви 196

Парные висцеральные ветви 202

Артерии таза ... 205
Артерии нижней конечности ... 213

Вены большого круга кровообращения ... 227
Система верхней полой вены ... 228
Вены головы и шеи ... 238
Вены верхней конечности ... 248
Система нижней полой вены ... 252
Система воротной вены печени ... 255
Вены таза ... 261
Вены нижней конечности ... 265

НЕРВНАЯ СИСТЕМА (systema nervosum) ... 271

Центральная нервная система ... 275
Оболочки спинного мозга ... 282
Головной мозг ... 283
Конечный мозг ... 288
Строение коры полушарий большого мозга ... 295
Базальные ядра и белое вещество конечного мозга ... 298
Средний мозг ... 316
Мост ... 318
Мозжечок ... 319
Продолговатый мозг ... 324
Четвертый желудочек ... 326
Ромбовидная ямка ... 326
Проводящие пути головного и спинного мозга ... 332
Оболочки головного мозга ... 340
Сосуды и нервы твердой оболочки головного мозга ... 344

Периферическая нервная система ... 346
Черепные нервы ... 349
Спинномозговые нервы ... 373
Шейное сплетение ... 376
Грудные нервы ... 395
Поясничное сплетение ... 396
Крестцовое и копчиковое сплетения ... 402
Копчиковое сплетение ... 411

Вегетативная (автономная) нервная система ... 414
Симпатическая часть вегетативной (автономной) нервной системы ... 416
Вегетативные сплетения брюшной полости и таза ... 424
Парасимпатическая часть автономной (вегетативной) нервной системы ... 428

ОРГАНЫ ЧУВСТВ ... 433

Орган зрения ... 435
Глаз ... 435
Вспомогательные органы глаза ... 446
Мышцы глазного яблока ... 446
Веки ... 448
Слезный аппарат ... 451
Проводящие пути зрительного анализатора ... 453
Развитие органа зрения ... 454

Преддверно-улитковый орган (орган слуха и равновесия) ... 456
Наружное ухо ... 456
Среднее ухо ... 459
Внутреннее ухо ... 464
Развитие органа слуха и равновесия ... 474

Орган обоняния ... 476
Развитие органа обоняния ... 477

Орган вкуса ... 477

Общий покров и его производные ... 478
Кожа ... 478
Производные эпителиального покрова кожи ... 480

Молочная железа ... 480

Учение о внутренностях

splanchnologia

Мочеполовой аппарат

Мочеполовой аппарат (apparátus urogenitális) у человека включает мочевые органы, а также половые органы. Мочевые и половые органы объединены общностью развития, тесными анатомическими и функциональными взаимоотношениями (рис. 1 и 2).

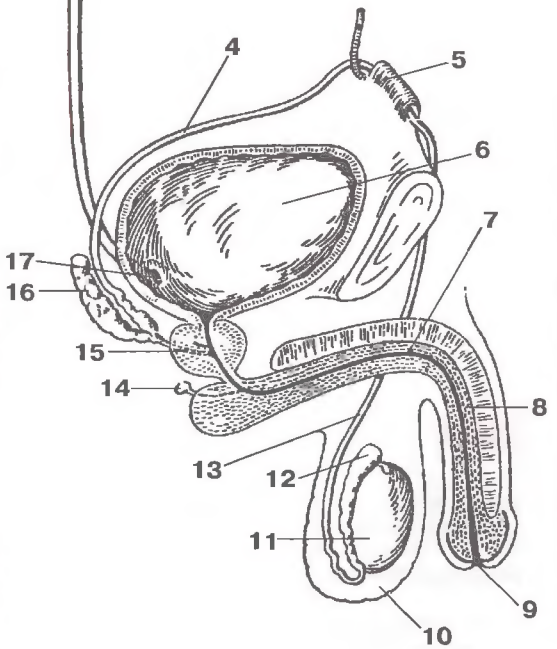

1 **Мочеполовой аппарат мужчины. Сагиттальный разрез. Схема**

1 — левая почка; 2 — почечные ворота; 3 — левый мочеточник; 4 — семявыносящий проток; 5 — паховый канал; 6 — мочевой пузырь; 7 — мужской мочеиспускательный канал; 8 — губчатое тело полового члена; 9 — ладьевидная ямка мочеиспускательного канала; 10 — мошонка; 11 — левое яичко; 12 — головка придатка яичка; 13 — семявыносящий проток; 14 — бульбоуретральная железа; 15 — семявыбрасывающий проток; 16 — семенной пузырек; 17 — мочеточниковое отверстие (левое).

1 — rén sinister; 2 — hilus renális; 3 — uréter sinister; 4 — dúctus déferens; 5 — canális inguinális; 6 — vésica urinária; 7 — uréthra masculina; 8 — córpus spongiósum pénis; 9 — fóssa naviculáris uréthrae; 10 — scrótum; 11 — téstis sinister; 12 — cáput epididýmidis; 13 — dúctus déferens; 14 — glándula bulbo-urethrális; 15 — dúctus ejaculatórius; 16 — vesicula seminális; 17 — óstium uréteris sinistri.

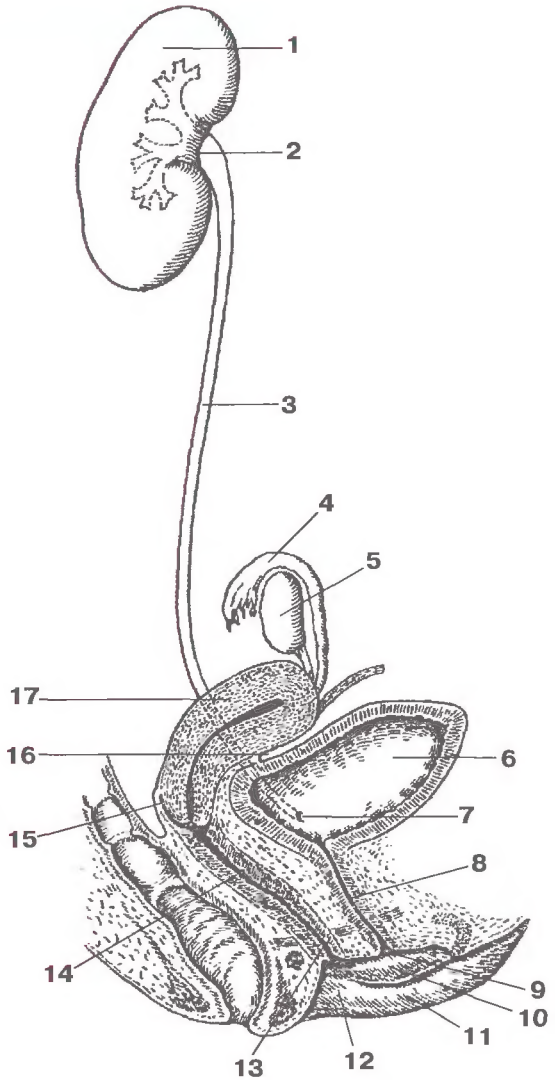

2 **Мочеполовой аппарат женщины. Схема**

1 — левая почка; 2 — почечные ворота; 3 — левый мочеточник; 4 — ампула маточной трубы; 5 — левый яичник; 6 — мочевой пузырь; 7 — мочеточниковое отверстие (левое); 8 — женский мочеиспускательный канал; 9 — наружное отверстие мочеиспускательного канала; 10 — малая половая губа; 11 — большая половая губа; 12 — преддверие влагалища; 13 — отверстие влагалища; 14 — влагалище; 15 — свод влагалища; 16 — пузырно-маточное углубление; 17 — тело матки.

1 — rén sinister; 2 — hilus renális; 3 — uréter sinister; 4 — ámpulla túbae uterinae; 5 — ovárium sinistrum; 6 — vésica urinária; 7 — óstium uréteris sinistri; 8 — uréthra feminina; 9 — óstium uréthrae extérnum; 10 — lábium minus pudéndi; 11 — lábium május pudéndi; 12 — vestibulum vaginae; 13 — óstium vaginae; 14 — vagina; 15 — fórnix vaginae; 16 — exavátio vésico-uterina; 17 — córpus úteri.

МОЧЕВЫЕ ОРГАНЫ

Мочевые органы (orgána urinária) выделяют мочу (почки), выводят мочу из почек (почечные чашки, лоханка, мочеточник), а также служат для скопления мочи (мочевой пузырь) и выведения ее из организма (мочеиспускательный канал).

Почка

Почка, ren (греч. néphros), — парный орган бобовидной формы массой от 120 до 200 г. У почки различают *переднюю поверхность* (fácies antérior) и *заднюю поверхность* (fácies postérior), *верхний конец*, или полюс (extrémitas supérior), и *нижний конец* (extrémitas inférior), а также выпуклый *латеральный край* (márgo laterális) и вогнутый *медиальный край* (márgo mediális). У медиального края имеется углубление — *почечные ворота* (hilus renális), в которые входят почечная артерия и нервы, из них же выходят мочеточник, почечная вена, лимфатические сосуды, образующие почечную ножку (рис. 3). В глубине почечных ворот находится углубление, вдающееся в вещество почки, — *почечная пазуха* (sinus renális). В почечной пазухе располагаются малые и большие почечные чашки, почечная лоханка, кровеносные и лимфатические сосуды, нервные волокна и жировая ткань (рис. 4).

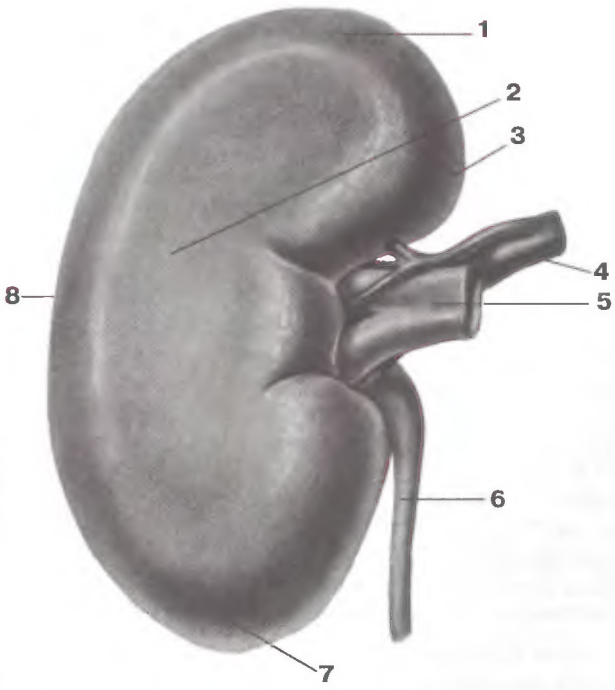

3 **Почка, правая. Вид спереди**

1 — верхний конец; 2 — передняя поверхность; 3 — медиальный край; 4 — правая почечная артерия; 5 — правая почечная вена; 6 — мочеточник; 7 — нижний конец; 8 — латеральный край.

1 — extrémitas supérior; 2 — fácies antérior; 3 — márgo mediális; 4 — artéria renális déxtra; 5 — véna renális déxtra; 6 — uréter; 7 — extrémitas inférior; 8 — márgo laterális.

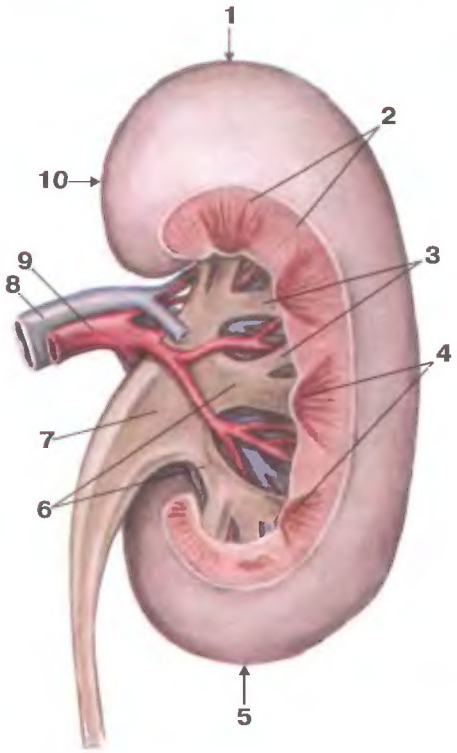

4 **Почка, левая. Почечная пазуха вскрыта. Вид спереди**

1 — верхний конец; 2 — корковое вещество почки; 3 — малые почечные чашки; 4 — мозговое вещество почки; 5 — нижний конец; 6 — большие почечные чашки; 7 — почечная лоханка; 8 — почечная вена; 9 — почечная артерия; 10 — медиальный край.

1 — extrémitas supérior; 2 — córtex rénis; 3 — cályces renáles minóres; 4 — medúlla renális; 5 — extrémitas inférior; 6 — cályces renáles majóres; 7 — pélvis renáles; 8 — véna renális; 9 — artéria renális; 10 — márgo mediális.

Правая и левая почки расположены по обе стороны от позвоночного столба, на задней брюшной стенке забрюшинно (рис. 5). Левая почка располагается несколько выше, чем правая. Верхний конец левой почки находится на уровне середины XI грудного позвонка, а верхний конец правой почки соответствует нижнему краю этого позвонка. XII ребро пересекает заднюю поверхность левой почки на середине ее длины, а правую — на границе ее верхней и средней третей.

Задняя поверхность почки вместе с ее оболочками прилежит к диафрагме, квадратной мышце поясницы, поперечной мышце живота и большой поясничной мышце. Эти мышцы образуют для почки углубление — почечное ложе. К верхнему концу почки прилежит надпочечник. Передняя поверхность правой и левой почек покрыта париетальной брюшиной и через нее соприкасается с некоторыми внутренними органами. К верхней части передней поверхности правой почки прилежит печень, а к нижней трети — правый изгиб ободочной кишки. К медиальному краю правой почки прилежит нисходящая часть двенадцатиперстной кишки. Передняя поверхность левой почки в верхней трети соприкасается с желудком, в средней — с поджелудочной железой, а в нижней — с петлями тощей кишки. Латеральный край левой почки прилежит к селезенке и левому изгибу ободочной кишки.

У почки выделяют несколько оболочек. К почечной ткани прилежит *фиброзная капсула* (cápsula fibrósa). Кнаружи от фиброзной капсулы располагается довольно толстая *жировая капсула* (cápsula adipósa), которая лучше выражена на задней стороне почки.

Кнаружи от жировой капсулы почки имеется так называемая *почечная фасция* (fáscia renális), состоящая из двух листков — предпочечного и позадипочечного

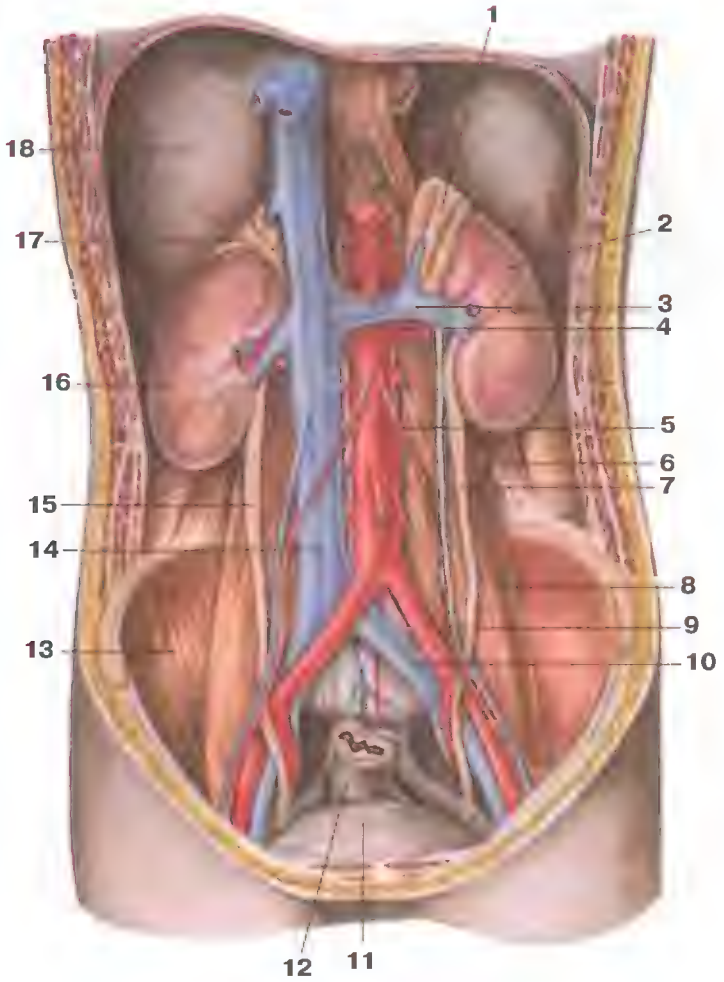

5 **Положение правой и левой почек на звдней брюшной стенке. Вид спереди**

1 — левый надпочечник; 2 — левая почка; 3 — левая почечная вена; 4 — левая почечная артерия; 5 — брюшная часть аорты; 6 — квадратная мышца поясницы; 7 — левый мочеточник; 8 — большая поясничная мышца; 9 — левая общая подвздошная артерия; 10 — левая общая подвздошная вена; 11 — мочевой пузырь; 12 — прямая кишка; 13 — правая подвздошная мышца; 14 — нижняя полая вена; 15 — правый мочеточник; 16 — правая почка; 17 — правый надпочечник; 18 — диафрагма.

1 — glándula suprarenális sinistra; 2 — rén sinister; 3 — v. renális sinistra; 4 — a. renális sinistra; 5 — pars abdominális aórtae; 6 — m. quadrátus lumbórum; 7 — uréter sinister; 8 — m. psóas major; 9 — a. iliáca communis sinistra; 10 — v. iliáca communis sinistra; 11 — vesica urinária; 12 — réctum; 13 — m. iliácus déxter; 14 — v. cáva inférior; 15 — uréter déxter; 16 — rén déxter; 17 — glándula suprarenális déxtra; 18 — diaphrágma.

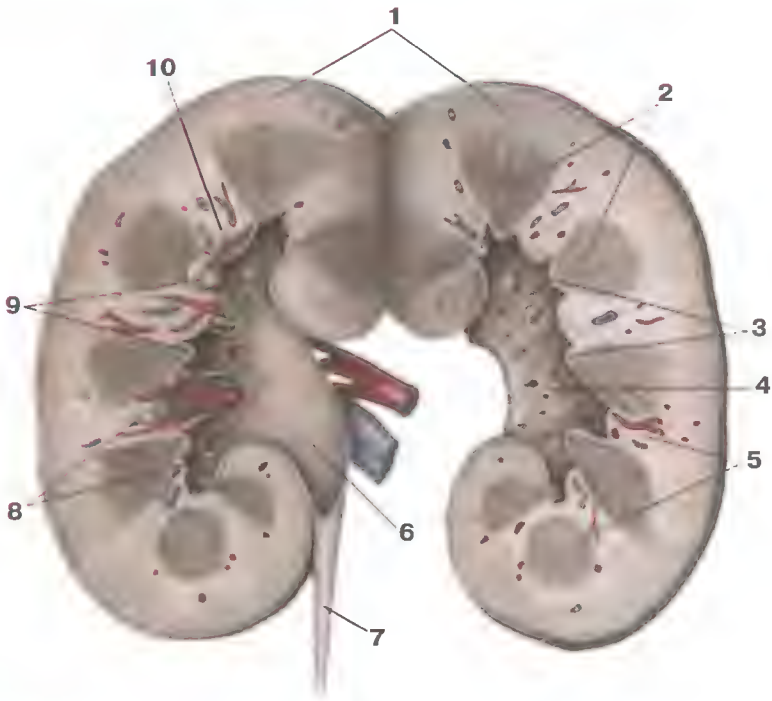

6 **Корковое и мозговое вещество почки на ее продольном разрезе**

1 — корковое вещество почки; 2 — мозговое вещество почки (почечные пирамиды); 3 — почечные сосочки; 4 — почечная пазуха; 5 — почечные столбы; 6 — почечная лоханка; 7 — мочеточник; 8 — малые почечные чашки; 9 — почечные сосочки; 10 — большая почечная чашка.

1 — córtex rénis; 2 — medúlla renis; 3 — papillae renáles; 4 — sinus renális; 5 — colúmnae renáles; 6 — pélvis renáles; 7 — uréter; 8 — cályces renáles minóres; 9 — papillae renáles; 10 — cályx renális májor.

и представляющая собой часть внутрибрюшной фасции на задней брюшной стенке. Предпочечный листок почечной фасции покрывает спереди правую и левую почки, почечные сосуды, а также брюшную часть аорты и нижнюю полую вену. Вверху, над надпочечниками и по бокам от почек, предпочечный листок срастается с позадипочечным листком. С медиальной стороны от почек позадипочечный листок почечной фасции слева и справа прикрепляется к позвоночнику. Нижние края пред- и позадипочечного листков почечной фасции не соединены между собой. Впереди от предпочечного листка находится париетальная брюшина.

Вещество почки состоит из поверхностного слоя толщиной от 0,4 до 0,7 см и глубокого слоя толщиной от 2 до 2,5 см, расположенного участками, имеющими форму пирамид (рис. 6). Поверхностный слой образует корковое вещество почки, состоящее из почечных телец, проксимальных и дистальных канальцев нефронов. В глубоком слое почки, представляющем собой мозговое вещество, располагаются нисходящие и восходящие части канальцев (нефронов), а также собирательные трубочки и сосочковые протоки.

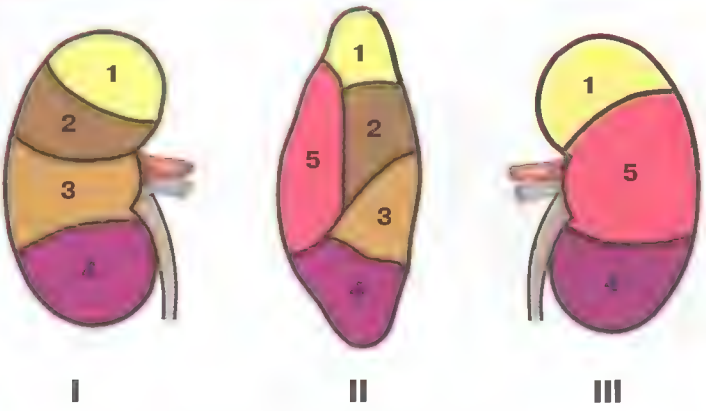

7 **Проекция почечных сегментов на поверхности почки**

I. Передняя поверхность; II. Латеральный край; III. Задняя поверхность.
1 — верхний сегмент; 2 — верхний передний сегмент; 3 — нижний передний сегмент; 4 — нижний сегмент; 5 — задний сегмент.

I — fácies antérior; II — márgo laterális; III — fácies postérior.
1 — ség. supérius; 2 — ség. antérius supérius; 3 — ség. antérius inférius; 4 — ség. inférius; 5 — ség. postérius.

Корковое вещество почки (córtex renis) состоит из чередующихся более светлых и более темных участков. Светлые участки отходят от мозгового вещества почки в корковое вещество в виде лучей и составляют *лучистую часть* (pars radiáta). В лучистой части располагаются прямые почечные канальцы, продолжающиеся в мозговое вещество почки, и начальные отделы собирательных трубочек. Темные участки коркового вещества почки получили название *свернутой части* (pars convolúta), в которой находятся почечные тельца, проксимальные и дистальные отделы извитых почечных канальцев.

Мозговое вещество почки (medúlla renis) не образует сплошного слоя. На продольном разрезе органа оно имеет вид отдельных треугольной формы участков, отграниченных друг от друга почечными столбами. Эти треугольные участки мозгового вещества получили название *почечных пирамид* (pyramides renáles), которых насчитывается в почке от 10 до 15. Каждая почечная пирамида имеет *основание* (básis pyramidis), обращенное к корковому веществу, и верхушку в виде *почечного сосочка* (papilla renális), направленного в сторону почечной пазухи. *Почечные столбы* (colúmnae renáles), расположенные между пирамидами мозгового вещества, образованы узкими участками соединительной ткани, в которой проходят кровеносные и лимфатические сосуды, нервные волокна. Каждая почечная пирамида состоит из прямых канальцев, образующих петлю нефрона, и из проходящих через мозговое вещество собирательных трубочек, которые постепенно сливаются друг с другом и образуют в области почечного сосочка 15–20 коротких *сосочковых протоков* (dúctus papilláres). Сосочковые протоки открываются на поверхности сосочков *сосочковыми отверстиями* (foramina papillária). Эти отверстия на вершинах почечных сосочков образуют решетчатое поле (área cribrósa).

Строение почки и ее кровеносных сосудов позволяет выделить в почке 5 сегментов: верхний (segméntum supérius), верхний передний (segméntum antérius supérius), нижний передний (segméntum antérius inférius), нижний (segmentum inferius) и задний сегмент (segméntum postérius). Каждый сегмент объединяет 2-3 почечные доли (рис. 7). Одна почечная доля (lóbus renális) включает почечную пирамиду с прилежа-

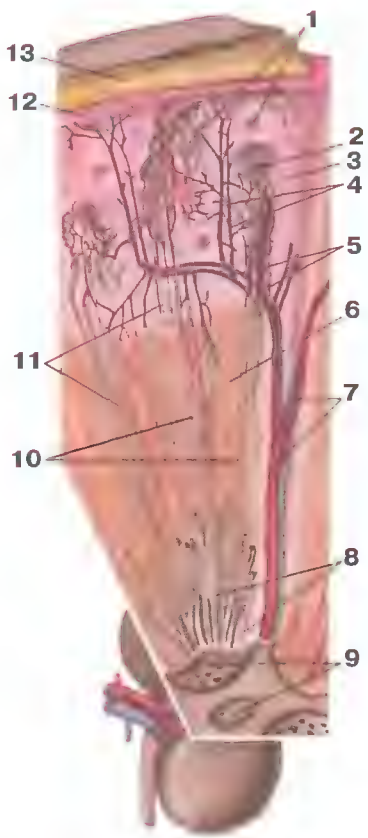

8 **Лучистая и свернутая части в корковом веществе почки. Схема**

1 — почечные тельца; 2 — капсулярные ветви; 3 — лучистая часть; 4 — междольковые сосуды; 5 — дуговые сосуды; 6 — мозговое вещество; 7 — междолевые кровеносные сосуды; 8 — сосочковые протоки; 9 — сосочковые отверстия; 10 — почечные пирамиды; 11 — петли нефрона; 12 — фиброзная капсула; 13 — жировая капсула.

1 — corpúsculi renáles; 2 — rr. capsuláres; 3 — párs radiáta; 4 — vása interlobuláres; 5 — vása arcuátae; 6 — medúlla renis; 7 — vása interlobuláres; 8 — dúctuli papillária; 9 — forámina papillária; 10 — pyramides renáles; 11 — ánsae nephróni; 12 — cápsula fibrósa; 13 — cápsula adipósa.

щим к ней корковым веществом почки и ограничена почечными столбами. Каждая почечная доля в корковом веществе состоит из 500–600 корковых долек. **Корковая долька** (lobúlus corticális) содержит одну лучистую часть, ограниченную по бокам междольковыми сосудами с прилежащими структурами свернутой части коркового вещества почки (рис. 8).

Структурно-функциональной единицей почки является **нефрон** (nephrón), который состоит из капсулы клубочка (cápsula glomeruláris) и канальцев (рис. 9). *Капсула клубочка* (капсула Шумлянского-Боумена) охватывает клубочковую капиллярную сеть, в результате формируется почечное (мальпигиево) тельце (corpúsculum renále) (рис. 10). Из капсулы клубочка выходит *проксимальный извитой каналец* (túbulus contórtus proximális). За этим канальцем следует *петля нефрона* (ánsa nephróni, петля Генле), состоящая из нисходящей и восходящей частей. Петля нефрона переходит в *дистальный извитой каналец* (túbulus contórtus distális), впадающий в *собирательную трубочку* (túbulus renális cólligens). Собирательные трубочки продолжаются в сосочковые протоки. На всем протяжении канальцы нефрона окружены прилегающими к ним кровеносными капиллярами. В почке имеется около миллиона нефронов.

Каждый почечный сосочек на верхушке пирамиды охватывает **малая почечная чашка** (cálix renális minor) (рис. 11, 12, см. рис. 4). Из соединения двух-трех малых почечных чашек образуется **большая почечная чашка** (cálix renális máior). При слиянии двух больших почечных чашек образуется **почечная лоханка** (pélvis renális), напоминающая по форме широкую уплощенную воронку. Форма почечной лоханки может быть расширенной (ампулярной) или дольчатой (разветвленной) (рис. 13). Суживаясь книзу, почечная лоханка в области ворот почки переходит в мочеточник. Малые и большие почечные чашки, почечная лоханка и мочеточник составляют мочевыводящие пути почки.

9 Схема строения нефрона

1 — почечное тельце; 2 — клубочек почечного тельца (капилляры); 3 — капсула клубочка; 4 — междольковая артерия; 5 — приносящая клубочковая артериола; 6 — выносящая клубочковая артериола; 7 — дуговая артерия; 8 — дуговая вена; 9 — междольковые сосуды; 10 — петля нефрона; 11 — околоканальцевая капиллярная сеть; 12 — сосочковые протоки; 13 — собирательная почечная трубочка; 14 — дистальная часть канальца нефрона; 15 — проксимальная часть канальца нефрона.

1 — corpúsculum renále; 2 — glomérulum corpúsculi renális; 3 — cápsula glomeruláris; 4 — artéria interlobuláris; 5 — arteriola glomeruláris áfferens; 6 — arteriola glomeruláris éfferens; 7 — artéria arcuáta; 8 — véna arcuáta; 9 — vása interlobuláres; 10 — ánsa nephróni; 11 — réte capilláre peritubulare; 12 — dúctuli papillária; 13 — túbulus renális colligens; 14 — pars distális túbuli nephróni; 15 — párs proximális túbuli nephróni.

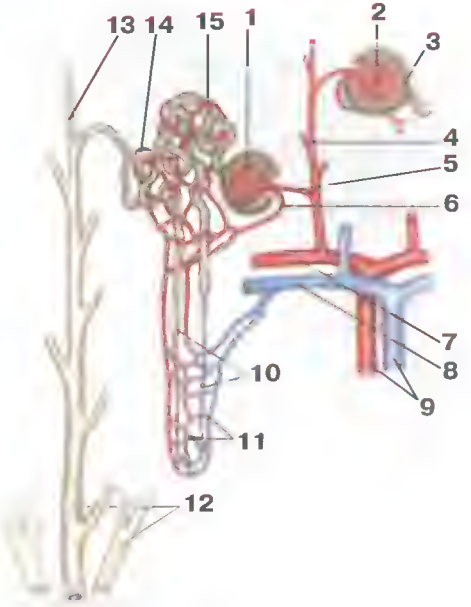

10 Почечное тельце. Схема

1 — выносящая клубочковая артериола; 2 — клубочкая капиллярная сеть; 3 — капсула клубочка; 4 — просвет капсулы клубочка; 5 — проксимальная часть канальца нефрона; 6 — приносящая клубочковая артериола.

1 — arterióla glomeruláris éfferens; 2 — réte capilláre glomeruláre; 3 — cápsula glomeruláris; 4 — lúmen cápsulae; 5 — túbulus contórtus proximális; 6 — arteriola glomeruláris áfferens.

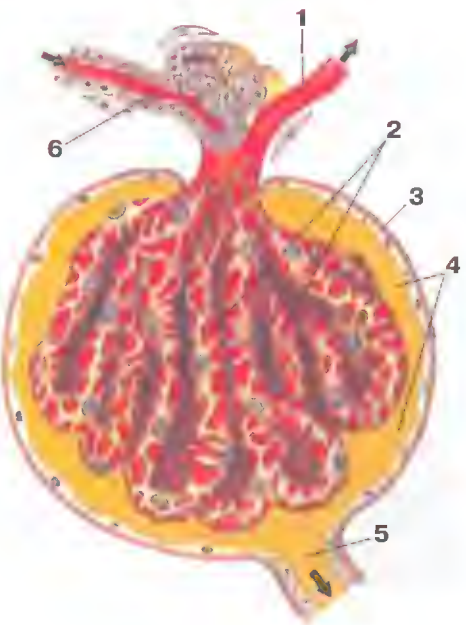

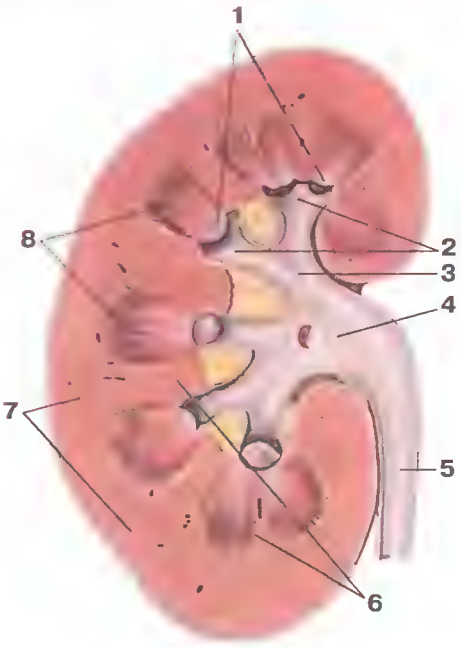

11 **Почечные чашки и почечная лоханка. Фронтальный разрез почки**

1 — почечные сосочки; 2 — малые почечные чашки; 3 — большие почечные чашки; 4 — почечная лоханка; 5 — мочеточник; 6 — почечные столбы; 7 — корковое вещество почки; 8 — мозговое вещество почки.

1 — papillae renáles; 2 — cályces renáles minóres; 3 — cályces renáles majóres; 4 — pélvis renáles; 5 — uréter; 6 — colúmna renáles; 7 — córtex rénis; 8 — medúlla renis.

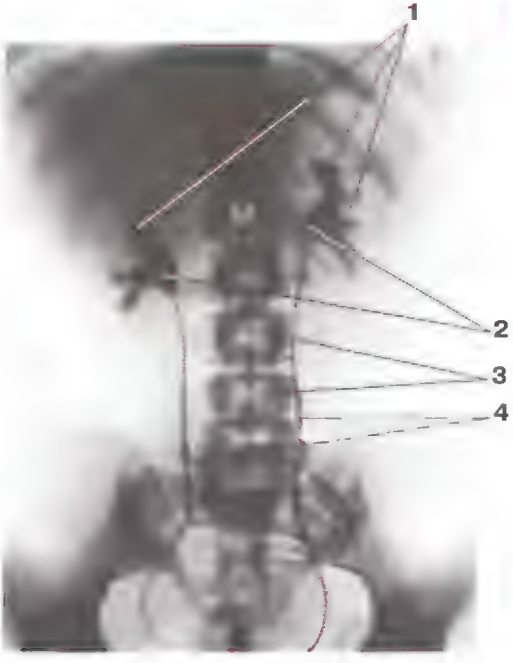

12 **Почечные чашки, почечная лоханка и мочеточники на рентгеновском снимке. Вид спереди. L_1 — уровень I поясничного позвонка**

1 — малые почечные чашки; 2 — почечные лоханки; 3 — позвоночный столб; 4 — мочеточники.

1 — cályces renáles minóres; 2 — pélvis renáles; 3 — colúmna vertebrális; 4 — uréteres.

13 **Почечные лоханки различной формы**

А — древовидная (разветвленная); **Б** — ампулярная (расширенная). 1 — малые почечные чашки; 2 — почечные лоханки; 3 — большие почечные чашки; 4 — мочеточники.

А — древовидная (разветвленная); **Б** — ампулярная (расширенная). 1 — cályces renáles minóres; 2 — pélvis renáles; 3 — cályces renáles majóres; 4 — uréteres.

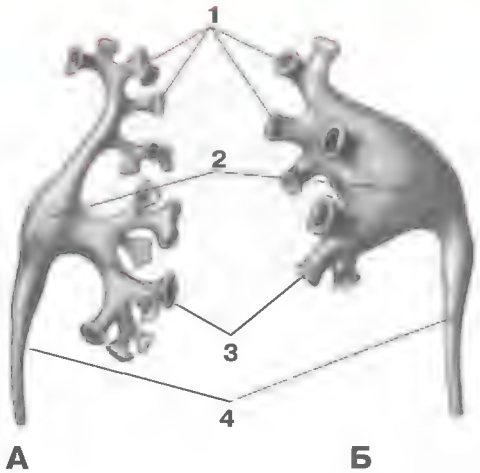

В стенках малых почечных чашек, в области их свода, имеется кольцеобразный слой гладкомышечных клеток — сжиматель свода. Этот сжиматель образует форникальный аппарат почки, который препятствует обратному току мочи из почечных чашек и лоханки в канальцы нефронов.

Кровоснабжение почки. Артериальная кровь в почку поступает по почечной артерии (ветви брюшной части аорты). Венозная кровь оттекает по почечной вене, которая впадает в нижнюю полую вену.

Лимфатические сосуды почки впадают в поясничные лимфатические узлы.

Нервы почки происходят из чревного сплетения, узлов симпатического ствола (симпатические волокна) и из блуждающих нервов (парасимпатические волокна).

Мочеточник

Мочеточник (uréter) начинается от почечной лоханки и заканчивается впадением в мочевой пузырь.

Мочеточник, имеющий форму трубки, длиной 30–35 см и диаметром от 8 мм до 4 мм (в местах сужения), выводит мочу из почки в мочевой пузырь. Сужения имеются у начала мочеточника, у места перехода брюшной части мочеточника в тазовую часть (на уровне пограничной линии таза) и в месте впадения мочеточника в мочевой пузырь. Мочеточник лежит забрюшинно. У него различают брюшную, тазовую и внутристеночную части.

Брюшная часть (párs abdominális) лежит на передней поверхности большой поясничной мышцы, спереди мочеточник покрыт париетальной брюшиной. Начало правого мочеточника находится позади нисходящей части двенадцатиперстной кишки, а левого — позади двенадцатиперстно-тощекишечного изгиба. *Тазовая часть* (párs pelvina) правого мочеточника располагается впереди правых внутренних подвздошных артерии и вены, а левого — впереди общих подвздошных артерии и вены.

У женщин тазовая часть мочеточника расположена позади яичника, затем ложится между передней стенкой влагалища и мочевым пузырем. У мужчин тазовая часть располагается латеральнее от семявыносящего протока и несколько ниже семенно-

го пузырька входит в мочевой пузырь. Конечный отдел тазовой части мочеточника, прободающий стенку мочевого пузыря, называют *внутристеночной частью*.

Кровеносные сосуды мочеточника являются ветвями (мочеточниковыми) почечной, яичниковой (яичковой) артерий, брюшной части аорты, общей и внутренней подвздошных артерий, а также средней прямокишечной и нижней мочепузырной артерий. Вены мочеточника впадают в поясничные и внутренние подвздошные вены.

Лимфатические сосуды мочеточника впадают в поясничные и внутренние подвздошные лимфатические узлы.

Нервы мочеточника берут начало от почечного и нижнего подчревного сплетений. Парасимпатическая иннервация верхней части мочеточника происходит из блуждающего нерва, а нижней части — из тазовых внутренностных нервов.

Мочевой пузырь

Мочевой пузырь (vésica urinária) является полым органом, резервуаром для мочи, которая из пузыря выводится наружу через мочеиспускательный канал. Наполненный мочевой пузырь имеет округлую форму, его емкость у взрослого человека 250–500 мл.

Мочевой пузырь расположен в полости малого таза позади лобкового симфиза. При наполнении мочевого пузыря мочой его верхушка поднимается над лобковым симфизом и соприкасается с передней брюшной стенкой. Задняя поверхность мочевого пузыря у мужчин прилежит к прямой кишке, семенным пузырькам и ампулам семявыносящих протоков, а дно — к предстательной железе (рис. 14). У женщин задняя поверхность мочевого пузыря соприкасается с передней стенкой шейки матки и влагалища, а дно — с мочеполовой диафрагмой (рис. 15). Боковые поверхности мочевого пузыря у мужчин и женщин граничат с мышцей, поднимающей задний проход. Наполненный мочевой пузырь расположен по отношению к брюшине мезоперитонеально, а пустой, спавшийся — ретроперитонеально.

Брюшина, покрывающая мочевой пузырь сверху, у мужчин переходит на прямую кишку (прямокишечно-пузырное углубление), у женщин — на матку (пузырно-маточное углубление). Мочевой пузырь прикреплен к стенкам малого таза и рядом лежащим органам при помощи фиброзных тяжей в виде соединительнотканных пучков. У мужчин имеется *лобково-предстательная связка* (lig. puboprostáticum), а у женщин — *лобково-пузырная связка* (lig. pubovesicále). У мочевого пузыря выделяют обращенную к передней брюшной стенке *верхушку пузыря* (ápex vésicae). От верхушки пузыря к пупку идет фиброзный тяж — *срединная пупочная связка* (lig. umbilicále mediánum), являющаяся остатком зародышевого мочевого протока. Расширенная часть — *тело мочевого пузыря* (fúndus vésicae), книзу суживается, образуя *шейку мочевого пузыря* (cérvix vésicae), и переходит в мочеиспускательный канал. В нижнем отделе шейки мочевого пузыря находится *внутреннее отверстие мочеиспускательного канала* (óstium uréthrae intérnum).

Слизистая оболочка (túnica mucósa) мочевого пузыря у опорожненного мочевого пузыря образует складки, за исключением участка в области дна пузыря — *треугольника мочевого пузыря* (trigónum vésicae), где слизистая оболочка плотно сращена с мышечной оболочкой (рис. 16). У вершины треугольника находится внутреннее отверстие мочеиспускательного канала. В каждом углу треугольника видно *отверстие мочеточника* (правое и левое) (óstium uretéris dextrum et sinístrum). Вдоль основания (задней границы) мочепузырного треугольника проходит *межмочеточниковая складка* (plica interuretérica).

Мышечная оболочка в области внутреннего отверстия мочеиспускательного канала образует *сжиматель мочевого пузыря* (m.sphincter vésicae). В соответствии

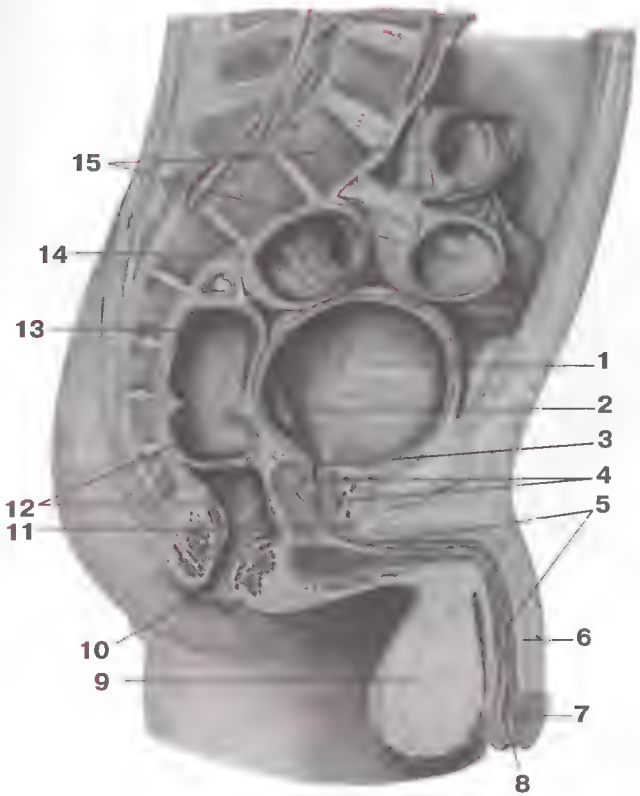

14 **Мочевой пузырь и мочеиспускательный канал мужчины. Сагиттальный разрез**

1 — мочевой пузырь; 2 — отверстие левого мочеточника; 3 — внутреннее отверстие мочеиспускательного канала; 4 — предстательная железа; 5 — мужской мочеиспускательный канал; 6 — половой член; 7 — ладьевидная ямка мочеиспускательного канала; 8 — наружное отверстие мочеиспускательного канала; 9 — мошонка; 10 — задний проход; 11 — мочеполовая диафрагма; 12 — прямая кишка; 13 — прямокишечно-пузырное углубление; 14 — сигмовидная кишка; 15 — тонкая кишка.

1 — vésica urinária; 2 — óstium uréteris sinistri; 3 — óstium uréthrae intérnum; 4 — prostáta; 5 — uréthra masculina; 6 — pénis; 7 — fóssa naviculáris uréthrae; 8 — óstium uréthrae extérnum; 9 — scrótum; 10 — ánus; 11 — diaphrágma urogenitále; 12 — réctum; 13 — excavátio recto-vesicális; 14 — cólon sigmoideum; 15 — intéstinum ténue.

с выполняемой функцией мышечную оболочку мочевого пузыря называют мышцей, выталкивающей мочу (m. detrúsor vésicae).

Кровоснабжение мочевого пузыря осуществляют верхние мочепузырные артерии (ветви правой и левой пупочных артерий) и нижние мочепузырные артерии (ветви внутренних подвздошных артерий).

Венозная кровь оттекает в венозное сплетение мочевого пузыря, а также во внутренние подвздошные вены.

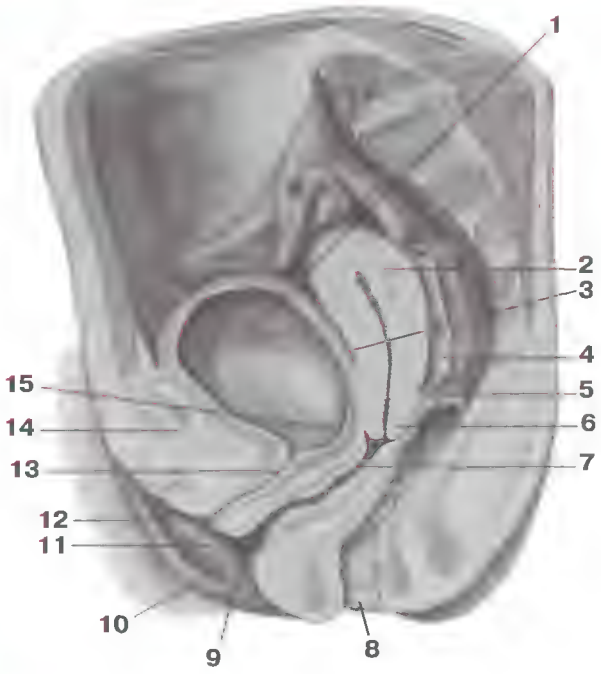

Мочевой пузырь и мочеиспускательный канал женщины. Сагиттальный разрез

1 — мочевой пузырь; 2 — матка; 3 — пузырно-маточное углубление; 4 — прямокишечно-маточное углубление; 5 — прямая кишка; 6 — шейка матки; 7 — влагалище; 8 — задний проход; 9 — отверстие влагалища; 10 — большая половая губа; 11 — малая половая губа; 12 — наружное отверстие мочеиспускательного канала; 13 — женский мочеиспускательный канал; 14 — лобковый симфиз; 15 — отверстие правого мочеточника.

1 — vésica urinária; 2 — utérus; 3 — excavátio vésico-uterina; 4 — excavátio récto-uterina; 5 — réctum; 6 — cérvix úteri; 7 — vagina; 8 — ánus; 9 — óstium vaginae; 10 — lábium május pudéndi; 11 — lábium minus pudéndi; 12 — óstium uréthrae extémum; 13 — uréthra feminina; 14 — sýmphysis púbica; 15 — óstium urétris déxtri.

Лимфатические сосуды мочевого пузыря впадают во внутренние подвздошные лимфатические узлы. Мочевой пузырь получает симпатическую иннервацию из нижнего подчревного сплетения, парасимпатическую — по тазовым внутренностным нервам.

Возрастные особенности мочеточников и мочевого пузыря

У новорожденных мочеточники имеют извилистый ход. Длина мочеточника достигает 5–7 см. К 4 годам длина его увеличивается до 15 см. Мышечная оболочка в раннем детском возрасте развита слабо.

Мочевой пузырь у новорожденных веретенообразный, у детей первых лет жизни — грушевидный. В период второго детства (8–12 лет) мочевой пузырь яйцевидный, а у подростков имеет форму, характерную для взрослого человека. Емкость мо-

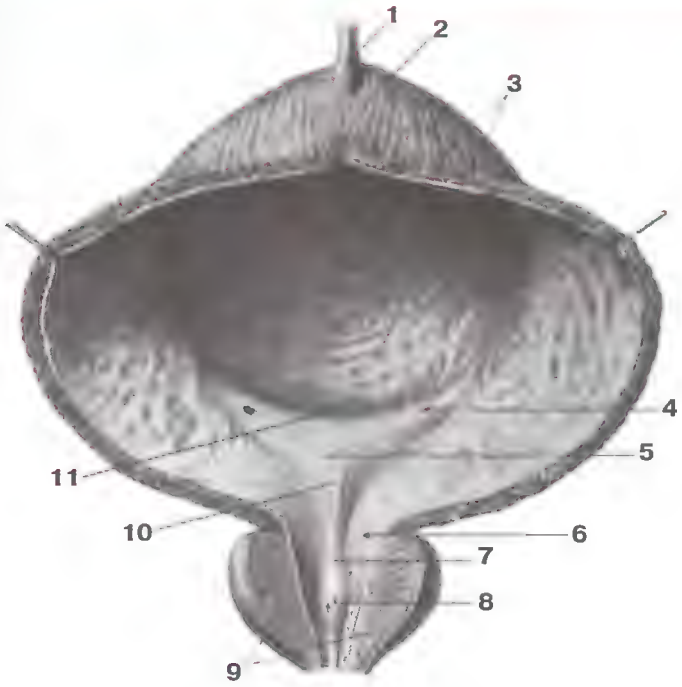

Складки слизистой оболочки и треугольник мочевого пузыря. Вид спереди. Передняя стенка мочевого пузыря удалена

1 — срединная пупочная связка; 2 — верхушка мочевого пузыря; 3 — складки слизистой оболочки мочевого пузыря; 4 — отверстие мочеточника; 5 — треугольник мочевого пузыря; 6 — внутреннее отверстие мочеиспускательного канала; 7 — гребень мочеиспускательного канала; 8 — семенной холмик; 9 — предстательная железа; 10 — язычок пузыря; 11 — межмочеточниковая складка.

1 — lig. umbilicále mediánum; 2 — ápex vésicae; 3 — plicae túnicae musósae vésicae; 4 — óstium uréteris; 5 — trigónum vésicae; 6 — óstium uréthrae intérnum; 7 — crista urethrális; 8 — colliculus seminális; 9 — prostáta; 10 — uvúla vésicae; 11 — plica interuretérica.

чевого пузыря у новорожденных равна 50–80 см^3. К 5 годам он вмещает 180 мл мочи, а после 12 лет — 250 мл. У новорожденного дно пузыря не сформировано, треугольник мочевого пузыря расположен фронтально и является частью задней стенки пузыря. Циркулярный мышечный слой в стенке пузыря развит слабо, слизистая оболочка развита хорошо, складки выражены.

Мочеиспускательный канал

Мочеиспускательный канал (uréthra) представляет собой трубчатый орган, предназначенный для выведения у женщин — мочи, а у мужчин — мочи и семенной жидкости (спермы).

Мужской мочеиспускательный канал (uréthra masculina), или мужская уретра, начинается от мочевого пузыря *внутренним отверстием мочеиспускательного*

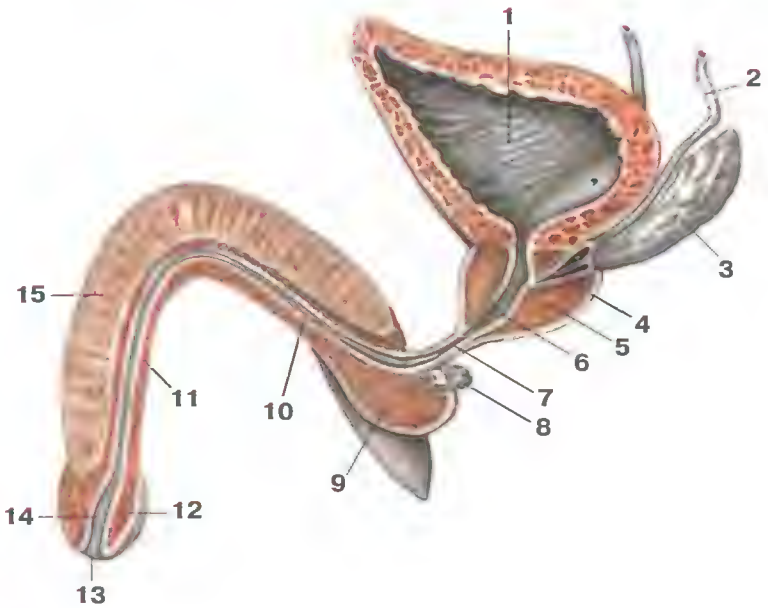

17 **Мужской мочеиспускательный канал. Сагиттальный разрез**

1 — мочевой пузырь; 2 — семявыносящий проток; 3 — семенной пузырек; 4 — семявыбрасывающий проток; 5 — предстательная железа; 6 — предстательная часть мочеиспускательного канала; 7 — перепончатая часть мочеиспускательного канала; 8 — бульбоуретральная железа; 9 — луковица полового члена; 10 — губчатая часть мочеиспускательного канала; 11 — губчатое тело полового члена; 12 — головка полового члена; 13 — наружное отверстие мочеиспускательного канала; 14 — ладьевидная ямка мочеиспускательного канала; 15 — пещеристое тело полового члена.

1 — vésica urinária; 2 — dúctus déferens; 3 — vesícula seminális; 4 — dúctus ejaculatórius; 5 — prostáta; 6 — párs prostática; 7 — párs membranácea; 8 — glándula bulbourethrális; 9 — búlbus pénis; 10 — párs spongiósa; 11 — córpus spongiósum pénis; 12 — gláns pénis; 13 — óstuim uréthrae extérnum; 14 — fóssa naviculáris uréthrae; 15 — córpus cavernósum pénis.

канала (óstium uréthrae intérnum) и заканчивается на головке мужского полового члена *наружным отверстием мочеиспускательного канала* (óstium uréthrae extérnum) (рис. 17, см. также рис. 14). У мужской уретры, имеющей длину 16–22 см, выделяют предстательную, перепончатую и губчатую части. *Предстательная часть* (pars prostática) проходит через предстательную железу. На задней стенке предстательной части уретры имеется продолговатое возвышение — *гребень мочеиспускательного канала* (crista urethrális), наиболее выступающей частью которого является *семенной холмик* (colliculus seminális) (рис. 18, см. также рис. 16).

На вершине семенного холмика имеется углубление — *предстательная маточка* (utriculus prostáticus) (см. рис. 16). По сторонам предстательной маточки открываются правый и левый *семявыбрасывающие протоки* (dúcti ejaculatórii). В предстательную часть уретры впадают многочисленные *выводные протоки* простатических желез (dúctuli prostátici).

Перепончатая часть (pars membranácea) уретры, длиной 1–1,5 см, идет от верхушки предстательной железы до луковицы полового члена.

Губчатая часть (pars spongiósa) имеет длину около 15 см, она проходит в толще губчатого тела полового члена. В области головки полового члена уретра расширяется, образует *ладьевидную ямку* (fóssa naviculáris). По ходу мужской уретры образуются два изгиба: верхний и передний. Верхний изгиб обращен вогнутостью вперед и вверх, формируется предстательной и перепончатой частями уретры. Передний изгиб обращен вогнутостью вниз и назад. Он располагается в области прикрепления к половому члену пращевидной (поддерживающей) связки, которая является границей между фиксированной (верхней) и подвижной (передней) частями уретры.

Вокруг перепончатой части уретры поперечно-полосатые мышцы промежности образуют *наружный сфинктер мочеиспускательного канала* (m. sphincter uréthrae extérnus).

Женский мочеиспускательный канал (uréthra feminina), или женская уретра, имеет длину 2,5–3,5 см и открывается своим наружным отверстием кпереди и выше отверстия влагалища, в его преддверии. Женский мочеиспускательный канал сращен с передней стенкой влагалища, огибает снизу и сзади нижний край лобкового симфиза, проходит через мочеполовую диафрагму. Слизистая оболочка мочеиспускательного канала образует продольные складки. Одна из складок на задней стенке женской уретры крупная, она является *гребнем мочеиспускательного канала* (crista urethrális). Круговой мышечный слой уретры, сращенный с мышечной оболочкой мочевого пузыря, образует непроизвольный сфинктер. В месте прохождения уретры через мочеполовую диафрагму женский мочеиспускательный канал окружен пучками поперечно-полосатых мышечных волокон, которые образуют произвольный *наружный сфинктер уретры* (m. sphincter uréthrae extérnus).

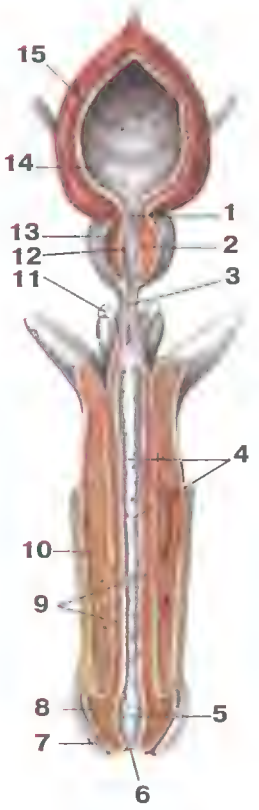

18 **Мужской мочеиспускательный канал. Продольный разрез**

1 — гребень мочеиспускательного канала; 2 — предстательная часть мочеиспускательного канала; 3 — перепончатая часть мочеиспускательного канала; 4 — губчатая часть мочеиспускательного канала; 5 — ладьевидная ямка мочеиспускательного канала; 6 — наружное отверстие мочеиспускательного канала; 7 — крайняя плоть полового члена; 8 — головка полового члена; 9 — губчатое тело полового члена; 10 — пещеристое тело полового члена; 11 — бульбоуретральная железа; 12 — семенной холмик; 13 — предстательная железа; 14 — мочеточниковое отверстие; 15 — мочевой пузырь.

1 — crista urethrális; 2 — pars prostática; 3 — pars membranácea; 4 — pars spongiósa; 5 — fóssa naviculáris uréthrae; 6 — óstuim uréthrae extérnum; 7 — prepútium pénis; 8 — gláns pénis; 9 — córpus spongiósum pénis; 10 — córpus cavernósum pénis; 11 — glándula bulbourethrális; 12 — colliculus seminális; 13 — prostáta; 14 — óstuim uréteris; 15 — vésica urinária.

ПОЛОВЫЕ ОРГАНЫ

Половые органы (orgána genitália) представлены внутренними и наружными мужскими и женскими половыми органами, выполняющими функцию размножения и определяющими признаки пола.

Мужские половые органы

Внутренние мужские половые органы

К внутренним мужским половым органам (orgána genitália masculina intérna) относят парное яичко и его придаток, семявыносящий проток, семенной пузырек, семявыбрасывающий проток, бульбоуретральные железы, а также непарную предстательную железу (рис. 19).

Яичко

Яичко (téstis, греч. — órchis) является парной мужской половой железой, выполняющей экзокринную и эндокринную функции. Экзокринная функция заключается в образовании мужских половых клеток — сперматозоидов, эндокринная — в синтезе мужского полового гормона — тестостерона.

Яички расположены в области промежности в особом вместилище — мошонке. Яички окружены оболочками и отделены друг от друга перегородкой. Поверхность яичка гладкая. Длина яичка в среднем составляет 4 см. Масса яичка равна 20–30 г. Яичко имеет овоидную форму. У яичка различают более выпуклую *латеральную поверхность* (fácies laterális) и уплощенную *медиальную поверхность* (fácies mediális), а также *передний край* (márgo antérior) и *задний край* (márgo postérior). К заднему краю прилежит придаток яичка (рис. 20). У яичка выделяют *верхний конец* (extrémitas supérior) и *нижний конец* (extrémitas inférior). На верхнем конце яичка часто встречается небольших размеров отросток — *привесок яичка* (appéndix téstis), являющийся рудиментом краниального конца парамезонефрального протока.

Снаружи яичко покрыто фиброзной *белочной оболочкой* (túnica albuginea), под которой находится паренхима яичка (paréncnyma téstis). От внутренней поверхности задней стороны белочной оболочки в паренхиму яичка внедряется вырост соединительной ткани — *средостение яичка* (mediástinum téstis). От средостения идут тонкие соединительнотканные *перегородки яичка* (séptula téstis), разделяющие паренхиму на 250–300 *долек яичка* (lóbuli téstis) (рис. 21). Дольки имеют форму конуса и своими вершинами обращены к средостению яичка. В каждой дольке располагается два-три извитых семенных канальца (túbuli seminiferi contórti), стенки которых образованы сперматогенным эпителием. Каждый каналец имеет длину около 70–80 см и диаметр 150–300 мкм. В области вершин долек извитые канальцы сливаются друг с другом и образуют короткие *прямые семенные канальцы* (túbuli seminiferi recti), которые впадают в сеть яичка (réte téstis), расположенную в толще средостения яичка. Из *сети яичка* выходят 12–15 *выносящих канальцев яичка* (dúctuli efferéntes téstis), направляющихся в его придаток, где они впадают в проток придатка яичка (рис. 22).

Придаток яичка

Придаток яичка (epididymis), имеющий удлиненную форму, располагается вдоль заднего края яичка. У придатка различают верхнюю утолщенную часть — *головку*

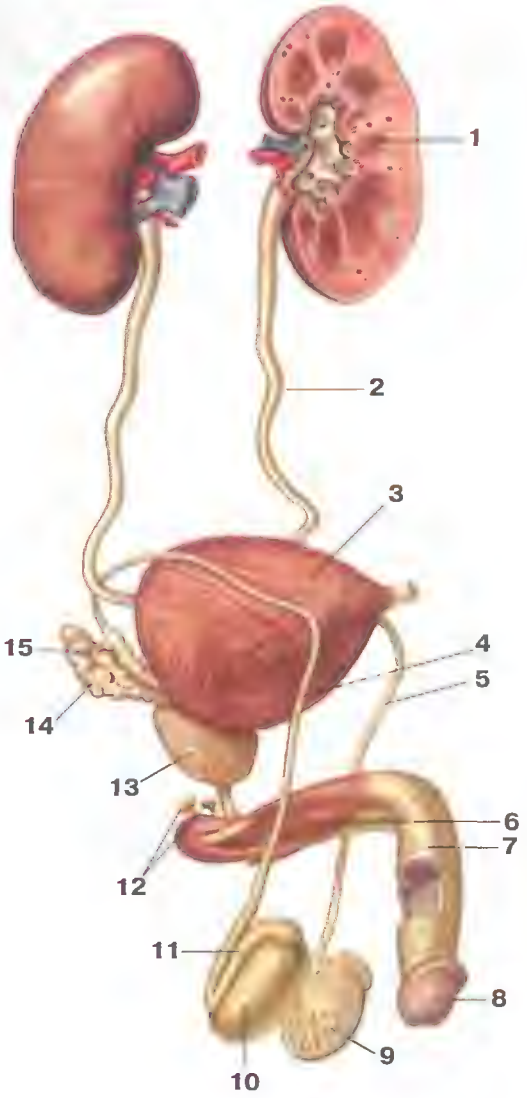

19 **Мужские половые органы, внутренние и наружные**

1 — левая почка (разрезана); 2 — левый мочеточник; 3 — мочевой пузырь; 4 — правый семявыносящий проток; 5 — левый семявыносящий проток; 6 — корень полового члена; 7 — тело полового члена; 8 — головка полового члена; 9 — левое яичко (разрезано); 10 — правое яичко; 11 — придаток яичка; 12 — бульбоуретральные железы; 13 — предстательная железа; 14 — семенной пузырек; 15 — ампула семявыносящего протока.

1 — rén sinister (разрезана); 2 — urèter sinister; 3 — vésica urinária; 4 — dúctus déferens déxter; 5 — dúctus déferens sinister; 6 — rádix pénis; 7 — córpus pénis; 8 — gláns pénis; 9 — téstis sinister (разрезана); 10 — téstis déxter; 11 — epididymis; 12 — glándula bulbourethrális; 13 — prostáta; 14 — vésicula seminális; 15 — ámpulla dúctus deferéntis.

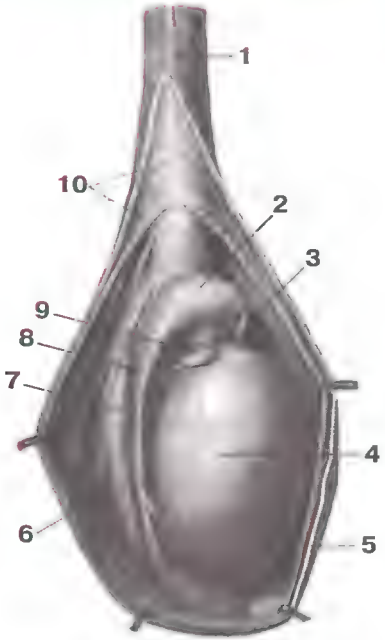

20 **Правое яичко. Вид справа. Оболочки яичка разрезаны и частично удалены**

1 — семенной канатик; 2 — головка придатка яичка; 3 — привесок придатка яичка; 4 — яичко; 5 — оболочки яичка; 6 — хвост придатка яичка; 7 — синус придатка яичка; 8 — тело придатка яичка; 9 — привесок яичка; 10 — оболочки семенного канатика.

1 — funículus spermáticus; 2 — cáput epididymídis; 3 — appéndix epididymídis; 4 — téstis; 5 — túnicae téstis; 6 — cáuda epididymídis; 7 — sinus epididymídis; 8 — córpus epididymídis; 9 — appéndix téstis; 10 — túnicae funículus spermáticus.

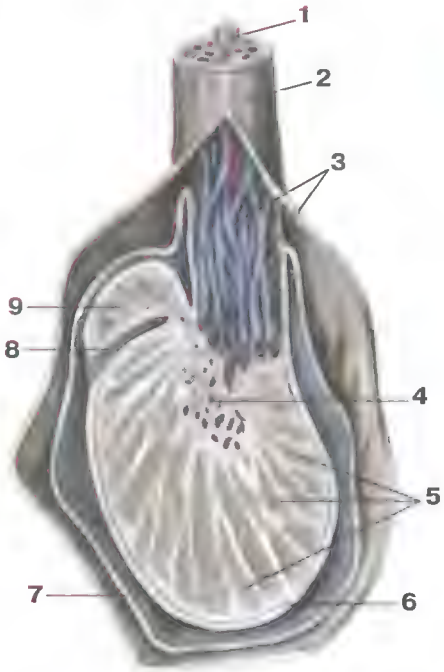

21 **Дольки яичка и его средостение. Продольный разрез**

1 — семявыносящий проток; 2 — семенной канатик; 3 — лозовидное сплетение (яичковые вены); 4 — средостение яичка; 5 — дольки яичка; 6 — белочная оболочка; 7 — влагалищная оболочка; 8 — синус придатка яичка; 9 — придаток яичка.

1 — dúctus déferes; 2 — funículus spermáticus; 3 — plexus venósus pampiniformis (vv. testiculáres); 4 — mediástinum téstis; 5 — lóbuli téstis; 6 — túnica albuginea; 7 — túnica vaginális; 8 — sinus epididymídis; 9 — epididymis.

22 **Схематическое изображение семенных канальцев яичка и выводных протоков придатка яичка**

1 — яичко; 2 — белочная оболочка; 3 — перегородочки яичка; 4 — извитые семенные канальцы; 5 — прямые семенные канальцы; 6 — сеть яичка; 7 — средостение яичка; 8 — выносящие канальцы яичка; 9 — проток придатка яичка; 10 — семявыносящий проток.

1 — téstis; 2 — túnica albuginea; 3 — séptum téstis; 4 — túbuli seminiferi contórti; 5 — túbuli seminiferi récti; 6 — réte téstis; 7 — septula téstis; 8 — dúctuli efferéntes téstis; 9 — dúctus epididymidis; 10 — dúctus déferens.

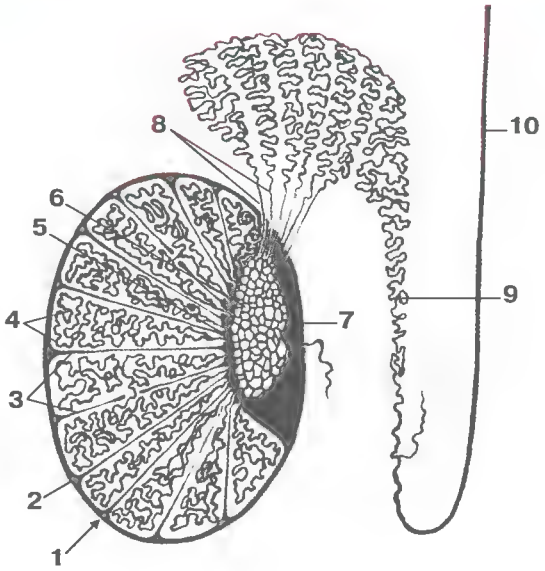

придатка яичка (cáput epididymidis), которая книзу переходит в более узкую часть — *тело придатка яичка* (córpus epididymidis). Тело суживается книзу и продолжается в нижнюю часть — *хвост придатка яичка* (cáuda epididymidis). На головке придатка располагается небольшой рудиментарный *привесок придатка яичка* (appéndix epididymidis) (см. рис. 20). В области головки и хвоста придатка иногда имеются рудиментарные образования — *отклоняющиеся проточки* (dúctuli aberrántes), в виде слепо оканчивающихся трубочек. Углубление между яичком и его придатком образует *синус придатка яичка* (sinus epididymidis). Выносящие канальцы яичка, имеющие извитой ход, образуют 15–20 конических по форме *долек (конусов) придатка яичка* (lóbuli [cóni] epididymidis). Каналец каждой дольки впадает в длинный *проток придатка яичка* (dúctus epididymidis).

Кровоснабжение яичка и придатка яичка происходит по яичковой артерии (из брюшной части аорты). Венозная кровь оттекает в яичковые вены.

Лимфатические сосуды впадают в поясничные лимфатические узлы.

Иннервация яичка и его придатка: симпатическая — из нижнего подчревного сплетения, парасимпатическая — по тазовым внутренностным нервам.

Семявыносящий проток

Семявыносящий проток (dúctus déferens) — парный трубчатый орган, предназначенный для выведения сперматозоидов. Начинается он от протока придатка яичка (в хвосте придатка) и заканчивается слиянием с выделительным протоком семенного пузырька возле стенки предстательной части мочеиспускательного канала (рис. 23). Длина семявыносящего протока около 50 см, ширина просвета около 0,5 мм. У семявыносящего протока выделяют яичковую, канатиковую, паховую

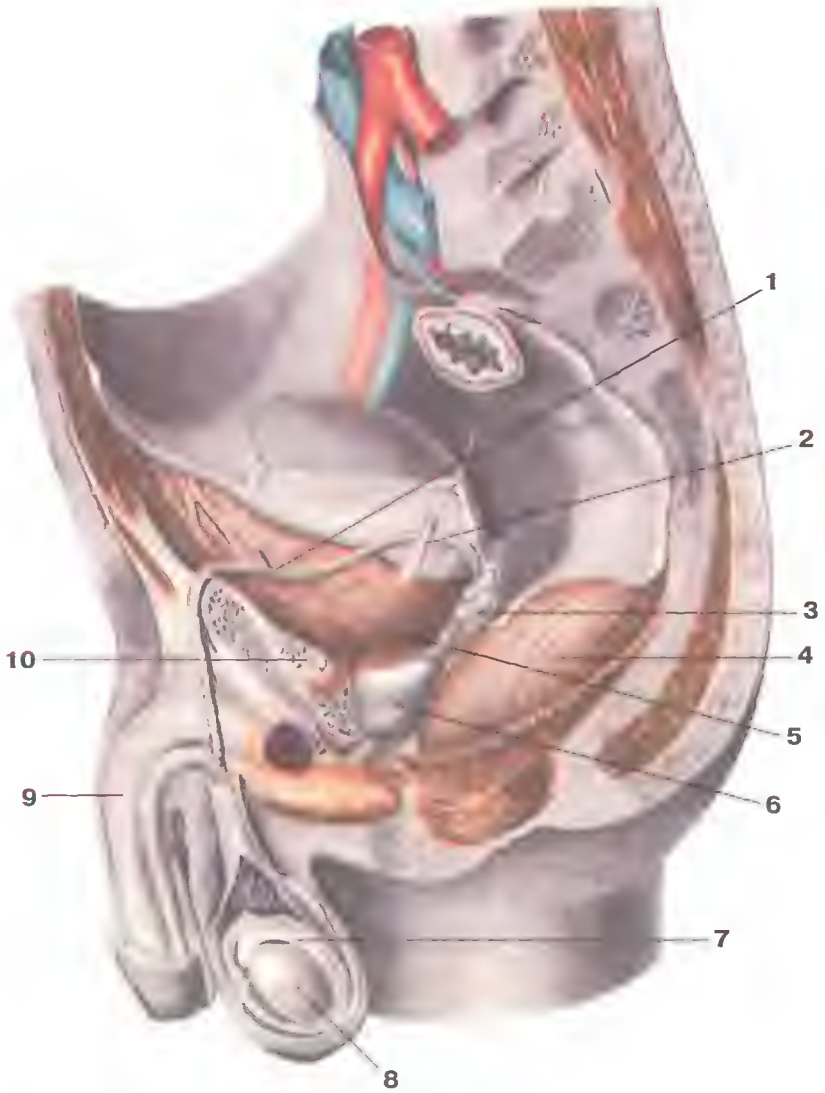

23 **Семявыносящий проток. Вид слева. Левая часть таза удалена**

1 — семявыносящий проток; 2 — мочеточник; 3 — семенной пузырек; 4 — прямая кишка; 5 — мочевой пузырь; 6 — предстательная железа; 7 — придаток яичка; 8 — яичко; 9 — половой член; 10 — лобковая кость.

1 — dúctus déferens; 2 — uréter; 3 — vesicula seminális; 4 — réctum; 5 — vesica urinária; 6 — prostáta; 7 — epididymis; 8 — téstis; 9 — pénis; 10 — ós púbis.

24 **Семенные пузырьки, ампулы семявыносящих и семявыбрасывающих протоков. Вид спереди. Предстательная часть мочеиспускательного канала вскрыта**

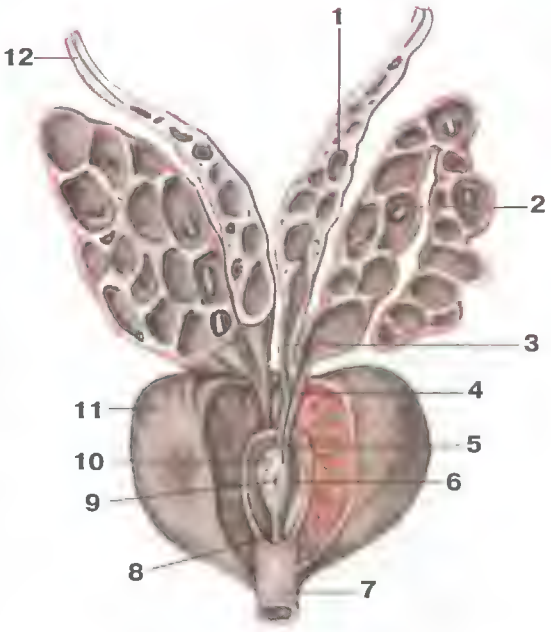

1 — ампула семявыносящего протока; 2 — семенной пузырек; 3 — конечная часть семявыносящего протока; 4 — выделительный проток семенного пузырька; 5 — семявыбрасывающий проток; 6 — семенной холмик; 7 — мужской мочеиспускательный канал; 8 — гребень мочеиспускательного канала; 9 — предстательная маточка; 10 — устье семявыбрасывающего протока; 11 — предстательная железа; 12 — семявыносящий проток.

1 — ámpulla dúctus deferéntis; 2 — vesícula seminális; 3 — pars terminális dúctus deferéntis; 4 — dúctus excretórius; 5 — dúctus ejaculatórius; 6 — colliculus seminális; 7 — uréthra masculina; 8 — crista urethrális; 9 — utriculus prostáticus; 10 — óstium dúctus ejaculatórius; 11 — prostáta; 12 — dúctus déferens.

и тазовую части. *Яичковая часть* находится в мошонке позади яичка, медиальнее его придатка. *Канатиковая часть* поднимается вертикально вверх в составе семенного канатика и достигает поверхностного пахового кольца. *Паховая часть* располагается в паховом канале в составе семенного канатика и заканчивается у глубокого пахового кольца. *Тазовая часть* семявыносящего протока идет вниз по боковой стенке малого таза забрюшинно, направляется к дну мочевого пузыря, перекрещивает мочеточник и достигает основания предстательной железы. Конечный отдел семявыносящего протока расширяется, образуя *ампулу семявыносящего протока* (ámpulla dúctus deferéntis). Нижняя часть ампулы суживается, проток входит в толщу предстательной железы и соединяется с выводным протоком семенного пузырька, образуя в результате семявыбрасывающий проток (рис. 24).

Стенка семявыносящего протока образована слизистой, мышечной и адвентициальной оболочками. Слизистая оболочка образует продольные складки. Расположенная кнаружи мышечная оболочка, состоящая из трех слоев, толстая, что придает стенке семявыносящего протока почти хрящевую плотность. Снаружи стенка семявыносящего протока покрыта адвентицией.

Семенной пузырек

Семенной пузырек (vesicula seminális) является парным органом, выделяющим жидкие компоненты спермы. Семенной пузырек располагается в полости малого таза, кверху от предстательной железы, кзади от дна мочевого пузыря, латеральнее ампулы семявыносящего протока. Длина семенного пузырька около 5 см, ширина — 2 см, толщина — 1 см. Наружная поверхность семенного пузырька бугристая. Семенной пузырек представляет собой трубочку, длиной до 10–12 см, свернутую в уплощенное образование, имеющее соединительнотканную оболочку.

У семенного пузырька различают расширенную среднюю часть (тело) и нижнюю, переходящую в выделительный проток (рис. 23, 24).

Слизистая оболочка семенного пузырька образует многочисленные складки, увеличивающие поверхность секреторного эпителия железы. Мышечная оболочка хорошо выражена, адвентициальная оболочка образована плотной волокнистой соединительной тканью.

Выделительный проток (dúctus excretórius) семенного пузырька соединяется с конечной частью семявыносящего протока. В результате образуется *семявыбрасывающий проток* (dúctus ejaculatórius), который прободает предстательную железу и открывается в предстательную часть мужского мочеиспускательного канала, сбоку от мужской маточки. Длина семявыбрасывающего протока около 2 см, ширина просвета 1,0–0,3 мм.

Слизистая оболочка семявыбрасывающего протока образует продольные складки.

Кровоснабжение семявыносящего протока осуществляют восходящая ветвь артерии семявыносящего протока, средняя прямокишечная артерия и нижняя мочепузырная артерия (из внутренней подвздошной артерии). Семенной пузырек кровоснабжается из верхней и средней прямокишечных артерий, нижней мочепузырной артерии. Вены семенных пузырьков впадают в венозное сплетение мочевого пузыря, семявыносящего протока — в притоки внутренней подвздошной вены.

Лимфатические сосуды семенных пузырьков и семявыносящего протока впадают во внутренние подвздошные лимфатические узлы.

Иннервация семявыносящего протока и семенного пузырька (симпатическая и парасимпатическая) происходит из верхнего и нижнего подчревных сплетений.

Предстательная железа

Предстательная железа, или **простата** (prostáta), является непарным мышечно-железистым органом, секрет которого входит в состав спермы. Располагается предстательная железа в нижней части малого таза, под мочевым пузырем.

Поперечный размер предстательной железы в верхней части равен 4 см, масса железы составляет 20–25 г.

У предстательной железы различают обращенное вверх широкое *основание* (básis prostátae), которое прилежит к дну мочевого пузыря, семенным пузырькам и ампулам семявыносящих протоков (рис. 25). Нижняя узкая часть, *верхушка предстательной железы* (ápex prostátae), направлена вниз и прилежит к мочеполовой диафрагме. Предстательная железа имеет переднюю, заднюю и нижне-латеральную поверхности. *Передняя поверхность* (fácies antérior) железы обращена к лобковому симфизу. Между лобковым симфизом и предстательной железой имеются *лобково-предстательная связка* (lig. puboprostática) и *лобково-предстательная мышца* (m. puboprostáticus). *Задняя поверхность* (fácies postérior) прилежит к ампуле прямой кишки. *Нижнелатеральные поверхности* (fácies inferolaterális) предстательной железы обращены к мышце, поднимающей задний проход.

У предстательной железы различают *правую* и *левую доли* (lóbus déxter et lóbus sinister), между которыми расположен *перешеек железы* (isthmus prostátae).

Через предстательную железу проходит мочеиспускательный канал, который входит в толщу железы сверху через ее основание, а выходит через верхушку железы.

Снаружи предстательная железа покрыта капсулой. В толще железы, в ее паренхиме, гладкомышечные клетки вместе с пучками соединительнотканных волокон разделяют простатические железы, которые образуют железистое вещество простаты. Выводные протоки простатических желез открываются в простатическую часть уретры (рис. 26).

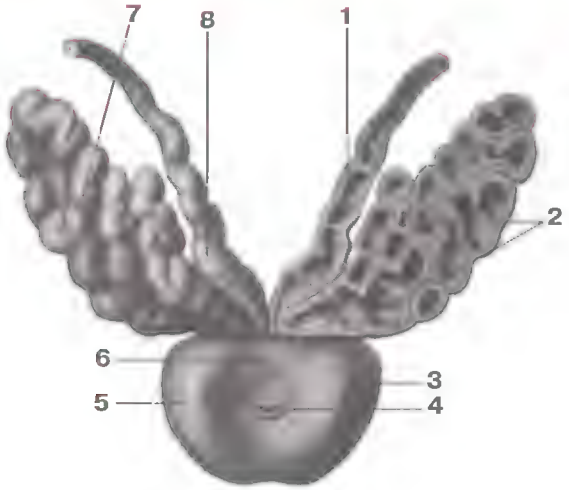

25 **Предстательная железа и семенные пузырьки. Вид снизу. На правой стороне рисунка ампула семявыносящего протока и семенной пузырек вскрыты продольным разрезом**

1 — ампула семявыносящего протока на разрезе; 2 — слизистая оболочка семенного пузырька; 3 — левая доля предстательной железы; 4 — мужской мочеиспускательный канал; 5 — правая доля предстательной железы; 6 — перешеек предстательной железы (средняя доля); 7 — семенной пузырек; 8 — ампула семявыносящего протока.

1 — ámpulla dúctus deferéntis; 2 — túnica mucósa vésiculae seminális; 3 — lóbus sinister prostátae; 4 — uréthra masculina; 5 — lóbus déxter prostátae; 6 — isthmus prostátae; 7 — vesicula seminális; 8 — ámpulla dúctus deferéntis.

26 **Предстательная (простатическая) железа и ее протоки. Схема**

1 — слизистая железа; 2 — подслизистые железы; 3 — главные железы; 4 — синус мужского мочеиспускательного канала; 5 — гребень мочеиспускательного канала.

1 — glándula mucósa; 2 — glándulae submucósae; 3 — glándulae principáles; 4 — sinus uréthrae masculinae; 5 — crista urethrális.

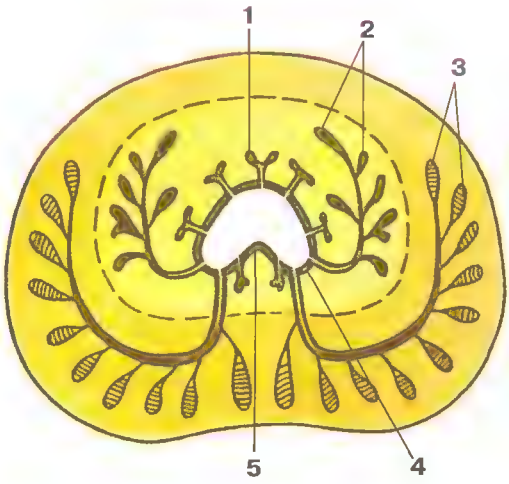

Кровоснабжение предстательная железа получает по ветвям нижних мочепузырных и средних прямокишечных артерий (из внутренней подвздошной артерии). Венозная кровь оттекает в нижние мочепузырные вены (притоки внутренней подвздошной вены).

Лимфатические сосуды впадают во внутренние подвздошные лимфатические узлы.

Иннервация предстательной железы происходит из нижних подчревных нервных сплетений.

Бульбоуретральные железы

Бульбоуретральная, или *куперова железа* (glándula bulbourethrális) — парный орган, секрет которого нейтрализует кислотность мочи, а также защищает слизистую оболочку мочеиспускательного канала от раздражения (рис. 27, см. также рис. 17, 18, 19). Бульбоуретральные железы располагаются в толще глубокой поперечной мышцы промежности, позади перепончатой части мочеиспускательного канала. Бульбоуретральные железы внешне напоминают горошины, диаметр каждой железы составляет около 0,6 см. Железы имеют дольчатое строение. Их выводные протоки — длиной до 3–4 см идут вперед и вниз, прободают луковицу полового члена и открываются в губчатую часть мочеиспускательного канала.

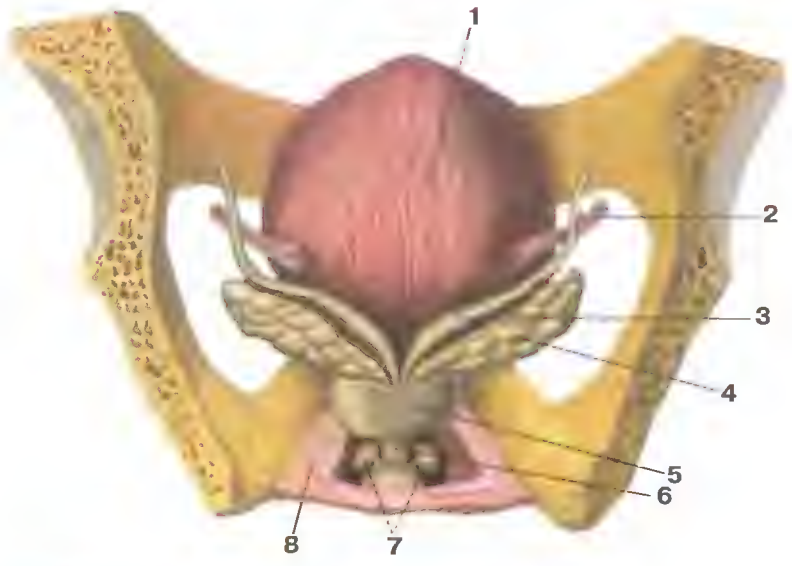

27 **Бульбоуретральные железы. Вид сзади. Задняя часть малого таза удалена**

1 — мочевой пузырь; 2 — мочеточник; 3 — ампула семявыносящего протока; 4 — семенной пузырек; 5 — предстательная железа; 6 — перепончатая часть мочеиспускательного канала; 7 — бульбоуретральные железы; 8 — глубокая поперечная мышца промежности.

1 — vésica urinária; 2 — uréter; 3 — ámpulla dúctus deferéntis; 4 — vesicula seminalis; 5 — prostáta; 6 — pars membranácea; 7 — glándula bulbourethrális; 8 — m. transvérsus perinéi profúndus.

Кровоснабжение бульбоуретральных желез выполняет артерия луковицы полового члена (из внутренней половой артерии). Венозная кровь оттекает во внутреннюю половую вену (приток внутренней подвздошной вены).

Лимфатические сосуды впадают во внутренние подвздошные лимфатические узлы.

Иннервация бульбоуретральных желез происходит из нижних подчревных сплетений.

Наружные мужские половые органы

К наружным мужским половым органам относятся половой член и мошонка.

Половой член

Половой член (pénis) служит для выведения мочи из мочевого пузыря и введения спермы в половые пути женщины. В составе полового члена различают головку, тело и корень (см. рис. 19). *Тело полового члена* (córpus pénis), образующее среднюю его часть, впереди заканчивается *головкой полового члена* (glans pénis). На вершине головки имеется щелевидной формы наружное отверстие мужского мочеиспускательного канала (рис. 28). У головки выделяют широкую часть — *венец головки* (corona glandis), и более узкую часть — *шейку головки* (cóllum glándis). Кзади тело заканчивается *корнем полового члена* (rádix pénis). Передне-верхнюю поверхность тела называют *спинкой полового члена* (dórsum pénis). На коже нижней поверхности по срединной линии проходит *шов полового члена* (ráphe pénis), переходящий кзади в шов мошонки и шов промежности. В области головки кожа образует круговую складку — *крайнюю плоть* полового члена (prepútium), которая прикрепляется к шейке головки и закрывает снаружи головку. Крайняя плоть соединена с нижней поверхностью тела полового члена при помощи *уздечки крайней плоти* (frénulum prepútii). Между крайней плотью и головкой находится узкая

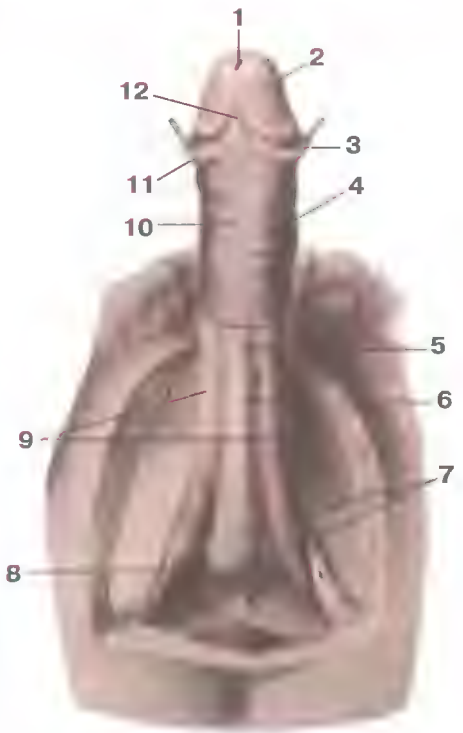

28 **Половой член. Вид снизу. Часть тела и корень полового члена обнажены. Кожа и поверхностная фасция удалены**

1 — наружное отверстие мочеиспускательного канала; 2 — головка полового члена; 3 — шейка головки полового члена; 4 — тело полового члена; 5 — поверхностная и глубокая фасции полового члена; 6 — губчатое тело полового члена; 7 — корень полового члена; 8 — луковица полового члена; 9 — пещеристые тела полового члена; 10 — шов полового члена; 11 — крайняя плоть полового члена; 12 — уздечка крайней плоти.

1 — óstium uréthrae extérnum; 2 — gláns pénis; 3 — cóllum glándis; 4 — córpus pénis; 5 — fáscia pénis superficiális et fáscia profúnda; 6 — córpus spongiósum pénis; 7 — rádix pénis; 8 — búlbus pénis; 9 — córpora cavernósa pénis; 10 — ráphe pénis; 11 — prepútium pénis; 12 — frénulum prepútii.

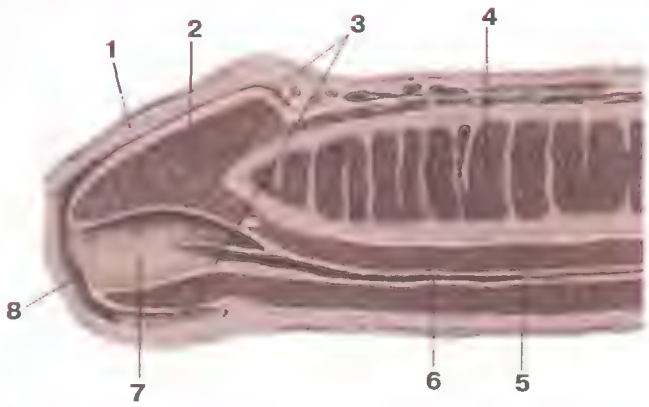

29 **Головка и крайняя плоть полового члена. Сагиттальный разрез**

1 — крайняя плоть полового члена; 2 — головка полового члена; 3 — полость крайней плоти; 4 — пещеристое тело полового члена; 5 — губчатое тело полового члена; 6 — мужской мочеиспускательный канал; 7 — ладьевидная ямка мочеиспускательного канала; 8 — наружное отверстие мочеиспускательного канала.

1 — prepútium pénis; 2 — gláns pénis; 3 — cávum prepútii pénis; 4 — córpus cavernósum pénis; 5 — córpus spongiósum pénis; 6 — uréthra masculina; 7 — fóssa naviculáris uréthrae; 8 — óstium uréthrae extérnum.

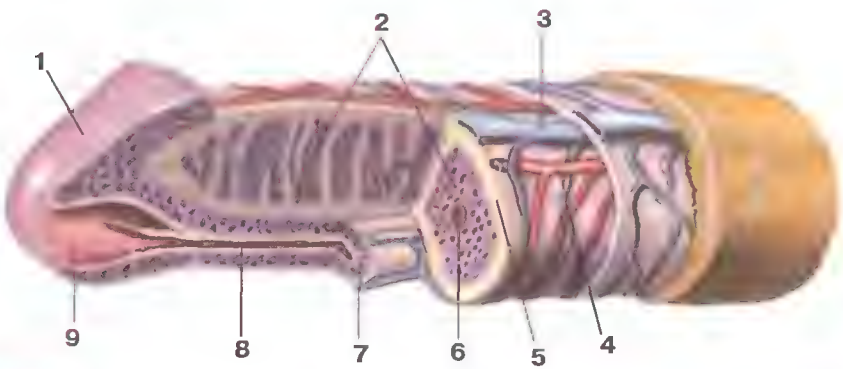

30 **Губчатое и пещеристые тела полового члена. Продольно-поперечный разрез**

1 — головка полового члена; 2 — пещеристые тела полового члена; 3 — глубокая тыльная вена полового члена; 4 — тыльная артерия полового члена; 5 — белочная оболочка пещеристого тела; 6 — глубокая артерия полового члена; 7 — губчатое тело полового члена; 8 — мужской мочеиспускательный канал; 9 — ладьевидная ямка мочеиспускательного канала.

1 — glans pénis; 2 — córpora cavernósa pénis; 3 — v. dorsális profúndus pénis; 4 — a. dorsális pénis; 5 — túnica albuginea córporis cavernósi; 6 — a. profúnda pénis; 7 — córpus spongiósum pénis; 8 — uréthra masculina; 9 — fóssa naviculáris uréthrae.

полость крайней плоти (cávum prepútii), которая спереди открывается отверстием, пропускающим головку полового члена при отодвигании крайней плоти назад (рис. 29).

Половой член образован правым и левым пещеристыми телами и губчатым телом (рис. 30). Пещеристые тела (córpora cavernósa pénis), имеющие цилиндрическую форму и общую белочную оболочку, лежат сверху от губчатого тела. *Белочная оболочка пещеристых тел* (túnica albuginea córporis cavernósi) образует между ними перегородку полового члена. Заостренные задние концы пещеристых тел расходятся в стороны и в области корня полового члена прикрепляются к нижним ветвям лобковых костей (рис. 31). *Губчатое тело полового члена* (córpus spongiósum pénis), покрытое собственной белочной оболочкой, образует спереди головку, а сзади — *луковицу полового члена* (búlbus pénis). В толще губчатого тела проходит мочеиспускательный канал. Пещеристые и губчатое тела вместе окружены соединительнотканными пластинками — поверхностной и глубокой фасциями полового члена. Половой член фиксирован двумя связками. *Поверхностная подвешивающая связка полового члена* (lig. suspensórium pénis superficiális) начинается на белой линии живота и вплетается в поверхностную фасцию полового члена. *Пращевидная связка полового члена* (lig. fundifórme pénis) берет начало на поверхности лобкового симфиза и заканчивается в белочной оболочке пещеристых тел.

Пещеристые и губчатое тела полового члена состоят из отходящих от белочной оболочки многочисленных соединительнотканных *трабекул* (trabéculae), образующих стенки *ячеек* (cavérnae) широких кровеносных сосудов. При эрекции полового члена каверны наполняются кровью, их стенки расправляются, пещеристые и губчатое тела набухают, увеличиваются в размерах и уплотняются.

Кровоснабжение полового члена происходит из ветвей дорсальной и глубокой артерий полового члена (из внутренней половой артерии).

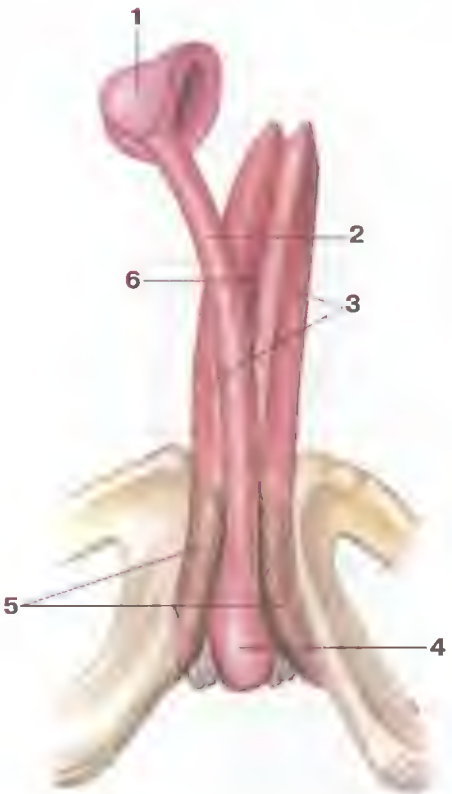

31 **Пещеристые тела и губчатое тело полового члена. Вид снизу. Передняя часть губчатого тела и головка полового члена отвернуты в сторону**

1 — головка полового члена; 2 — губчатое тело полового члена; 3 — пещеристые тела полового члена; 4 — луковица полового члена; 5 — седалищно-пещеристая мышца; 6 — перегородка полового члена.

1 — gláns pénis; 2 — córpus spongiósum pénis; 3 — córpora cavernósa pénis; 4 — búlbus pénis; 5 — m. ischiocavernósus; 6 — séptum pénis.

Венозная кровь оттекает по глубокой и дорсальной венам полового члена во внутреннюю половую вену.

Лимфатические сосуды впадают во внутренние подвздошные и поверхностные паховые лимфатические узлы.

Иннервация осуществляется по ветвям дорсального нерва полового члена (из полового нерва), из нижних подчревных сплетений (симпатическая) и по тазовым внутренностным нервам (парасимпатическая).

Мошонка

Мошонка (scrótum), являющаяся вместилищем для яичек, образуется из выпячивания передней брюшной стенки. Находится мошонка книзу и кзади от корня полового члена, в области промежности (рис. 32). У мошонки различают семь оболочек. Снаружи располагается кожа. Затем идут мясистая оболочка, наружная семенная фасция, мышца, поднимающая яичко, с ее фасцией. Под этой мышцей находится внутренняя семенная фасция и влагалищная серозная оболочка яичка (пристеночная и внутренностная пластинки) (рис. 33).

Кожа мошонки тонкая, пигментированная, покрыта волосами, содержит многочисленные потовые и сальные железы.

От корня полового члена и до промежности идет в виде валика *шов мошонки* (ráphe scróti). *Мясистая оболочка* (túnica dártos) образована подкожной соединительной тканью, образующей также перегородку мошонки. Жировые клетки в мясистой оболочке отсутствуют. *Наружная семенная фасция* (fáscia spermática extérna) является производным поверхностной фасции живота. *Фасция мышцы, поднимающей яичко* (fáscia cremastérica), происходит из фасции наружной косой мышцы живота. *Мышца, поднимающая яичко* (m. cremáster), образована мышечными пучками поперечной и внутренней косой мышц живота. *Внутренняя семенная фасция* (fáscia spermática intérna) происходит из поперечной фасции живота. Глубже находится *париетальная пластинка влагалищной оболочки яичка* (lámina parietális túnicae vaginális téstis). На заднем крае яичка пристеночная пластинка переходит в *висцеральную пластинку влагалищной оболочки яичка* (lámina viscerális túnicae vaginális téstis). Между пристеночной и внутренностной пластинками имеется узкая серозная полость.

Семенной канатик

Семенной канатик (funiculus spermáticus) представляет собой округлый тяж длиной 15–20 см, расположенный между верхним концом яичка и глубоким паховым кольцом. В состав семенного канатика входят семявыносящий проток, яичковая артерия, артерия семявыносящего протока, лозовидное (венозное) сплетение, лимфатические сосуды яичка и его придатка, нервы, влагалищный отросток брюшины (тонкий фиброзный тяж). Семенной канатик окружен оболочками, продолжающимися в оболочки (слои) мошонки. Наружной оболочкой семенного канатика является наружная семенная фасция. Под ней находятся мышца, поднимающая яичко, и внутренняя семенная фасция.

Кровоснабжение мошонки происходит по передним мошоночным ветвям (из наружной половой артерии) и задним мошоночным ветвям (из промежностной артерии).

Венозная кровь оттекает по передним мошоночным притокам бедренных вен и задним мошоночным притокам внутренних половых вен.

Лимфатические сосуды впадают в поверхностные паховые лимфатические узлы.

В **иннервации** мошонки участвуют передние мошоночные нервы (из бедренно-полового нерва) и задние мошоночные нервы (из полового нерва).

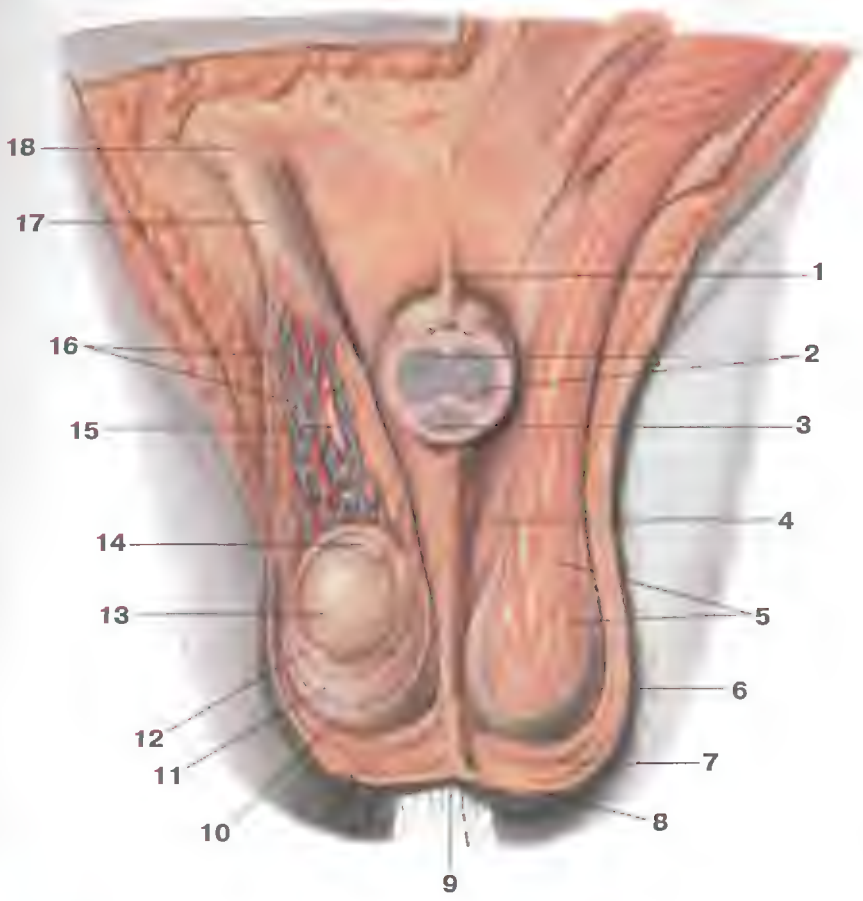

Мошонка. Вид спереди. Передняя часть мошонки и половой член удалены. Видны правое и левое яички и их оболочки

1 — связка, подвешивающая половой член; 2 — пещеристые тела полового члена; 3 — губчатое тело полового члена; 4 — перегородка мошонки; 5 — мышца, поднимающая яичко; 6 — фасция мышцы, поднимающей яичко; 7 — мясистая оболочка; 8 — кожа; 9 — шов мошонки; 10 — наружная семенная фасция; 11 — внутренняя семенная фасция; 12 — париетальная пластинка влагалищной оболочки яичка; 13 — яичко и висцеральная пластинка влагалищной оболочки яичка; 14 — головка придатка яичка; 15 — семявыносящий проток; 16 — лозовидное венозное сплетение; 17 — семенной канатик; 18 — поверхностное паховое кольцо.

1 — lig. suspensórium pénis; 2 — córpora cavernósa pénis; 3 — córpus spongiósum pénis; 4 — séptum scróti; 5 — m. cremáster; 6 — fáscia cremastérica; 7 — túnica dártos; 8 — cútis; 9 — ráphe scróti; 10 — fáscia spermática extérna; 11 — fáscia spermática intérna; 12 — lámina parietális túnicae vaginális téstis; 13 — téstis et lámina viscerális túnicae vaginális téstis; 14 — cáput epididymidis; 15 — dúctus déferens; 16 — pléxus venósus pampiniformis; 17 — funículus spermáticus; 18 — ánulus inguinális superficiális.

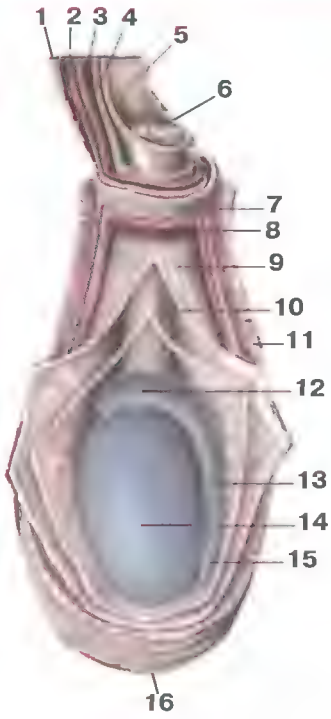

33 Оболочки яичка. Схема

1 — наружная косая мышца живота; 2 — внутренняя косая мышца живота; 3 — поперечная мышца живота; 4 — поперечная фасция; 5 — брюшина; 6 — семенной канатик; 7 — наружная семенная фасция; 8 — мышца, поднимающая яичко; 9 — париетальная пластинка влагалищной оболочки яичка; 10 — висцеральная пластинка влагалищной оболочки яичка; 11 — мясистая оболочка; 12 — головка придатка яичка; 13 — тело придатка яичка; 14 — яичко; 15 — хвост придатка яичка; 16 — кожа.

1 — m. obliquus extérnus abdóminis; 2 — m. obliquus intérnus abdóminis; 3 — m. transvérsus abdóminis; 4 — fáscia transversális; 5 — peritóneum; 6 — funículus spermáticus; 7 — fáscia spermática extérna; 8 — m. cremáster; 9 — lámina parietális túnicae vaginális téstis; 10 — lámina viscerális túnicae vaginális téstis; 11 — túnica dártos; 12 — cáput epididymidis; 13 — córpus epididymidis; 14 — téstis; 15 — cáuda epididymidis; 16 — cútis.

Женские половые органы

Женские половые органы подразделяют на внутренние (яичники, маточные трубы, матка и влагалище), расположенные в полости малого таза, и наружные (женская половая область и клитор) (рис. 34).

Внутренние женские половые органы

Яичник

Яичник (ovárium) является парной женской половой железой, выполняющей одновременно экзо- и эндокринные функции. Внешнесекреторная функция яичника состоит в образовании яйцеклеток, внутрисекреторная — в выработке женских половых гормонов.

Яичник располагается в полости малого таза, латеральнее матки, под маточной трубой (рис. 35). Он имеет овоидную форму, уплощен в передне-заднем направлении, масса яичника равна 5–8 г, длина — 2,5 см. У яичника различают медиальную и латеральную поверхности. *Медиальная поверхность* (fácies mediális) яичника обращена в полость малого таза, *латеральная поверхность* (fácies laterális) — к стенкам таза.

Яичник имеет два конца: трубный и маточный. *Трубный конец* (extrémitas tubária) обращен к маточной трубе. *Маточный конец* (extrémitas uterina) соединен с маткой собственной связкой яичника. У яичника выделяют *брыжеечный край* (márgo meso-

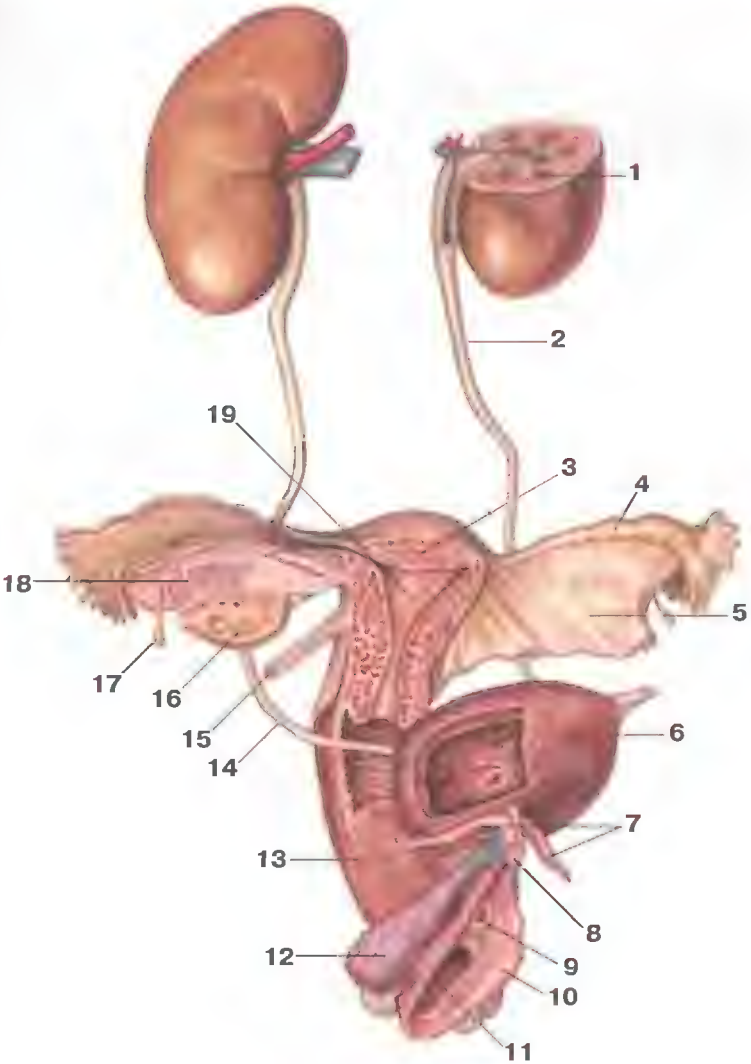

34 **Женские половые органы, внутренние и наружные**

1 — левая почка; 2 — левый мочеточник; 3 — дно матки; 4 — маточная труба; 5 — брыжейка маточной трубы; 6 — мочевой пузырь; 7 — ножки клитора; 8 — головка клитора; 9 — наружное отверстие мочеиспускательного канала; 10 — малая половая губа; 11 — отверстие влагалища; 12 — луковица преддверия; 13 — влагалище; 14 — правый мочеточник; 15 — круглая связка матки; 16 — яичник; 17 — везикулярный привесок; 18 — придаток яичника (надъяичник); 19 — полость матки.

1 — rén sinister; 2 — uréter sinister; 3 — fúndus úteri; 4 — túba uterina; 5 — mesosálpinx; 6 — vésica urinária; 7 — crúris clitóridis; 8 — gláns clitóridis; 9 — óstium uréthrae extérnum; 10 — lábium minor pudéndum; 11 — óstium vaginae; 12 — búlbus vestibuli; 13 — vagina; 14 — uréter déxter; 15 — lig. téres úteri; 16 — ovárium; 17 — appéndix vesiculósa; 18 — epoóphoron; 19 — cávum uteri.

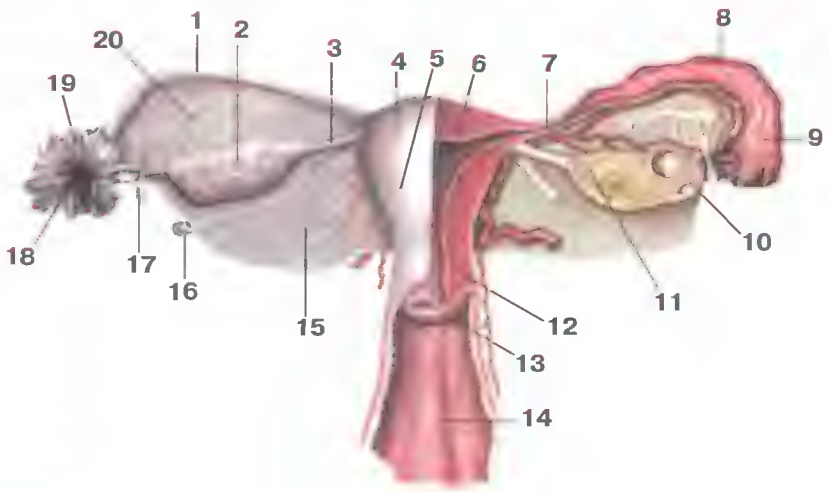

Яичник, матка и маточные трубы. Вид сзади. На правой стороне рисунка яичник, матка и маточная труба вскрыты фронтальным разрезом

1 — маточная труба; 2 — яичник; 3 — собственная связка яичника; 4 — дно матки; 5 — тело матки; 6 — полость матки; 7 — перешеек маточной трубы; 8 — ампула маточной трубы; 9 — воронка маточной трубы; 10 — трубный конец; 11 — маточный конец; 12 — шейка матки; 13 — отверстие матки; 14 — влагалище; 15 — широкая связка матки; 16 — круглая связка матки; 17 — везикулярный привесок; 18 — брюшное отверстие маточной трубы; 19 — бахромки трубы; 20 — придаток яичника (надъяичник).

1 — túba uterina; 2 — ovárium; 3 — lig. ovárii próprium; 4 — fúndus úteri; 5 — córpus úteri; 6 — cávum úteri; 7 — isthmus túbae uterinae; 8 — ampúlla túbae uterinae; 9 — infundibulum túbae uterinae; 10 — extrémitas tubária; 11 — extrémitas uterina; 12 — cérvix úteri; 13 — óstium úteri; 14 — vagina; 15 — lig. látum úteri; 16 — lid. téres úteri; 17 — appéndix vesiculósum; 18 — óstium abdominále túbae uterinae; 19 — fimbriae túbae; 20 — epoóphoron.

váricus), который прикрепляется к брыжейке яичника и имеет углубление — *ворота яичника* (hilus ovárii), через которые в яичник входят артерия и нервы, а выходят вены и лимфатические сосуды. Противоположный *свободный край* (márgo liber) имеет выпуклую форму. *Брыжейка яичника* (mesovárium) в виде двух листков брюшины идет от задней поверхности широкой связки матки. К фиксирующему аппарату яичника относится также *связка, подвешивающая яичник* (lig. suspensórium ovárii), идущая от стенки малого таза к трубному концу яичника и содержащая кровеносные и лимфатические сосуды яичника. Маточный конец яичника соединяет с маткой *собственная связка яичника* (lig. ovárii próprium), расположенная между листками широкой связки матки. Яичник снаружи покрыт однослойным кубическим (зародышевым) эпителием, под которым расположена соединительнотканная белочная оболочка (túnica albuginea). Под белочной оболочкой расположена паренхима яичника, у которой различают корковое и мозговое вещество. Корковое вещество яичника (córtex ovárii) состоит из соединительной ткани, в которой имеются многочисленные фолликулы (первичные, созревающие, зрелые и подвергающиеся обратному развитию), желтые тела и рубцы (рис. 36). Внутренний слой, расположенный в центре яичника, ближе к воротам, является мозговым веществом. *Мозговое вещество яичника* (medúlla ovárii), расположенное ближе к воротам органа, содержит кровеносные сосуды и нервы, окруженные соединительной тканью.

Строение яичника. Продольный разрез. Фолликулы разной степени зрелости, желтое и атретические тела

1 — овуляция; 2 — желтое тело; 3 — атретическое тело; 4 — рубец на месте желтого тела; 5 — строма яичника; 6 — кровеносный сосуд; 7 — примордиальный фолликул; 8 — первичный (растущий) фолликул; 9 — вторичный (пузырчатый) фолликул.

1 — ovogonium; 2 — córpus lúteum; 3 — córpus atreticum; 4 — рубец на месте желтого тела; 5 — stróma ovárii; 6 — vas. sanguineum; 7 — folliculus ovarius primordiális; 8 — folliculus ováricus primárius; 9 — folliculus ováricus secundárius.

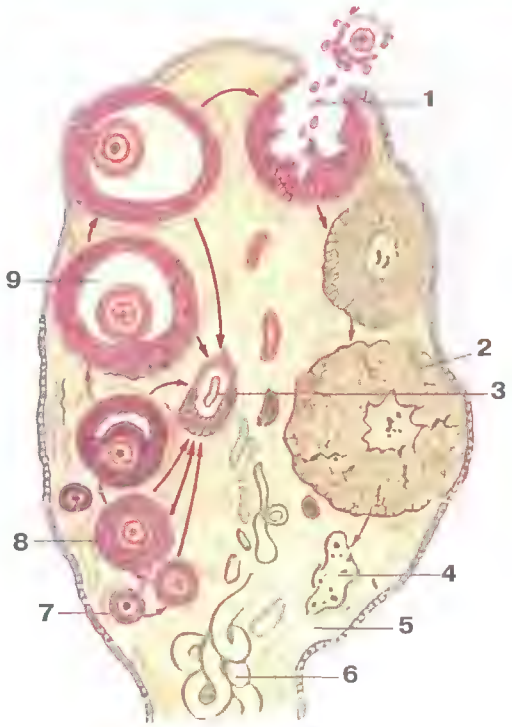

Зрелые фолликулы (граафовы пузырьки) имеют диаметр до 1 см. Каждый такой фолликул покрыт тонкой соединительнотканной оболочкой *(текой),* théca folliculi, у которой различают наружную теку и внутреннюю часть, где залегают кровеносные и лимфатические капилляры, а также интерстициальные клетки. К внутренней поверхности теки прилежит зернистый слой, имеющий утолщение — яйценосный холмик с яйцеклеткой (овоцитом). Овоцит окружен прозрачной зоной и лучистым венцом, состоящим из фолликулярных клеток (рис. 37). Внутри зрелого фолликула имеется полость, содержащая фолликулярную жидкость. Зрелый фолликул постепенно достигает поверхностного слоя яичника, приподнимает его. Стенка фолликула разрывается, яйцеклетка вместе с фолликулярной жидкостью поступает в брюшинную полость (овуляция), а оттуда — в маточную трубу. На месте фолликула остается углубление, заполняемое кровью. В сгусток крови быстро врастает соединительная ткань. Клетки фолликулярного эпителия размножаются, образуют желтое тело, клетки которого вырабатывают прогестерон. Если яйцеклетка не оплодотворяется, размеры *менструального желтого тела* (córpus lúteum menstruatiónis) не превышают 1–1,5 см. Оно существует 12–14 суток, затем замещается соединительной тканью, в результате образуется *беловатое тело* (córpus álbicans), которое в дальнейшем рассасывается. При оплодотворении яйцеклетки в яичнике образуется *желтое тело беременности* (córpus lúteum graviditátis) размерами до 2,5 см, которое присутствует в течение всей беременности и также превращается в беловатое тело. Несозревшие первичные фолликулы подвергаются атрезии (обратному развитию) и превращаются в *атретические тела* (córpora atréticum) (рис. 36). В результате на поверхности яичника в местах лопнувших фолликулов остаются рубцы, складки и углубления.

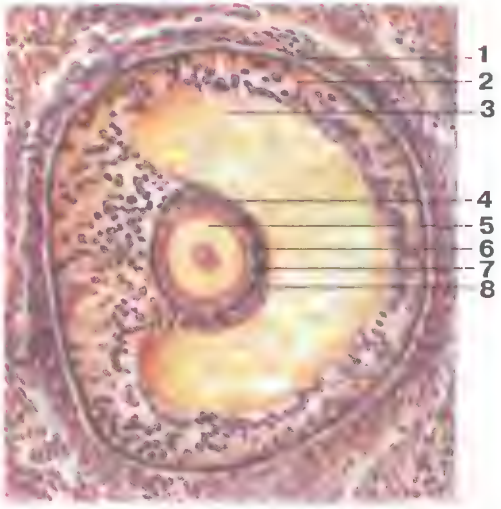

37 Строение зрелого фолликула

1 — наружная оболочка покрышки фолликула; 2 — внутренняя оболочка покрышки фолликула; 3 — полость фолликула с фолликулярной жидкостью; 4 — яйценосный холмик; 5 — яйцеклетка; 6 — блестящая зона; 7 — лучистый венец; 8 — фолликулярные клетки.

1 — théca extérna; 2 — théca intérna; 3 — liquor folliculi; 4 — cumulus oóphorus; 5 — ovocitus; 6 — zóna pellucida; 7 — coróna radiáta; 8 — folliculocýtus ováricus.

Придатки яичника

Придатки яичника (надъяичник, околояичник, везикулярные привески, продольный проток придатка яичника и околоматочный проток) располагаются под маточной трубой, сбоку от тела матки.

Надъяичник (epoóphoron) находится между яичником и маточной трубой, в толще брыжейки маточной трубы. Состоит надъяичник из короткого *продольного протока придатка яичника* (dúctus epoóphori longitudinális) и нескольких извитых *поперечных проточков* (dúctuli transvérsi).

Околояичник (paraóphoron) состоит из нескольких разобщенных канальцев, расположенных в брыжейке маточной трубы возле трубного конца яичника.

Везикулярные привески (appéndices vesiculósae), или стебельчатые гидатиды, представляют собой один или несколько пузырьков на длинных ножках.

Околоматочный продольный проток (dúctus longitudinális), или гартнеров ход, находится в околоматочной соединительной ткани.

Кровоснабжение происходит по яичниковой артерии (из брюшной части) и яичниковой ветви (из маточной артерии). Яичниковая вена справа впадает в нижнюю полую вену, левая — в левую почечную вену.

Лимфоотток: поясничные лимфатические узлы.

Иннервация яичника: брюшное аортальное и нижнее подчревное сплетения.

Матка

Матка (úterus) является непарным полым мышечным органом, в котором при беременности вынашивается плод. Располагается матка в полости малого таза между мочевым пузырем спереди и прямой кишкой сзади (рис. 38 и 39). Матка имеет гру-

шевидную форму, она уплощена в передне-заднем направлении. Длина матки у женщины составляет 6–8 см, ширина — 4 см, толщина — 2–3 см, масса органа — 50–70 г. Матка располагается в средней части полости малого таза. Расширенная верхняя часть матки — *дно матки* (fúndus úteri) книзу переходит в конусовидное *тело матки,* продолжающееся в узкую округлую *шейку матки* (cérvix úteri) (см. рис. 35). Между телом и шейкой находится *перешеек матки* (isthmus úteri). Верхняя часть шейки, находящаяся выше влагалища, является *надвлагалищной частью шейки* (pórtio supravaginális cérvicis). Нижняя часть шейки матки вдается в полость влагалища — это *влагалищная часть шейки* матки (pórtio vaginális cérvicis), на которой имеется *отверстие матки* (óstium úteri), сообщающее влагалище с каналом шейки матки

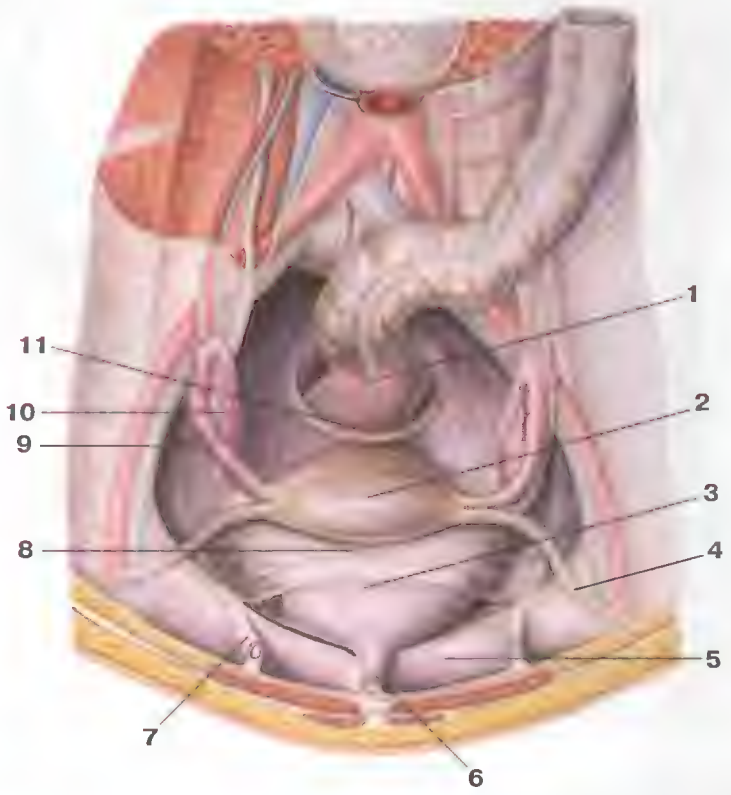

38 **Положение матки в полости малого таза. Вид сверху**

1 — прямая кишка; 2 — матка; 3 — мочевой пузырь; 4 — круглая связка матки; 5 — передняя брюшная стенка; 6 — срединная пупочная складка; 7 — медиальная пупочная складка; 8 — пузырно-маточное углубление; 9 — маточная труба; 10 — яичник; 11 — прямокишечно-маточное углубление.

1 — réctum; 2 — utérus; 3 — vésica urinária; 4 — lig. téres úteri; 5 — paries abdominis antérior; 6 — plica umbilicális mediána; 7 — plica umbilicális mediális; 8 — excavátio vésico-uterina; 9 — túba uterina; 10 — ovárium; 11 — excavátio récto-uterina.

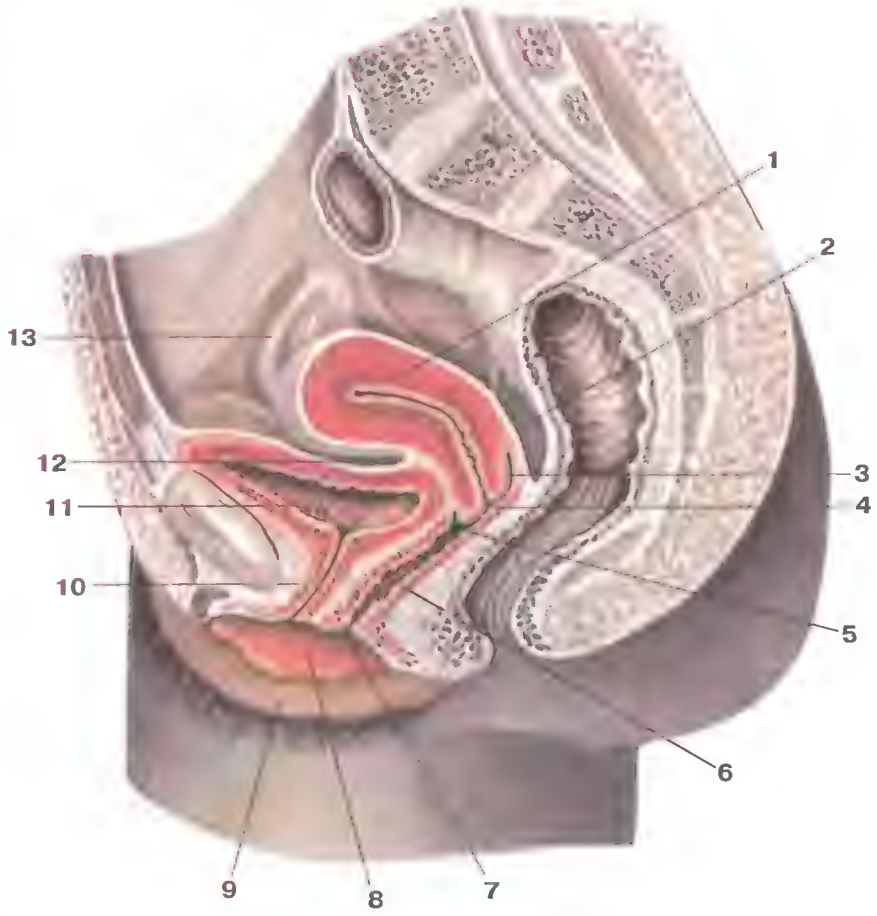

39 **Взаимоотношения матки с мочевым пузырем и прямой кишкой. Сагиттальный разрез в срединной плоскости**

1 — матка; 2 — прямокишечно-маточное углубление; 3 — задняя часть свода влагалища; 4 — отверстие матки; 5 — передняя часть свода влагалища; 6 — влагалище; 7 — преддверие влагалища (половая щель); 8 — малая половая губа; 9 — большая половая губа; 10 — женский мочеиспускательный канал; 11 — мочевой пузырь; 12 — пузырно-маточное углубление; 13 — маточная труба.

1 — utérus; 2 — excavátio récto-uterina; 3 — pars pastérior fórnicis vaginae; 4 — óstium úteri; 5 — pars antérior fórnicis vaginae; 6 — vaginae; 7 — óstium vestibuli vaginae; 8 — lábium minus pudendi; 9 — lábium május pudendi; 10 — uréthra feminina; 11 — vesica urinária; 12 — excavátio vésico-uterina; 13 — túba uterina.

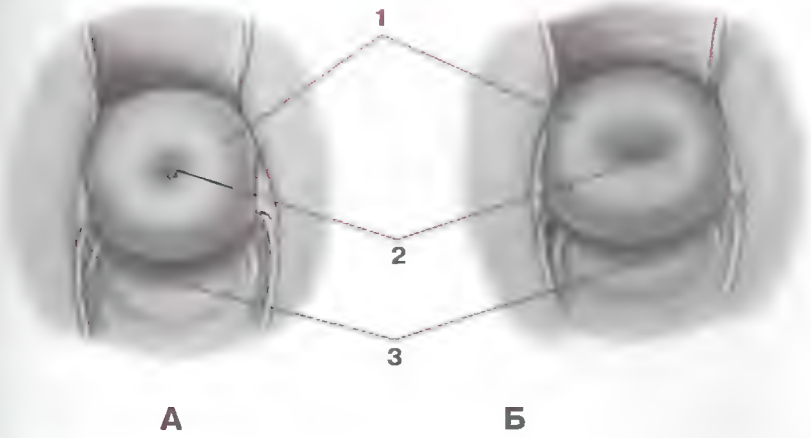

Влагалищная часть шейки матки. Вид снизу. Отверстие матки

А — нерожавшей женщины.
Б — рожавшей женщины.
1 — влагалищная часть шейки матки; 2 — отверстие матки; 3 — свод влагалища.

А — нерожавшей женщины.
Б — рожавшей женщины.
1 — pórtio vaginális (cervicis); 2 — óstium úteri; 3 — fórnix vaginae.

(рис. 40). Отверстие матки ограничено сзади *задней губой* (lábium postérius), а спереди — *передней губой* (lábium antérius). *Полость матки* (cávum úteri) имеет треугольную форму, вверху она сообщается с просветом маточных труб (рис. 41).

У матки различают две поверхности: переднюю *пузырную поверхность* (fácies vesicális) и заднюю *кишечную поверхность* (fácies intestinalis). По бокам передняя и задняя поверхности соединяются *правым* и *левым краями матки* (márgo úteri, déxter et sinister). Бóльшая часть поверхности матки, кроме влагалищной части шейки, покрыта брюшиной.

Идущие от матки слева два листка брюшины (передний и задний) образуют *широкую связку матки* (lig. látum úteri), расположенную во фронтальной плоскости (см. рис. 34 и 35). Правая и левая широкие связки матки подходят к боковым стенкам малого таза, где переходят в пристеночный листок брюшины. Участок широкой связки матки, прилежащий к яичнику, называют *брыжейкой яичника* (mesovárium). Участок брыжейки, подходящий к маточной трубе, называется *брыжейкой трубы* (mesosálpinx). Между листками широкой связки (от маточной трубы) вниз и латерально идет *круглая связка матки* (lig. téres úteri). Круглая связка матки проходит через паховый канал и заканчивается под кожей лобковой области.

При опорожненном мочевом пузыре матка наклонена вперед (antevérsio). Ее тело образует с ее шейкой открытый кпереди угол (anteflexio) (см. рис. 39). Матка снаружи покрыта серозной оболочкой (túnica serósa), которую называют *периметрием* (perimétrium). В области шейки и по бокам от матки, у начала широкой связки матки,

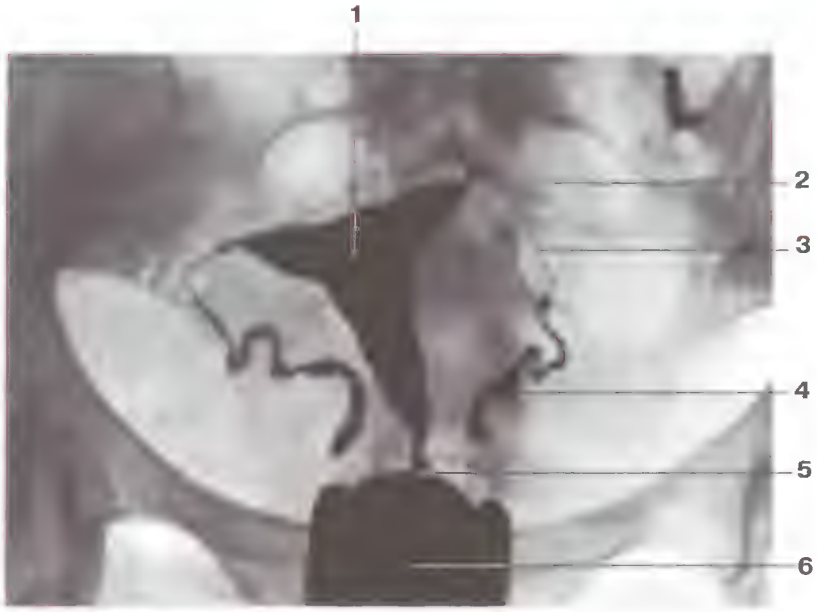

41 **Полость матки и маточных труб на рентгеновском снимке**

1 — матка; 2 — маточная часть маточной трубы; 3 — перешеек маточной трубы; 4 — ампула маточной трубы; 5 — отверстие матки; 6 — влагалище.

1 — utérus; 2 — pars uterina; 3 — isthmus túbae uterinae; 4 — ampúlla túbae uterinae; 5 — óstium úteri; 6 — vagina.

находится рыхлая соединительная ткань — околоматочная клетчатка, *параметрий* (paramétrium). Мышечная оболочка — *миометрий* (tun. musculáris, myométrium), толстая, состоит из сложнопереплетающихся гладкомышечных пучков. Подслизистой основы в стенках матки нет. *Слизистая оболочка — эндометрий* (tun. mucósa, s. endométrium) — в области шейки матки образует одну продольную и по обе стороны от нее мелкие косые так называемые пальмовидные складки (plicae palmátae). В собственной пластинке слизистой оболочки находятся многочисленные *маточные железы* (glándulae uterinae).

Кровоснабжается матка из маточной артерии (из внутренней подвздошной артерии). Венозный отток: венозная кровь оттекает в маточные и яичковые вены.

Лимфоотток: лимфатические сосуды впадают в поясничные, внутренние подвздошные, крестцовые лимфатические узлы.

Иннервация матки происходит из нижнего подчревного сплетения.

Маточная труба

Маточная труба, или фаллопиева (túba uterina) — парная, длиной около 10–12 см, служит для проведения яйцеклетки от яичника (из брюшинной полости) в полость матки. Маточная труба залегает в толще верхней части широкой связки матки и открывается в брюшинную полость *брюшным отверстием маточной трубы* (óstium abdominále túbae uterinae) (см. рис. 35). У маточной трубы различают латерально расположенную воронку, ампулу, перешеек и маточную часть (см. рис. 34, 35, 38 и 41). *Воронка маточной трубы* (infundibulum túbae uterinae) наклонена к яичнику и заканчивается длинными и узкими отростками — *бахромками трубы* (fimbriae túbae). Наиболее длинная, *яичниковая бахромка* (fibria ovárica) достигает поверхности яичника.

Медиально воронка переходит в *ампулу маточной трубы* (ámpulla túbae uterinae), которая расположена в стенке матки и открывается в ее полость.

Стенки маточной трубы образованы слизистой, мышечной и серозной оболочками. *Слизистая оболочка* (túnica mucósa) образует продольные *трубные складки* (plicae tubáriae) (см. рис. 34).

В *кровоснабжении* маточной трубы участвуют трубная ветвь (из маточной артерии) и мелкие ветви яичниковой артерии. Венозная кровь оттекает в маточные вены.

Лимфатические сосуды впадают в поясничные лимфатические узлы.

Иннервация маточной трубы происходит из нижнего подчревного сплетения.

Влагалище

Влагалище (vagina) расположено в полости малого таза, соединяет половую щель и матку. Длина влагалища 8–10 см, в верхней своей части оно окружает шейку матки, образует *свод влагалища* (fórnix vaginae) (рис. 42). Верхняя треть *передней стенки* (páries antérior) прилежит к дну мочевого пузыря, в остальной части сра-

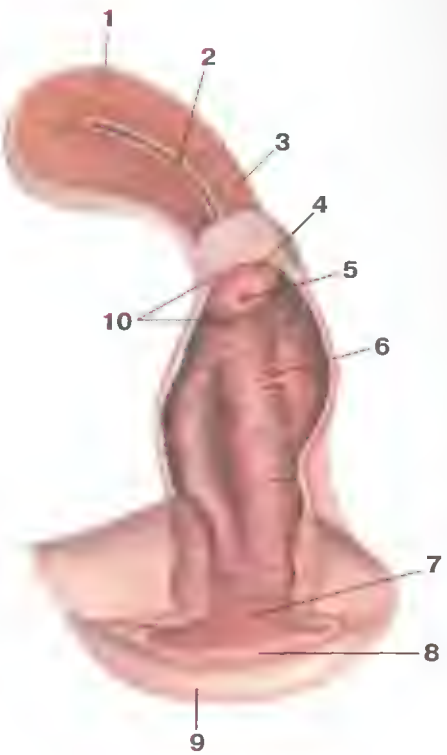

42 **Влагалище. Вид сбоку. Леаая стенка влагалища и левая половина тела матки удалены**

1 — тело матки; 2 — полость матки; 3 — шейка матки; 4 — влагалищная часть шейки матки; 5 — отверстие матки; 6 — влагалище; 7 — преддверие влагалища; 8 — малая половая губа; 9 — большая половая губа; 10 — свод влагалища.

1 — córpus úteri; 2 — cávitas úteri; 3 — cérvix úteri; 4 — portio vaginális (cervicis); 5 — óstium úteri; 6 — vagina; 7 — vestibulum vaginae; 8 — lábium minus pudéndi; 9 — lábium május pudéndi; 10 — fórnix vaginae.

щена со стенкой мочеиспускательного канала. *Задняя стенка* (páries postérior) влагалища в верхней части покрыта брюшиной, в нижней — прилежит к передней стенке прямой кишки. Внизу влагалище проходит через мочеполовую диафрагму промежности и открывается в преддверие *отверстием влагалища* (óstium vaginae).

Стенки влагалища образованы слизистой, мышечной и адвентициальной оболочками. *Слизистая оболочка* (túnica mucósa) образует поперечные влагалищные складки (rúgae vaginales) и продольные складки — *передний* и *задний влагалищные столбы* (colúmnae rugárum antérior et postérior). Ближе к преддверию передний продольный столб образует выступ — *уретральный киль влагалища* (carina urethrális vaginae), который соответствует проходящему рядом мочеиспускательному каналу. Слизистая оболочка срастается непосредственно с мышечной оболочкой, поскольку подслизистой основы у влагалища нет.

Мышечная оболочка (túnica musculáris) образована преимущественно продольными пучками, вверху она переходит в миометрий, внизу мышечная оболочка срастается с поперечно-полосатыми мышцами промежности. Снаружи влагалище покрыто *адвентицией* (adventitia).

Кровоснабжение выполняют влагалищные ветви маточной, мочепузырной, средней прямокишечной и внутренней половой артерий (из внутренней подвздошной артерии). Венозная кровь оттекает в притоки внутренней подвздошной вены.

Лимфатические сосуды впадают во внутренние подвздошные лимфатические узлы (от верхней части влагалища) и в паховые лимфатические узлы (от нижней части влагалища).

Иннервация влагалища осуществляется из нижнего подчревного сплетения и по ветвям полового нерва.

Наружные женские половые органы

Наружные женские половые органы (orgána genitálica femininae extérnae) включают женскую половую область и клитор. К женской половой области относят лобок, большие и малые половые губы, преддверие влагалища (рис. 43).

Лобок (móns púbis) покрыт волосами, отделен от бедер тазобедренными бороздами, от области живота — лобковой бороздой.

Большая и малая половые губы

Большая половая губа (lábium május pudéndi) — парная кожная складка, ограничивающая *половую щель* (rima pudéndi). Правая и левая половые губы спереди соединяются *передней спайкой губ* (commissúra labiórum antérior), а сзади — более узкой *задней спайкой губ* (commissúra labiórum postérior).

Малая половая губа (lábium minus pudéndi) — парная продольная тонкая кожная складка. Расположены малые губы кнутри от больших половых губ и ограничивают вход в *преддверие влагалища* (vestibulum vaginae). Задние края соединяются поперечной складкой — *уздечкой половых губ* (frénulum labiórum pudéndi). Передний конец каждой малой половой губы разделяется на две ножки, которые направляются к клитору (рис. 44). Латеральная ножка огибает клитор сбоку, охватывает его спереди, соединяется с противоположной латеральной ножкой, образуют *крайнюю плоть клитора* (prepútium clitóridis). Медиальная ножка, более короткая, подходит к клитору снизу, соединяясь с такой же ножкой другой стороны, образует *уздечку клитора* (frénulum clitóridis).

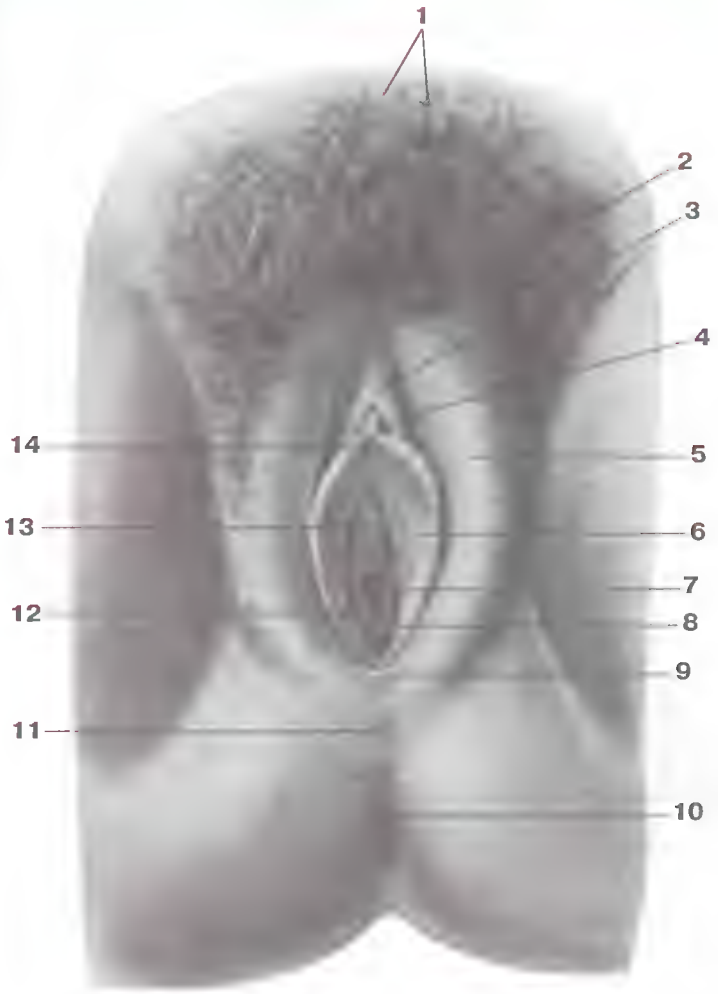

42 **Наружные половые органы**

1 — лобок; 2 — передняя спайка губ; 3 — крайняя плоть клитора; 4 — головка клитора; 5 — большая половая губа; 6 — малая половая губа; 7 — отверстие влагалища; 8 — преддверие влагалища; 9 — задняя спайка губ; 10 — задний проход (анус); 11 — промежность; 12 — девственная плева; 13 — наружное отверстие мочеиспускательного канала; 14 — уздечка клитора.

1 — mons púbis; 2 — commissúra labiórum antérior; 3 — prepútium clitóridis; 4 — gláns clitóridis; 5 — lábium május pudéndi; 6 — lábium minus pudéndi; 7 — óstium vaginae; 8 — vestibulum vaginae; 9 — commissúra labiórum postérior; 10 — ánus; 11 — perinéum; 12 — hýmen; 13 — óstium uréthrae extérnum; 14 — frénulum clitóridis.

44 **Малые половые губы и половая щель. Вид снизу**

1 — передняя спайка губ; 2 — крайняя плоть клитора; 3 — головка клитора; 4 — уздечка клитора; 5 — большая половая губа; 6 — малая половая губа; 7 — преддверие влагалища (половая щель); 8 — отверстие влагалища; 9 — уздечка половых губ; 10 — задняя спайка; 11 — девственная плева; 12 — наружное отверстие мочеиспускательного канала.

1 — commissúra labiórum antérior; 2 — prepútium clitóridis; 3 — glans clitóridis; 4 — frénulum clitóridis; 5 — lábium május pudéndi; 6 — lábium minus pudéndi; 7 — vestibulum vaginae (rima pudéndi); 8 — óstium vaginae; 9 — frénulum labiórum pudéndi; 10 — commissúra labiórum postérior; 11 — hýmen; 12 — óstium uréthrae extérnum.

Клитор (clitoris), являющийся гомологом пещеристого тела мужского полового члена, имеет *тело* длиной 2,5–3,5 см, *головку* (gláns clitóridis) и две ножки. *Ножки клитора* (crús clitoridis) прикрепляются к нижним ветвям лобковых костей (рис. 45).

Преддверие влагалища

Преддверие влагалища (vestibulum vaginae) представляет собой углубление, ограниченное медиальной поверхностью малых половых губ. В глубине преддверия находится *отверстие влагалища* (óstium vaginae). Между отверстием влагалища и клитором открывается *наружное отверстие мочеиспускательного канала* (óstium uréthrae extérnum). В толще стенок преддверия расположены малые железы преддверия. Их выводные протоки открываются в преддверие влагалища.

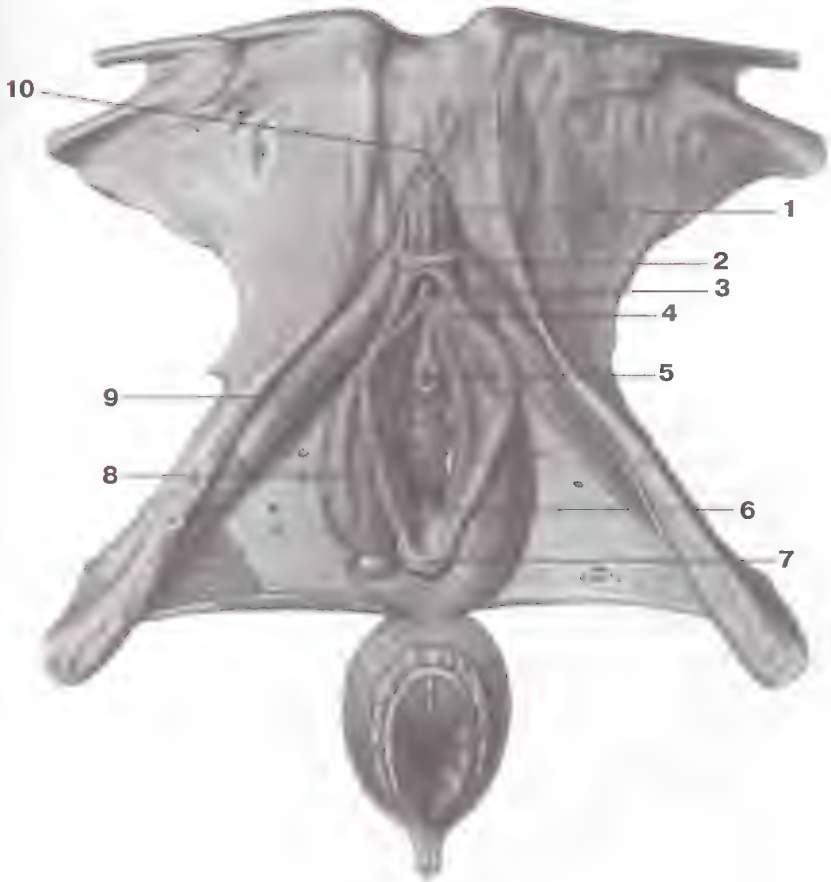

45 **Клитор. Вид снизу**

1 — тело клитора; 2 — крайняя плоть клитора; 3 — головка клитора; 4 — уздечка клитора; 5 — наружное отверстие мочеиспускательного канала; 6 — преддверие влагалища; 7 — уздечка половых губ; 8 — луковица преддверия; 9 — ножка клитора; 10 — связка, подвешивающая клитор.

1 — córpus clitóridis; 2 — prepútium clitóridis; 3 — gláns clitóridis; 4 — frénulum clitóridis; 5 — óstium urēthrae extérnum; 6 — vestibulum vaginae; 7 — frénulum labiórum pudéndi; 8 — búlbus vestibúli; 9 — crús clitóridis; 10 — lig. suspensórium clitóridis.

Большие железы и луковица преддверия

Большая железа преддверия (glándula vestibuláris májor), или бартолинова железа, парная, размерами с горошину, расположена в основании малой половой губы, позади луковицы преддверия (рис. 46). Протоки больших желез преддверия открываются у основания малых половых губ.

Луковица преддверия (búlbus vestibuli), идентичная губчатому телу мужского полового члена, состоит из густого сплетения вен, окруженных соединительной тканью. У нее различают правую и левую половины, расположенные в основании больших половых губ. Обе половины на уровне между клитором и мочеиспускательным каналом соединяются узким перешейком, что придает луковице подковообразную форму. Своим задним концом каждая доля луковицы преддверия прилежит к большой железе преддверия.

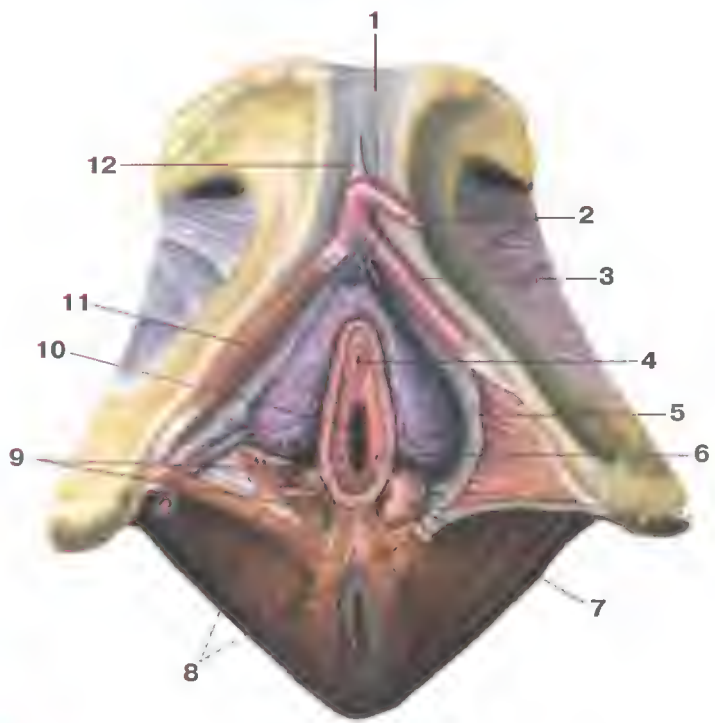

Большие железы преддверия и луковица преддверия. Клитор смещен в сторону. Вид снизу

1 — тело клитора; 2 — головка клитора; 3 — ножка клитора; 4 — наружное отверстие мочеиспускательного канала; 5 — луковица преддверия; 6 — устье протока большой железы преддверия; 7 — большая железа преддверия; 8 — поверхностная поперечная мышца промежности; 9 — луковично-губчатая мышца; 10 — отверстие влагалища; 11 — седалищно-пещеристая мышца; 12 — связка, подвешивающая клитор.

1 — córpus clitóridis; 2 — gláns clitóridis; 3 — crús clitóridis; 4 — óstium urēthae extérnum; 5 — búlbus vestibuli; 6 — dúctus glándulae vestibuláris; 7 — gl. vestibuláris májor; 8 — m. transvérsus perinéi superficiális; 9 — m. bulbospongiósus; 10 — óstium vaginae; 11 — m. ischiocavernósus; 12 — lig. suspensórium clitóridis.

Кровоснабжение больших и малых половых губ обеспечивают передние губные ветви из наружной половой артерии, задние губные ветви промежностной артерии (из внутренней половой артерии); клитора и луковицы преддверия — глубокая артерия клитора, дорсальная артерия клитора, артерия луковицы преддверия (из внутренней половой артерии). **Венозная кровь** оттекает от больших и малых половых губ в притоки внутренних подвздошных вен, от клитора — по дорсальным глубоким венам клитора (в мочепузырное венозное сплетение), глубокой вене клитора (во внутреннюю половую вену), от луковицы преддверия — во внутреннюю половую вену и нижние прямокишечные вены.

Лимфатические сосуды направляются от больших и малых половых губ, от клитора и луковицы преддверия в поверхностные паховые лимфатические узлы.

Иннервация наружных женских половых органов: большие и малые половые губы — передние губные ветви (из подвздошно-пахового нерва), задние губные ветви (из полового нерва), половые ветви (из бедренно-полового нерва); клитор — дорсальный нерв клитора (из полового нерва), пещеристые нервы клитора (из нижнего подчревного сплетения).

Промежность

Промежность (perinéum) представляет собой комплекс мягких тканей (кожу, мышцы, фасции), закрывающих выход из малого таза. Промежность, имеющая форму ромба, ограничена спереди нижнем краем лобкового симфиза, сзади — верхушкой копчика, по бокам — нижними ветвями лобковых костей, ветвями седалищных костей и седалищными буграми. По срединной линии промежности проходит темная полоска — *шов промежности* (ráphe perinéalis) (см. рис. 43). Поперечная линия, проведенная между седалищными буграми, разделяет промежность на две треугольные части. Передняя часть — это *мочеполовая область* (régio urogenitális). Задняя часть образует диафрагму таза, *заднепроходную область* (régio anális). Примерно на границе мочеполовой области и диафрагмы таза находится *сухожильный центр промежности* (céntrum tendíneum perinéi), который у женщин расположен между задним краем половой щели и задним проходом, у мужчин — между задним краем мошонки и задним проходом.

У мужчин через мочеполовую диафрагму проходит мочеиспускательный канал, у женщин — мочеиспускательный канал и влагалище.

Мышцы мочеполовой диафрагмы подразделяют на поверхностные и глубокие. К **поверхностным мышцам** относятся поверхностная поперечная мышца промежности, седалищно-пещеристая и луковично-губчатая мышцы (рис. 47 и 48). К **глубоким мышцам** мочеполовой диафрагмы относятся глубокая поперечная мышца промежности и сфинктер мочеиспускательного канала.

Поверхностная поперечная мышца промежности (m. transvérsus perinéi superficiális) — парная, начинается на ветви седалищной кости, идет медиально и соединяется с одноименной мышцей противоположной стороны, укрепляя сухожильный центр промежности.

Седалищно-пещеристая мышца (m. ischiocavernósus) — парная, начинается на ветви седалищной кости, идет вперед, вплетается в белочную оболочку полового члена (у мужчин) или клитора (у женщин). При сокращении способствует эрекции.

Луковично-губчатая мышца (m. bulbospongiósus) состоит из двух половин. У мужчин начинается на передне-нижней поверхности луковицы преддверия, идет вперед, вплетается в белочную оболочку и поверхностную фасцию на тыле полового члена. При сокращении мышца сдавливает луковицу преддверия, пещеристые тела, дорсальную вену полового члена и бульбоуретральные железы, участвуя в эрекции.

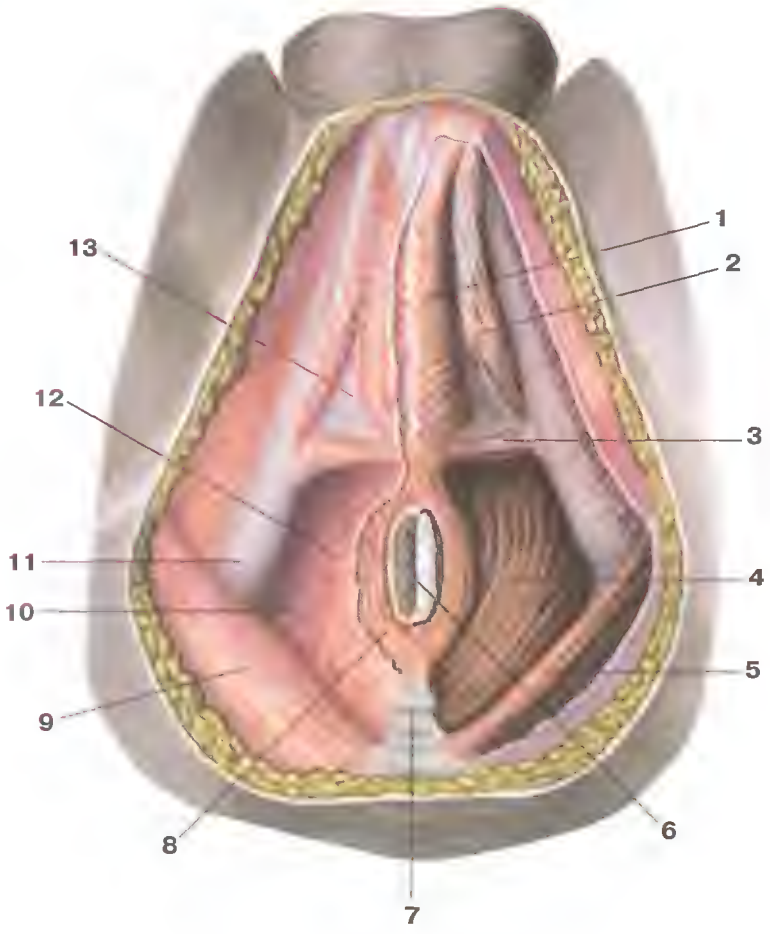

47 **Мышцы и фасции мужской промежности. Вид снизу**

1 — луковично-губчатая мышца; 2 — седалищно-пещеристая мышца; 3 — поверхностная поперечная мышца промежности; 4 — мышца, поднимающая задний проход; 5 — большая ягодичная мышца; 6 — заднепроходное отверстие; 7 — заднепроходно-копчиковая связка; 8 — наружный сфинктер заднего прохода; 9 — ягодичная фасция; 10 — седалищно-прямокишечная ямка; 11 — седалищный бугор; 12 — нижняя фасция диафрагмы таза; 13 — поверхностная фасция промежности.

1 — m. bulbospongiósus; 2 — m. ischiocavernósus; 3 — m. transvérsus perinéi superficiális; 4 — m. levátor áni; 5 — m. glutéus máximus; 6 — ánus; 7 — lig. anococcýgeum; 8 — m. sphincter áni extérni; 9 — fáscia glútea; 10 — fóssa ischiorectális; 11 — túber ischiádicum; 12 — fáscia diaphagmátis pélvis inférior; 13 — fáscia superficiális perinéi.

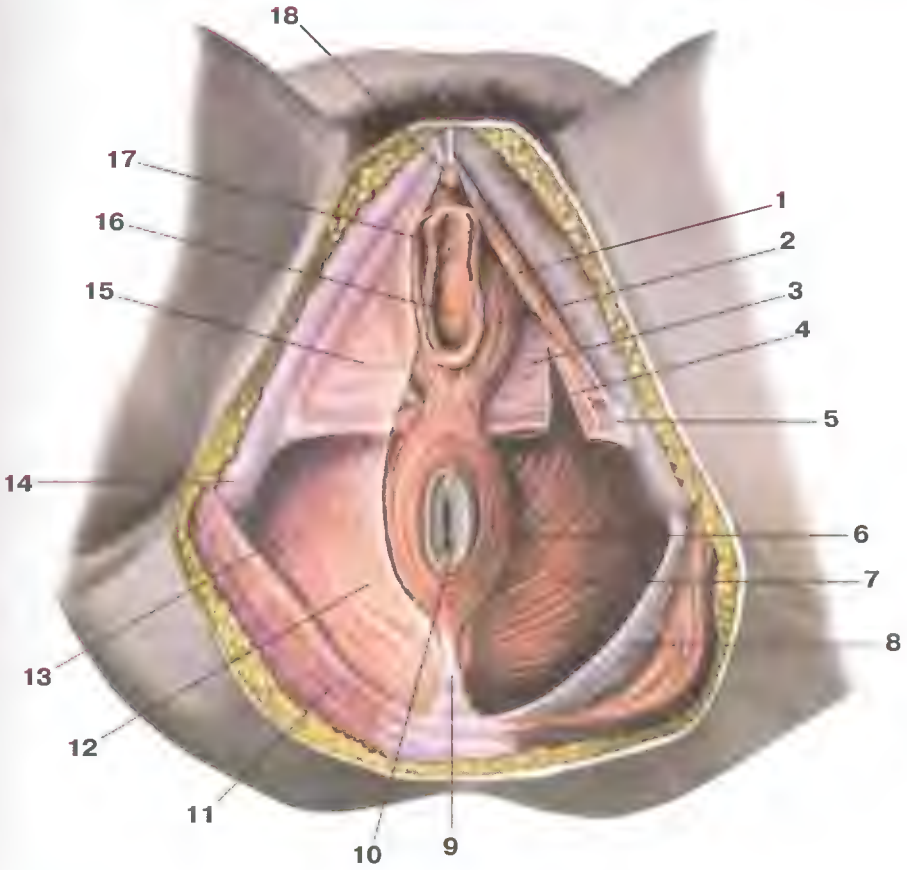

48 **Мышцы и фасции женской промежности. Вид снизу**

1 — седалищно-пещеристая мышца; 2 — луковично-губчатая мышца; 3 — нижняя фасция мочеполовой диафрагмы; 4 — глубокая поперечная мышца промежности; 5 — поверхностная поперечная мышца промежности; 6 — наружный сфинктер заднего прохода; 7 — мышца, поднимающая задний проход; 8 — крестцово-бугорная связка; 9 — заднепроходно-копчиковая связка; 10 — заднепроходное отверстие; 11 — ягодичная фасция; 12 — нижняя фасция диафрагмы таза; 13 — седалищно-прямокишечная ямка; 14 — седалищный бугор; 15 — нижняя фасция промежности; 16 — отверстие влагалища; 17 — наружное отверстие мочеиспускательного канала; 18 — головка клитора.

1 — m. ischiocavernósus; 2 — m. bulbospongiósus; 3 — fáscia diaphragmátis urogenitális inférior; 4 — m. transvérsus perinéi profúndus; 5 — m. transvérsus perinéi superficiális; 6 — m. sphincter áni extérnus; 7 — m. levátor áni; 8 — lig. sacrotuberále; 9 — lig. anococcýgeum; 10 — ánus; 11 — fáscia glútea; 12 — fascia diaphragmátis pélvis inférior;13 — fóssa ischiorectális; 14 — túber ischiádicum; 15 — fáscia diaphragmátis pélvis inférior; 16 — óstium vaginae; 17 — óstium uréthrae extérnum; 18 — gláns clitóridis.

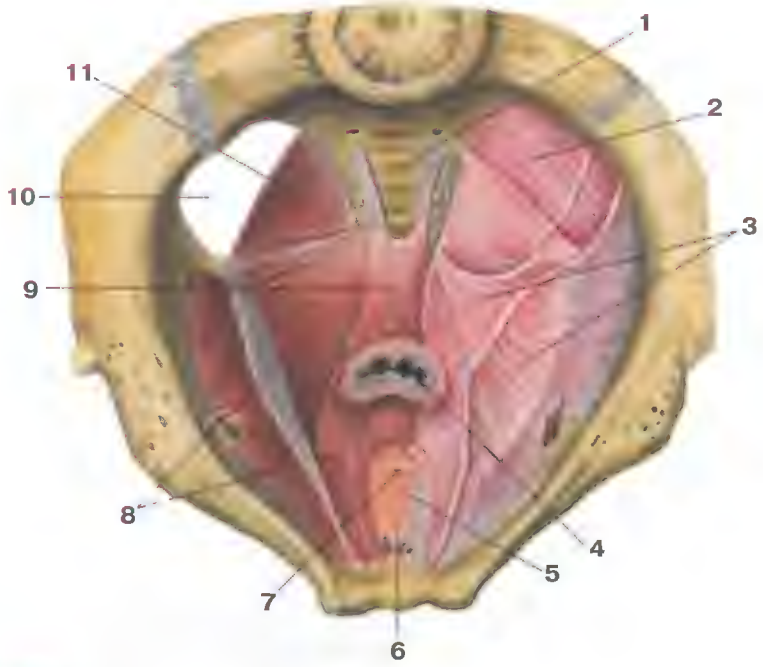

Мышцы и фасции мужской промежности (тазового дна). Вид сверху (со стороны полости таза)

1 — тазовая поверхность крестца; 2 — грушевидная мышца; 3 — верхняя фасция диафрагмы таза; 4 — прямая кишка; 5 — наружный сфинктер мочеиспускательного канала; 6 — глубокая поперечная мышца промежности; 7 — мочеиспускательный канал; 8 — мышца, поднимающая задний проход; 9 — заднепроходно-копчиковая мышца; 10 — большое седалищное отверстие; 11 — копчиковая мышца.

1 — fácies pelvína óssis sácri; 2 — m. pirifórmis; 3 — fáscia diaphragmátis pélvis supérior; 4 — réctum; 5 — m. sphincter uréthrae extérnum; 6 — m. transvérsus perinéi profúndus; 7 — uréthra; 8 — m. levátor áni; 9 — m. rectococcýgeus; 10 — forámen ischiádicum május; 11 — m. coccýgeus.

У женщин луковично-губчатая мышца начинается на сухожильном центре промежности и наружном сфинктере заднего прохода, охватывает отверстие влагалища, прикрепляется к белочной оболочке на дорсальной поверхности клитора. При сокращении мышца суживает вход во влагалище, сдавливает большие железы и луковицу преддверия, а также венозные сосуды.

Глубокая поперечная мышца промежности (m. transvérsus perinéi profúndus) — парная, начинается на ветви седалищной кости и нижней ветви лобковой кости. Идет медиально, срастается по срединной линии с одноименной мышцей противоположной стороны и укрепляет сухожильный центр промежности.

Наружный сфинктер мочеиспускательного канала (m. sphincter uréthrae extérnus) — непарная мышца, окружает мочеиспускательный канал у женщин и его перепончатую часть у мужчин, является произвольным сфинктером мочеиспускательного канала (рис. 49).

Через диафрагму таза у мужчин и женщин проходит конечный отдел прямой кишки (анальный канал). К поверхностным мышцам диафрагмы таза относится наружный сфинктер заднего прохода, к глубоким — мышца, поднимающая задний проход, и копчиковая мышца (см. рис. 47 и 48).

Наружный сфинктер заднего прохода (m. sphincter ánі extérnus) окружает конечный отдел прямой кишки и является произвольным сжимателем заднепроходного отверстия.

Мышца, поднимающая задний проход (m. levátor ánі), — парная, начинается на боковой стенке малого таза, на внутренней поверхности нижней ветви лобковой кости, на запирательной фасции. Пучки правой и левой мышц идут вниз и кзади, охватывая прямую кишку наподобие петли. Часть волокон мышцы заканчивается на верхушке копчика, образуя *заднепроходно-копчиковую мышцу* (m. аpososcýgeus). При своем сокращении мышцы укрепляют и поднимают тазовое дно, подтягивая вперед и вверх нижнюю часть прямой кишки.

Копчиковая мышца (m. sосcýgeus) — парная, начинается на седалищной ости и крестцово-остистой связке. Идет медиально и кзади. Прикрепляется мышца к латеральному краю копчика и крестца, укрепляя заднюю часть диафрагмы таза.

Мышцы промежности послойно покрыты фасциями. **Поверхностная (подкожная) фасция промежности** (fáscia perinéi superficiális) выражена слабо, она является частью общей подкожной фасции. По сторонам поверхностная фасция промежности прикрепляется к седалищным буграм.

Под поверхностной фасцией в заднем отделе промежности расположена *нижняя фасция диафрагмы таза* (fáscia diaphragmátis pélvis inférior), которая выстилает седалищно-прямокишечную ямку (см. рис. 47 и 48). В этой ямке нижняя фасция диафрагмы таза покрывает наружную поверхность мышцы, поднимающей задний проход, и далее переходит на наружный сфинктер заднего прохода. Кпереди нижняя фасция диафрагмы таза доходит до мочеполовой диафрагмы, где соединяется с ее верхней и нижней фасциями. Сверху (со стороны полости таза) мышца, поднимающая задний проход, покрыта верхней фасцией диафрагмы таза (fáscia diaphragmátis urogenitális supérior) (см. рис. 49). *Верхняя фасция диафрагмы таза,* являющаяся частью внутритазовой фасции, образует перегородки между органами полости таза. Это *лобково-пузырные* и *лобково-предстательные связки,* фронтальная *прямокишечно-пузырная перегородка* у мужчин и *прямокишечно-влагалищная перегородка* у женщин.

Глубокие мышцы мочеполовой области располагаются между *верхней и нижней фасциями мочеполовой диафрагмы* (fásciae diaphragmátis urogenitáles supérior et inférior). Эти фасции по сторонам срастаются с надкостницей ветви седалищной кости и нижней ветви лобковых костей. Под лобковым симфизом эти фасции соединяются, образуя *поперечную связку промежности* (lig. transvérsum perinéi). Через щель между поперечной связкой промежности и дугообразной связкой лобка (lig. arcuátum púbis) проходят тыльная вена и артерия полового члена (клитора).

Седалищно-прямокишечная ямка (fóssa ishiorectális), парная, является углублением, расположенным по бокам от прямой кишки и заполненным жировой клетчаткой, сосудами и нервами.

Спереди ямка ограничена поперечными мышцами промежностей, сзади — задними пучками мышцы, поднимающей задний проход, и наружным сфинктером заднего прохода (см. рис. 48 и 49). Латерально ямка ограничена фасцией, покрывающей внутреннюю запирательную мышцу, и внутренней поверхностью седалищного бугра.

Мужская и женская промежности имеют отличия. Мочеполовая диафрагма у женщин более широкая, мышцы ее выражены слабее, чем у мужчин. Фасции мочеполовой диафрагмы у женщин развиты сильнее.

Органы иммунной системы

Иммунная система объединяет все органы и ткани, функцией которых является защита организма от генетически чужеродных веществ, поступающих извне или образующихся в самом организме.

Органы иммунной системы вырабатывают иммунокомпетентные клетки (лимфоциты, плазмоциты), биологически активные вещества (антитела), которые распознают и уничтожают, нейтрализуют проникшие в организм или образовавшиеся в нем клетки и другие чужеродные вещества (антигены).

Иммунная система включает все органы, которые построены из ретикулярной стромы и лимфоидной ткани и осуществляют защитные реакции организма, создают иммунитет, невосприимчивость к веществам, обладающим чужеродными антигенными свойствами.

К органам иммунной системы относят костный мозг, в котором лимфоидная ткань тесно связана с кроветворной тканью, тимус, миндалины, аппендикс, лимфатические узлы, селезенку, скопления лимфоидной ткани (лимфоидные узелки) в стенках полых внутренних органов пищеварительной, дыхательной систем и мочеполового аппарата (рис. 50).

Костный мозг и тимус являются центральными органами иммунной системы, в них из стволовых клеток костного мозга образуются лимфоциты. В костном мозге из его стволовых клеток образуются В-лимфоциты.

В тимусе происходит дифференцировка Т-лимфоцитов (тимусзависимых), образующихся из поступивших в этот орган стволовых клеток костного мозга. В- и Т-лимфоциты из костного мозга и тимуса с током крови поступают в периферические органы иммунной системы, к которым относятся миндалины, лимфоидные (пейеровы) бляшки, аппендикс, одиночные лимфоидные узелки, лимфоидная ткань в стенках органов дыхания, пищеварения, мочеполового аппарата, а также лимфатические узлы и селезенка.

Центральные органы иммунной системы располагаются в теле человека в хорошо защищенных местах (**костный мозг** — в костномозговых полостях, **тимус** — в грудной полости, позади грудины). **Периферические органы иммунной системы** расположены в местах возможного проникновения в организм чужеродных веществ или на путях их перемещения в самом организме. **Миндалины** глоточного лимфоидного кольца располагаются в стенках начального отдела пищеварительной трубки и дыхательных путей, на границе между полостью рта и полостью носа с одной стороны и полостью глотки и гортани — с другой стороны.

Лимфоидные (пейеровы) бляшки находятся в стенках тонкой кишки, главным образом подвздошной кишки, вблизи места впадения ее в слепую кишку. По другую сторону подвздошно-слепокишечной заслонки (клапана) располагается **аппендикс,** в стенках которого находится лимфоидная ткань в виде многочисленных, прилежащих друг к другу лимфоидных узелков.

В слизистой оболочке органов пищеварения, дыхания и мочевыводящих путей имеются многочисленные **одиночные лимфоидные узелки,** выполняющие функции иммунного надзора на границе организма и внешней среды (вдыхаемый воздух, содержимое пищеварительного тракта, выводимая из организма мочой).

Многочисленные **лимфатические узлы** лежат на путях следования лимфы (тканевой жидкости) от органов и тканей в венозную систему. Лимфатические узлы являются биологическими фильтрами, через которые протекает лимфа, образовавшаяся из тканевой жидкости. Чужеродные вещества в виде частиц погибших клеток, круп-

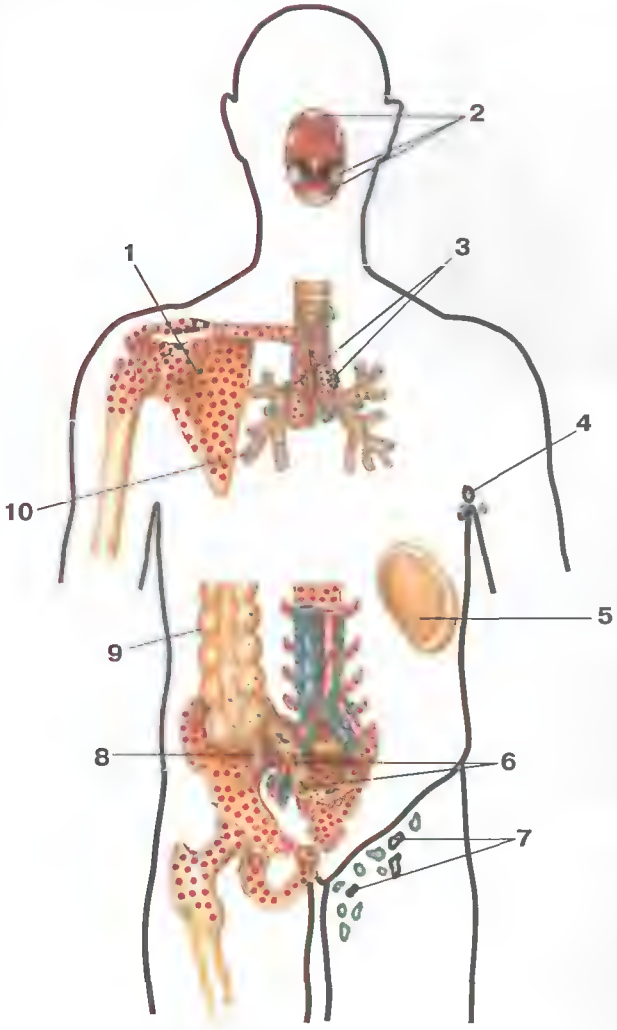

50 **Расположение центральных и периферических органов иммунной системы в теле человека. Схема**

1 — костный мозг; 2 — миндалины лимфоидного глоточного кольца; 3 — тимус; 4 — подмышечные лимфатические узлы; 5 — селезенка; 6 — лимфоидная (пейерова) бляшка; 7 — паховые лимфатические узлы; 8 — групповые лимфоидные узелки червеобразного отростка; 9 — одиночные лимфоидные узелки в стенках толстой кишки; 10 — одиночные лимфоидные узлки в стенках бронхов.

1 — medúlla óssium; 2 — ánnulus lymphoideus pháringea; 3 — thýmus; 4 — nódi lymphátici axilláres; 5 — lien; 6 — nódulus lymphoideus aggregáti; 7 — nódi lymphatici inguináles; 8 — nóduli lymphoidei aggregáti appéndicis vermifórmis; 9 — nóduli lymphoidei solitárii (в стенках толстой кишки); 10 — nóduli lymphoidei solitárii (в стенках бронхов).

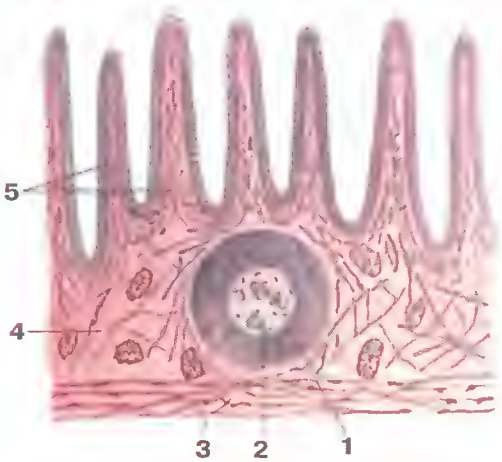

Одиночный лимфоидный узелок в слизистой оболочке тонкой кишки

1 — мантия лимфоидного узелка; 2 — центр размножения лимфоидного узелка; 3 — мышечная пластинка слизистой оболочки; 4 — слизистая оболочка кишки; 5 — кишечные ворсинки.

1 — nódulus (folliculus) lymphoideus; 2 — centrum germinale nóduli lymphoidei; 3 — lámina musculáris túnicae mucósae; 4 — túnica mucósa; 5 — villi intestináles.

нодисперсных белков вместе с тканевой жидкостью попадают в лимфатическое русло, задерживаются и обезвреживаются в лимфатических узлах. **Селезенка,** функцией которой является иммунный контроль крови, расположена на пути тока крови из артериальной системы в воротную вену.

Для периферических органов иммунной системы характерно наличие **диффузной** (рассеянной) **лимфоидной ткани**, а также **лимфоидных узелков** без центра размножения и с центром размножения. Диффузная лимфоидная ткань представлена отдельными разрозненными клетками лимфоидного ряда, иногда лежащими более или менее густо в толще органов или в виде мелких, не очень плотных клеточных скоплений.

В тех местах, где антигенное воздействие осуществляется постоянно (миндалины, слизистая оболочка желудка, тонкой и толстой кишок, лимфатические узлы, селезенка), лимфоциты образуют плотные скопления размерами 0,5–1 мм, получившие название *лимфоидных узелков* (рис. 51). В таких антигенно опасных местах в лимфоидных узелках образуются *центры размножения* (герминативные центры), сами узелки называют лимфоидными узелками с центрами размножения. Окружающий центр размножения ободок с плотно расположенными друг возле друга лимфоцитами называется *мантийной зоной*.

Костный мозг

Костный мозг (medúlla óssium) является одновременно органом кроветворения и центральным органом иммунной системы. Различают *красный костный мозг* (medúlla óssium rúbra), который у взрослого человека располагается в ячейках губчатого вещества плоских и коротких костей, эпифизов длинных (трубчатых) костей, и *желтый костный мозг* (medúlla óssium fláva), заполняющий костномозговые полости диафизов длинных (трубчатых) костей (рис. 52). Красный костный мозг состоит из миелоидной ткани, включающей ретикулярную ткань и гемоцитопоэтические элементы. В красном костном мозге содержатся стволовые кроветворные клетки — предшественники всех клеток крови и иммунной системы (лимфоидного ряда).

52 **Костный мозг. Микроскопическая картина**

1 — синусоидный сосуд; 2 — эритропоэз и лейкоцитопоэз на различных стадиях; 3 — мегакариоцит; 4 — костная перекладина.

1 — vása sinusoideum; 2 — эритропоэз и лейкоцитопоэз на различных стадиях; 3 — megacaryocýtus; 4 — trabécula óssea.

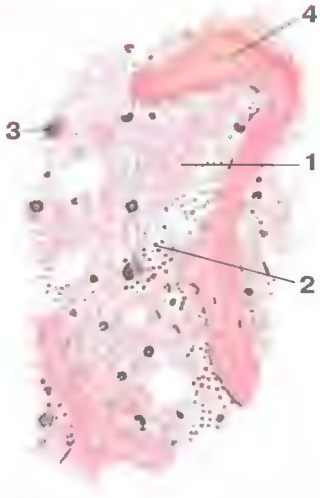

Желтый костный мозг представлен в основном жировой тканью, которая замещает и лимфоидную, и миелоидную ткань.

Тимус

Тимус (thýmus) состоит из двух асимметричных по величине долей: *правой доли* (lóbus déxter) и *левой доли* (lóbus sinister), сросшихся друг с другом в своей средней части (рис. 53). Нижняя часть каждой доли широкая, а верхняя узкая. В период своего максимального развития (10–15 лет) масса тимуса достигает в среднем 37,5 г, его длина равна 7,5–16 см.

Тимус располагается в передней части верхнего средостения, в верхнем межплевральном поле, между правой и левой медиастинальной плеврой. Передняя поверхность тимуса выпуклая, прилежит к задней поверхности рукоятки и тела грудины (до уровня четвертых реберных хрящей). Позади тимуса находятся верхняя часть перикарда, покрывающего спереди начальные отделы аорты и легочного ствола, дуга аорты с отходящими от нее крупными сосудами, левая плечеголовная и верхняя полая вены.

Тимус имеет тонкую соединительнотканную **капсулу** (cápsula thými), от которой внутрь отходят перегородки, разделяющие **дольки тимуса** (lóbuli thými). У тимуса различают корковое вещество, которое занимает периферию долек, и мозговое вещество, расположенное к центральной их части (рис. 54). *В корковом веществе* (córtex thými) лимфоциты лежат более плотно, чем в мозговом. В *мозговом веществе* (medúlla thými) имеются *тельца тимуса* (тельца Гассаля), которые образованы концентрически лежащими сильно уплощенными эпителиальными клетками (рис. 55).

Артериальные ветви к тимусу идут от внутренних грудных артерий, от дуги аорты и плечеголовного ствола. Вены тимуса впадают в плечеголовные, а также во внутренние грудные вены.

Лимфатические сосуды от стромы тимуса впадают в передние средостенные и трахеобронхиальные лимфатические узлы. **Нервы тимуса** являются ветвями правого и левого блуждающих нервов, а также происходят из шейно-грудного (звездчатого) и верхнего грудного узлов симпатического ствола.

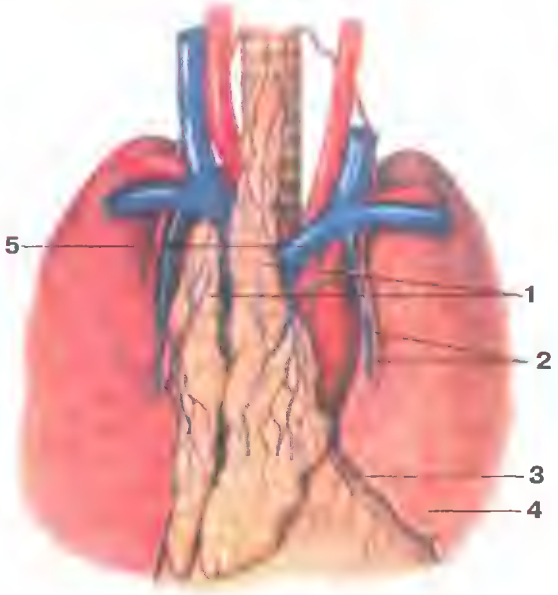

53 **Тимус. Вид спереди**

1 — тимус, правая и левая доли; 2 — внутренние грудные артерия и вена; 3 — перикард; 4 — левое легкое; 5 — левая плечеголовная вена.

1 — thýmus, lóbus déxter et lóbus senister; 2 — a. et v. thorácicae intérnae; 3 — pericárdium; 4 — púlmo sinister; 5 — v. brachiocephálica sinistra.

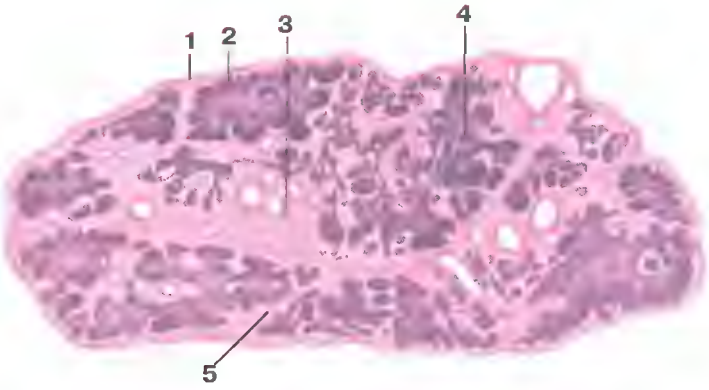

54 **Корковое и мозговое вещества тимуса. Поперечный разрез**

1 — капсула тимуса; 2 — корковое вещество тимуса; 3 — мозговое вещество тимуса; 4 — тельце тимуса (тельце Гассаля); 5 — междольковая перегородка.

1 — cápsula thými; 2 — córtex thými; 3 — medúlla thými; 4 — corpúsculum thými; 5 — séptum interlobuláre.

55 **Тимические тельца в мозговом веществе тимусв. Микроскопическвя картина оргвна**

1 — тельца тимуса; 2 — лимфоциты тимуса; 3 — эпителиоретикулоцит тимуса.

1 — corpúscula thými; 2 — lymphocýti thými; 3 — epithelioreticulocýtus thými.

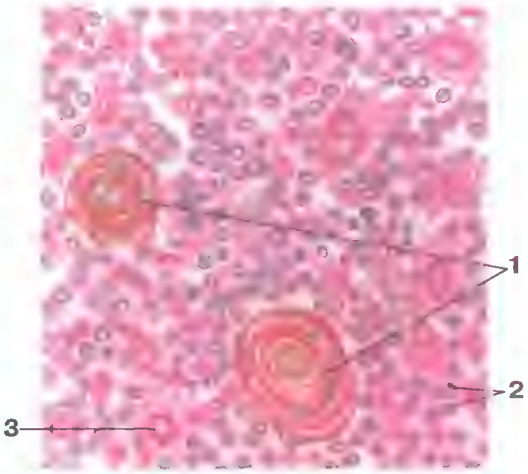

Миндалины

Миндалины: язычная и глоточная (непарные), небная и трубная (парные), находятся в области корня языка, носовой части глотки и зева. Миндалины образуют своеобразное кольцо, окружающее вход в носо- и ротоглотку. Построены миндалины из диффузной лимфоидной ткани, в которой находятся многочисленные лимфоидные узелки.

Язычная миндалина (tonsilla linguális) — непарная, находится под эпителием слизистой оболочки корня языка.

Поверхность корня языка над миндалиной бугристая. Эти бугорки соответствуют залегающим под эпителием лимфоидным узелкам. Между бугорками открываются отверстия небольших углублений — крипт, в которые впадают протоки слизистых желез.

Количество лимфоидных узелков (60–90) наиболее велико в детском, подростковом и юношеском возрастах. Лимфоидные узелки лежат под эпителиальным покровом в области корня языка, а также возле крипт. У детей и подростков практически все лимфоидные узелки имеют центр размножения. Между лимфоидными узелками располагается диффузная лимфоидная ткань.

Артериальные ветви к язычной миндалине подходят от правой и левой язычных артерий, а также от ветвей лицевой артерии.

Лимфатические сосуды от области миндалины впадают в латеральные глубокие шейные (внутренние яремные) лимфатические узлы.

Иннервация язычной миндалины осуществляется волокнами языкоглоточного и блуждающего нервов, а также симпатическими волокнами наружного сонного сплетения.

Глоточная миндалина (tonsilla pharýngealis) — непарная, располагается в области свода и задней стенки глотки, между правым и левым глоточными карманами. В этом месте имеются поперечно и косо ориентированные толстые складки слизистой оболочки, внутри которых находится лимфоидная ткань глоточной миндалины, лимфоидные узелки (рис. 56). Большинство лимфоидных узелков имеет центр размножения.

56 **Глоточная миндалина в складках слизистой оболочки верхней стенки глотки**

1 — верхняя стенка глотки; 2 — глоточная миндалина; 3 — трубный валик; 4 — глоточное отверстие слуховой трубы; 5 — глоточная сумка; 6 — глоточный карман.

1 — fórnix pháryngis; 2 — tonsilla pharyngealis; 3 — torus tubarius; 4 — ostium pharyngeum tubae auditivae; 5 — bursa pharyngealis; 6 — recessus pharyngeus.

Кровоснабжение глоточной миндалины обеспечивается ветвями восходящих глоточных артерий. Венозная кровь оттекает в вены глоточного сплетения.

Лимфатические сосуды от области глоточной миндалины впадают в заглоточные лимфатические узлы.

Нервные волокна к глоточной миндалине идут от ветвей лицевого, языкоглоточного, блуждающего нервов и симпатических периартериальных сплетений.

Небная миндалина (tonsilla palátina) — парная, располагается в миндаликовой ямке, между небно-язычной дужкой спереди и небно-глоточной дужкой сзади. Медиальная свободная поверхность миндалины, покрытая многослойным плоским (сквамозным) эпителием, обращена в сторону зева. На этой поверхности видно до 20 *миндаликовых ямочек* (fóssulae tonsilláres), в которые открываются *миндаликовые крипты* (criptae tonsilláres). Латеральной стороной миндалина прилежит к стенке глотки. В толще миндалины, вдоль ее крипт, располагаются многочисленные округлой формы лимфоидные узелки, преимущественно с центрами размножения. Вокруг лимфоидных узелков находится диффузная лимфоидная ткань (рис. 57, 58).

Артериальные ветви к небной миндалине идут от восходящей глоточной и восходящей небной артерий, а также от нисходящей небной (из верхнечелюстной артерии) и язычной артерий. Венозная кровь оттекает в вены крыловидного сплетения.

Лимфатические сосуды из области небной миндалины идут к латеральным глубоким шейным (внутренним яремным) лимфатическим узлам.

Иннервация небной миндалины осуществляется по волокнам большого небного нерва (от крылонебного узла), миндаликовой ветви языкоглоточного нерва и симпатических волокон из внутреннего сонного сплетения.

Трубная миндалина (tonsilla tubária) — парная, находится в области глоточного отверстия слуховой трубы, в толще ее слизистой оболочки. Состоит трубная миндалина из диффузной лимфоидной ткани и немногочисленных лимфоидных узелков.

Кровоснабжается трубная миндалина по ветвям восходящей глоточной артерии. Венозная кровь оттекает в вены глоточного сплетения. **Лимфатические сосуды** от области трубной миндалины впадают в заглоточные лимфатические узлы.

Нервные волокна к трубной миндалине поступают в составе ветвей лицевого, языкоглоточного и блуждающего нервов, а также из периартериальных симпатических сплетений.

57 **Небная миндалина на фронтальном разрезе**

1 — крипты миндалины; 2 — покровный эпителий; 3 — лимфоидные узелки миндалины.

1 — crýptae tonsilláres; 2 — epithélium mucósae; 3 — nóduli lymphoidei tonsilláres.

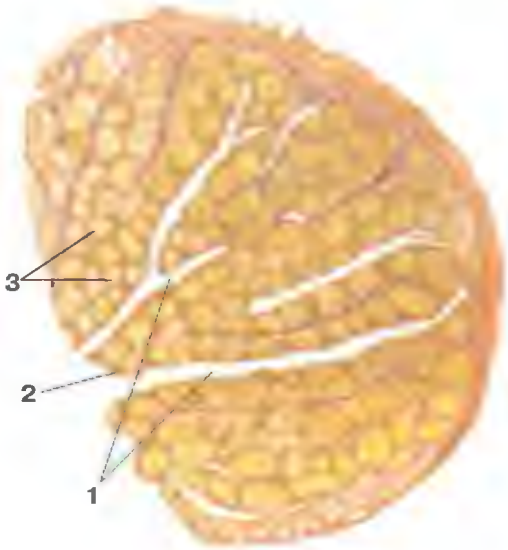

58 **Небная миндалина. Лимфоидные узелки возле крипты миндалины**

1 — слизистая оболочка; 2 — многослойный плоский эпителий; 3 — лимфоидная ткань миндалины; 4 — лимфоидные узелки; 5 — крипта миндалины.

1 — túnica mucósa; 2 — epithélium stratificátum; 3 — textus lymphoideus tonsillaris; 4 — nóduli lymphoidei; 5 — crýpta tonsilláris.

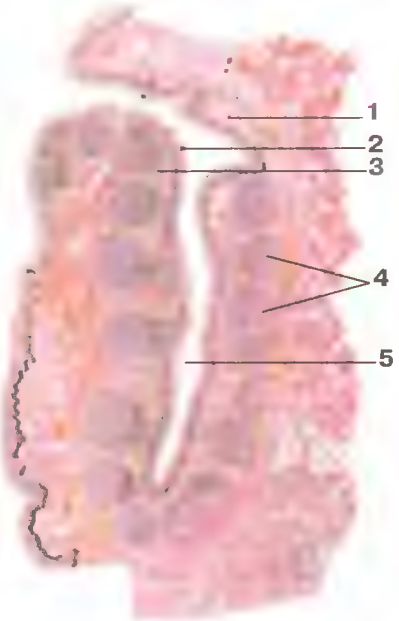

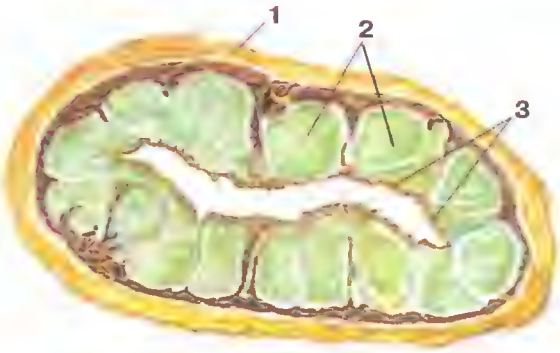

59 **Лимфоидные узелки в стенках аппендикса. Поперечный разрез**

1 — мышечная и серозная оболочки; 2 — лимфоидные узелки; 3 — эпителиальный покров слизистой оболочки.

1 — túnicae musculáris et serósa; 2 — nóduli lymphoidei; 3 — epithelium túnicae múcosae.

Червеобразный отросток

Червеобразный отросток (аппендикс, appéndix vermifórmis), располагающийся возле подвздошно-слепокишечного перехода, у нижней части слепой кишки, имеет в своих стенках многочисленные лимфоидные узелки и межузелковую лимфоидную ткань между ними (рис. 59).

Общее количество лимфоидных узелков в стенках аппендикса у детей и подростков достигает 600–800. Нередко узелки располагаются друг над другом в 2-3 ряда. Поперечные размеры одного лимфатического узелка достигают 1,0–1,2 мм. Между узелками находятся тонкие ретикулярные и коллагеновые волокна, а также проникающие сюда глубокие отделы кишечных желез. С 16–18 лет отмечается уменьшение количества лимфоидных узелков и увеличение количества жировой ткани. У людей старше 50–60 лет в стенках аппендикса число лимфоидных узелков не превышает 100–150.

Артерия червеобразного отростка является ветвью подвздошно-слепокишечной артерии. Венозная кровь оттекает в одноименную вену.

Лимфатические сосуды от стенок аппендикса направляются к слепокишечным и подвздошно-ободочным лимфатическим узлам.

Нервные волокна приходят к аппендиксу вместе с его сосудами.

Лимфоидные бляшки тонкой кишки

Лимфоидные бляшки, или **групповые лимфоидные узелки** (nóduli lymphoidei aggregáti, пейеровы бляшки), представляют собой скопления лимфоидных узелков, располагающихся в стенках тонкой кишки, главным образом в конечном отделе под-

60 **Лимфоидная бляшка и одиночные лимфоидные узелки в стенке тонкой кишки**

1 — одиночные лимфоидные узелки; 2 — лимфоидная бляшка.

1 — nóduli lymphoidei solitárii; 2 — nódulus lymphoideus aggregátum.

вздошной кишки. Лимфоидные бляшки имеют вид плоских образований преимущественно овальной или круглой формы, чуть-чуть выступающих в просвет кишки. Круговые складки слизистой оболочки на месте лимфоидных бляшек отсутствуют (прерываются). Поверхность лимфоидных бляшек неровная, бугристая (рис. 60). Располагаются лимфоидные бляшки, как правило, на стороне, противоположной брыжеечному краю кишки.

Построены лимфоидные бляшки из плотно прилегающих друг к другу лимфоидных узелков, число которых в одной бляшке варьирует от 5–10 до 100–150 и более. Между узелками располагается небольшое количество диффузной лимфоидной ткани. Между отдельными узелками обнаруживаются кишечные крипты (железы). Нередко узелки лежат друг над другом в 2 ряда. Размеры лимфоидных узелков, образующих бляшки у детей, подростков и в юношеском возрасте, колеблются от 0,5 до 2 мм. Центральную часть у большинства узелков занимает крупный центр размножения.

По мере увеличения возраста число лимфоидных бляшек уменьшается. Уменьшаются и размеры бляшек, убывает количество лимфоидных узелков в их составе. После 50–60 лет центры размножения в лимфоидных узелках встречаются редко.

Одиночные лимфоидные узелки

Одиночные лимфоидные узелки (nóduli lymphoidei solitárii) имеются в толще слизистой оболочки и подслизистой основы глотки и пищевода, желудка, тонкой и толстой кишок, гортани, трахеи, главных, долевых и сегментарных бронхов, а также в стенках мочеточников, мочевого пузыря, мочеиспускательного канала. Лимфоидные узелки располагаются на различном расстоянии друг от друга и на разной глубине (см. рис. 51 и 60). Нередко узелки лежат так близко к эпителиальному покрову, что слизистая оболочка над ними возвышается в виде небольших холмиков. Число лимфоидных узелков в слизистой оболочке указанных органов довольно велико. В стенках тонкой кишки у детей количество узелков варьирует от 1200 до 11 000, толстой кишки — от 2000 до 9000, в стенках трахеи — от 100 до 180, мочевого пузыря — от 80 до 530. Диффузная лимфоидная ткань имеется также в слизистой оболочке всех органов пищеварительной, дыхательной систем и мочеполового аппарата.

Кровоснабжение одиночных лимфоидных узелков и лимфоидных бляшек осуществляется из вокругузелковых гемокапиллярных сетей, образованных ветвями органных артерий. Венозная кровь оттекает в одноименные вены.

Лимфатические сосуды от окружающих лимфоидные узелки и лимфоидные бляшки областей впадают в регионарные для этих органов лимфатические узлы.

Иннервация лимфоидных узелков и лимфоидных бляшек осуществляется по ветвям блуждающих нервов и чревного сплетения, проникающих в слизистую оболочку этих органов вместе с ветвями органных артерий.

Селезенка

Селезенка (lién, splén) выполняет функции иммунного контроля крови. Находится селезенка на пути тока крови из аорты в систему воротной вены, разветвляющейся в печени. Селезенка располагается в брюшной (брюшинной) полости, в области левого подреберья, на уровне с IX до XI ребра. Масса селезенки у взрослого человека (20–40 лет) составляет 153–192 г. Длина селезенки в этом возрасте равна 10–14 см, ширина — 6–10 см и толщина — 3–4 см.

Селезенка имеет форму уплощенной и удлиненной полусферы. У селезенки выделяют диафрагмальную и висцеральную поверхности. Выпуклая *диафрагмальная поверхность* (fácies diaphragmática) обращена латерально и вверх, к диафрагме. Переднемедиальная *висцеральная поверхность* (fácies viscerális) неровная, на ней имеются *ворота селезенки* (hilus splénicum), через которые в орган входят артерия и нервы, выходит вена (рис. 61). На висцеральной поверхности выделяют участки, к которым прилежат соседние органы. *Желудочная поверхность* (fácies gástrica) соприкасается с дном желудка, она находится впереди ворот селезенки. *Почечная поверхность* (fácies renális), располагающаяся позади ворот органа, прилежит к верхнему концу левой почки и к левому надпочечнику. *Ободочная поверхность* (fácies cólica) имеется на месте соприкосновения селезенки с левым изгибом ободочной кишки, ниже ворот селезенки. Непосредственно позади ворот имеется участок, к которому подходит хвост поджелудочной железы. Верхний (передний) край селезенки острый. Нижний (задний) край более тупой. У селезенки выделяют передний и задний концы (полюсы). *Задний конец* (extrémitas postérior) закруглен, обращен вверх и назад. *Нижний конец* (extrémitas inférior) более острый, выступает вперед чуть выше поперечной ободочной кишки.

Селезенка со всех сторон покрыта брюшиной. Между висцеральной поверхностью селезенки с одной стороны, желудком и диафрагмой — с другой, натянуты листки брюшины, ее связки — *желудочно-селезеночная связка* (lig. gastrolienále), *диафрагмально-селезеночная связка* (lig. phrénicolienále).

От *фиброзной оболочки* (túnica fibrósa), находящейся под серозным покровом, внутрь органа отходят соединительнотканные *трабекулы селезенки* (trabéculae splénicae). Между трабекулами находится паренхима, *пульпа (мякоть) селезенки* (púlpa splénica). Выделяют *красную пульпу* (púlpa rúbra), располагающуюся между венозными сосудами — синусами (sinus venuláris) селезенки. Красная пульпа состоит из петель ретикулярной ткани, заполненных эритроцитами, лейкоцитами, лимфоцитами, макрофагами. *Белая пульпа* (púlpa álba) образована периартериальными лимфоидными муфтами, лимфоидными узелками и макрофагально-лимфоидными муфтами (эллипсоидами), состоящими из лимфоцитов и других клеток лимфоидной ткани, залегающих в петлях ретикулярной стромы.

Периартериальные лимфоидные муфты в виде 2–4 слоев клеток лимфоидного ряда окружают пульпарные артерии, начиная от места выхода их из трабекул и вплоть до эллипсоидов (рис. 62, 63).

61 Селезенка. Вид с медиальной стороны. Часть селезенки удалена, видна паренхима органа, лимфоидные узелки, периартериальные лимфоидные муфты, синусоиды

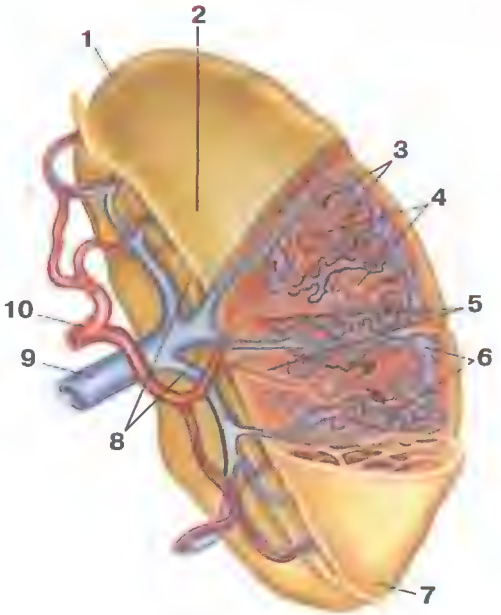

1 — задний конец (полюс); 2 — висцеральная поверхность; 3 — эллипсоидные артериолы (эллипсоиды); 4 — лимфоидные узелки; 5 — периартериальные лимфоидные муфты; 6 — венозные синусы; 7 — передний конец; 8 — ворота селезенки; 9 — селезеночная вена; 10 — селезеночная артерия.

1 — extrémitas postérior; 2 — fácies viscerális; 3 — arteriola ellipsoidea; 4 — lymphonoduli splenici; 5 — aggregatiónes lymphoidei periarteriáles; 6 — sinus venósus; 7 — extremitas antérior; 8 — hilus lienális; 9 — v. lienális; 10 — a. lienális.

62 Лимфоидные структуры белой пульпы в селезенке

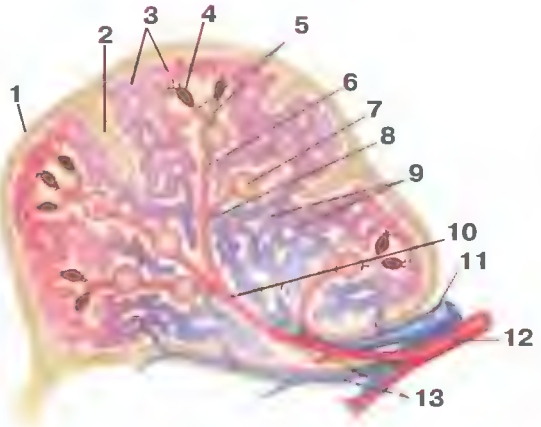

1 — фиброзная оболочка; 2 — трабекула селезенки; 3 — венозные синусы; 4 — эллипсоидная артериола (эллипсоид); 5 — кисточковые артериолы; 6 — центральная артерия; 7 — лимфоидный узелок; 8 — лимфоидная периартериальная муфта; 9 — красная пульпа; 10 — пульпарная артерия; 11 — селезеночная вена; 12 — селеночная артерия; 13 — трабекулярные артерия и вена.

1 — túnica fibrósa; 2 — trabéculae lienális; 3 — sinus venósus; 4 — arteriola ellipsoidea; 5 — arteriolae penicilláres; 6 — a. centrális; 7 — lymphonódulus splénicus; 8 — aggregatiónes lymphoidei periarteriáles; 9 — púlpa rúbra; 10 — a. pulpáris; 11 — v. lienális; 12 — a. lienális; 13 — a. et v. trabeculáres.

63 **Микроскопическая картина селезенки**

1 — капсула; 2 — трабекула селезенки; 3 — лимфоидный узелок селезенки; 4 — центральная артерия; 5 — синусы селезенки.

1 — cápsula; 2 — trabéculae lienis; 3 — lymphonódulus splenicus; 4 — a. centrális; 5 — sinus lienális.

Лимфоидные узелки образуются в толще периартериальных лимфоидных муфт. Артерия в лимфоидных узелках располагается, как правило, эксцентрично. Каждая пульпарная артерия в конечном итоге делится на кровеносные сосуды — эллипсоидные артериолы, не имеющие гладкомышечного слоя. Каждый такой сосуд (капилляр) вместе с окружающими его двумя-тремя концентрическими слоями клеток получили название *макрофагально-лимфоидных муфт (эллипсоидов)*. В составе муфт присутствуют ретикулярные клетки и волокна, макрофаги и лимфоциты. Величина эллипсоидов, имеющих веретенообразную форму, составляет 50–100 мкм в длину и до 50 мкм в толщину. При выходе из макрофагально-лимфоидных муфт эллипсоидные артериолы разделяются на концевые капилляры, которые впадают в широкие венозные селезеночные синусы, имеющие в диаметре до 40 мкм и более, располагающиеся в красной пульпе. Участки красной пульпы, расположенной между венозными синусами, называют *селезеночными тяжами*. Из селезеночных синусов формируются пульпарные, а затем трабекулярные вены.

Кровоснабжает селезенку селезеночная артерия. Венозная кровь от селезенки оттекает по селезеночной вене, которая впадает в воротную вену.

Лимфатические сосуды селезенки впадают в селезеночные лимфатические узлы.

Иннервация селезенки осуществляется по симпатическим волокнам из чревного сплетения и по ветвям (парасимпатическая) блуждающих нервов.

Лимфатические узлы

Лимфатические узлы (nódi lymphátici) являются наиболее многочисленными органами иммунной системы, лежащими на путях тока лимфы от органов и тканей к лимфатическим протокам и лимфатическим стволам, впадающим в кровеносное

64 **Лимфатические узлы различной формы**

1 — бобовидная; 2 — округлая; 3 — овоидная; 4 — сегментарная; 5 — лентовидная.

русло в нижних отделах шеи. Лимфатические узлы — это биологические фильтры для тканевой жидкости и содержащихся в ней продуктов обмена веществ (частиц клеток, погибших в результате клеточного обновления, и других возможных чужеродных веществ эндогенного и экзогенного происхождения). Лимфа, протекающая по синусам лимфатических узлов, профильтровывается через петли ретикулярной ткани. В лимфу поступают лимфоциты, образующиеся в лимфоидной ткани этих лимфатических узлов.

Располагаются лимфатические узлы обычно группами из двух и более узлов. Иногда количество узлов в группе достигает нескольких десятков. Группы лимфатических узлов называют соответственно области их расположения: паховые, поясничные, шейные, подмышечные. Группы лимфатических узлов получают также название по имени кровеносного сосуда, рядом с которым они находятся: чревные, подвздошные лимфатические узлы. Лимфатические узлы, прилежащие к стенкам полостей, называют *пристеночными, париетальными лимфатическими узлами* (nódi lymphátici parietáles). Узлы, которые располагаются возле внутренних органов, называют *висцеральными лимфатическими узлами* (nodi lymphatici viscerales).

Различают поверхностные лимфатические узлы, располагающиеся под кожей, на поверхностной фасции, и глубокие лимфатические узлы, лежащие глубже, под фасцией, обычно возле крупных артерий и вен. Форма у лимфатических узлов самая различная (рис. 64).

Снаружи каждый лимфатический узел покрыт соединительнотканной капсулой, от которой внутрь органа отходят тонкие капсулярные **трабекулы** (trabéculae). В месте выхода из лимфатического узла лимфатических сосудов имеется небольшое вдавление — *ворота* (hilus lymphonódi), в области которых капсула утолщается, образует воротное (хиларное) утолщение, вдающееся внутрь узла (рис. 65). От воротного утолщения внутрь узла отходят воротные (хиларные) трабекулы. Наиболее длинные из них соединяются с капсулярными трабекулами.

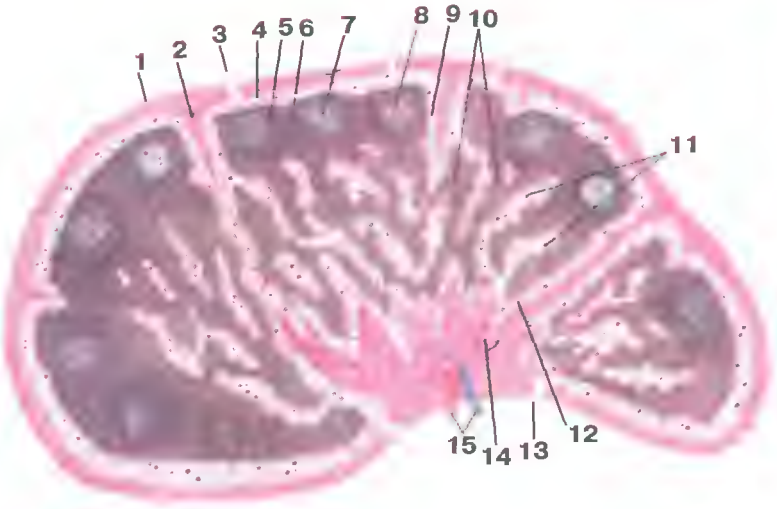

65 **Схема строения лимфатического узла**

1 — капсула; 2 — трабекула; 3 — приносящий лимфатический сосуд; 4 — подкапсульный лимфатический синус; 5 — корковое вещество; 6 — паракортикальная (тимусзависимая) зона; 7 — лимфоидный узелок; 8 — центр размножения лимфоидного узелка; 9 — корковый лимфатический синус; 10 — мякотные тяжи; 11 — мозговые синусы; 12 — воротный синус; 13 — выносящий лимфатический сосуд; 14 — воротное утолщение; 15 — кровеносные сосуды.

1 — cápsula; 2 — trabécula; 3 — vas lympháticum áfferens; 4 — sinus subcapsuláris; 5 — córtex; 6 — paracórtex (zóna thymodepéndens); 7 — nódulus lymphoideus; 8 — céntrum germinále; 9 — sinus corticális; 10 — chórdae medulláres; 11 — sinus medulláres; 12 — sinus hiláris; 13 — vás lymphaticum éfferens; 14 — intumescéntia hiláris; 15 — vása sanguinea.

Через ворота в лимфатический узел входят артерия, нервы, являющиеся ветвями ближайших артерий и периартериальных вегетативных сплетений. Выходят из узла вены и *выносящие лимфатические сосуды* (vása efferéntia).

Внутри лимфатического узла, между его трабекулами, находятся ретикулярные волокна и ретикулярные клетки, образующие трехмерную сеть с различными по величине и форме петлями. В петлях ретикулярной стромы располагаются клеточные элементы лимфоидной ткани.

Паренхиму лимфатического узла подразделяют на корковое и мозговое вещество. Корковое вещество (córtex lymphonódi), более темное, занимает периферические отделы узла. Более светлое мозговое вещество (medúlla lymphonódi), лежит ближе к воротам лимфатического узла. В корковом веществе находятся округлой формы лимфоидные узелки диаметром 0,5-1,0 мм, с центром размножения и без него.

Вокруг лимфоидных узелков располагается диффузная лимфоидная ткань, в которой выделяют межузелковую зону — *корковое плато*. Кнутри от лимфоидных узелков, у границы с мозговым веществом, располагается полоска лимфоидной ткани, получившая название *околокоркового вещества* (paracórtex). В этой зоне находятся преимущественно Т-лимфоциты, а также выстланные кубической формы эндоте-

66 **Сеть ретикулярных волокон, лимфоциты и макрофаги в синусе лимфатического узла**

1 — макрофаги; 2 — лимфоциты; 3 — ретикулярные волокна.

1 — macrophagocýti; 2 — lymphocýti; 3 — fibrae reticuláres.

лием посткапиллярные венулы. Через стенки этих венул лимфоциты мигрируют в кровеносное русло из паренхимы лимфатического узла и в обратном направлении.

Мозговое вещество образовано тяжами лимфоидной ткани — *мякотными тяжами* (chórdae medulláres), которые простираются от внутренних отделов коркового вещества до ворот лимфатического узла. Вместе с лимфоидными узелками мякотные тяжи образуют В-зависимую зону.

Паренхима лимфатического узла пронизана густой сетью узких щелей — *лимфатических синусов* (sinus lympháticus), по которым поступающая в узел лимфа течет от *подкапсульного (краевого) синуса* (sinus marginális) к *воротному синусу* (sinus hiláris). Вдоль капсулярных трабекул лежат **синусы коркового вещества** (sinus corticális), вдоль мякотных тяжей — **синусы мозгового вещества** (sinus medulláris), которые достигают ворот лимфатического узла. Возле воротного утолщения синусы мозгового вещества впадают в расположенный здесь *воротный синус*. В просвете синусов находится мелкоячеистая сеть, образованная ретикулярными волокнами и ретикулярными клетками (рис. 66). При прохождении лимфы через систему синусов в петлях этой сети задерживаются инородные частицы, попавшие в лимфатические сосуды из тканей. В лимфу из паренхимы лимфатического узла поступают лимфоциты.

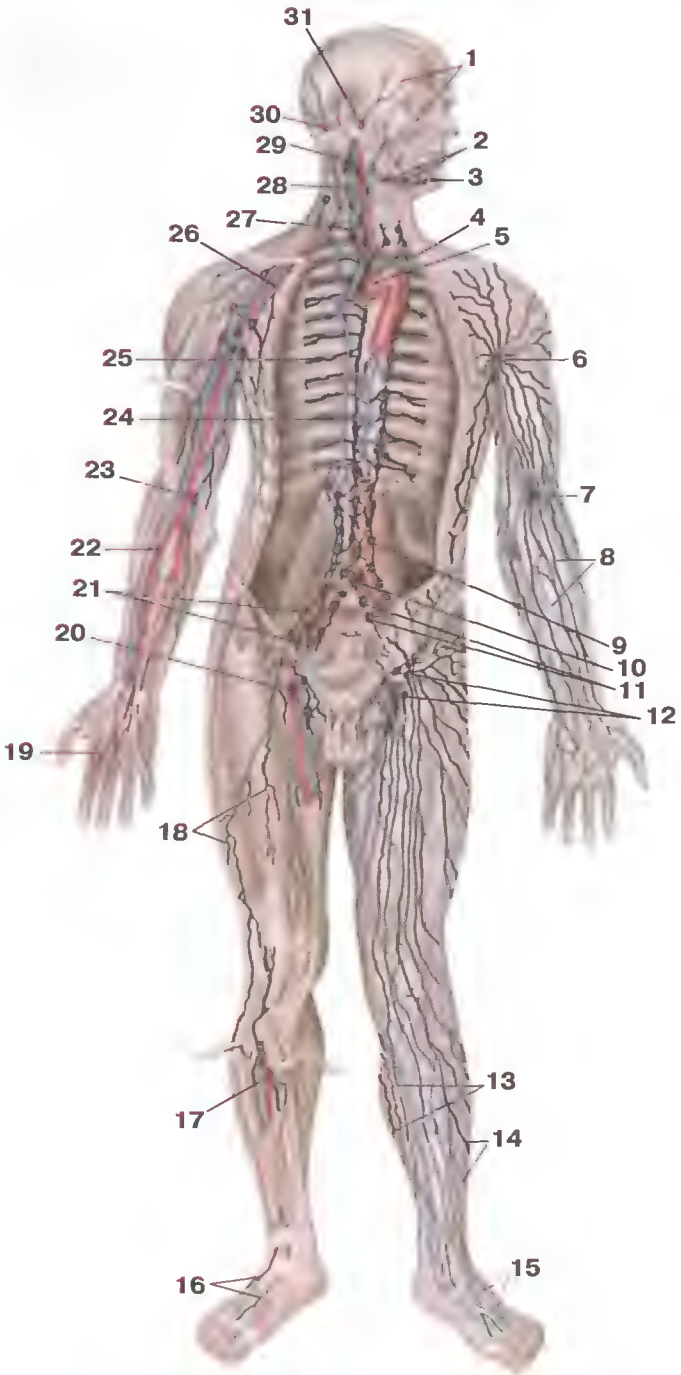
31
1
30
2
29
3
28
4
27
5
26
6
25
7
24
8
23
9
22
10
21
11
20
12
19
13
18
14
17
15
16

Лимфатическая система

Лимфатические узлы, лимфатические капилляры и сосуды, протоки и стволы, по которым течет лимфа (тканевая жидкость), объединяют под общим названием — **лимфатическая система** (systéma lympháticum) (рис. 67).

Лимфатические капилляры (vása lymphocapillária) являются начальным звеном лимфатической системы. Тканевая жидкость вместе с содержащимися в ней веществами, в том числе и чужеродными частицами, всасывается в просвет лимфатических капилляров и получает название **лимфы** (lýmpha). Лимфатические капилляры имеются во многих органах и тканях тела человека, исключая головной и спинной мозг, глазное яблоко, внутреннее ухо, эпителиальный покров кожи и слизистых оболочек, хрящи, паренхиму селезенки, костный мозг и плаценту. Диаметр лимфатических капилляров варьирует от 10 до 200 мкм, контуры их неровные, с боковыми выпячиваниями. При соединении друг с другом капилляры образуют в органах и тканях замкнутые лимфокапиллярные сети (réte lymphocapillária) (рис. 68).

Стенки лимфатических капилляров построены из одного слоя эндотелиальных клеток (рис. 69).

Через тонкие стенки лимфатических капилляров вместе с тканевой жидкостью легко проникают крупные белковые молекулы, частицы погибших клеток, опухолевые клетки.

Лимфатические сосуды (vása lymphática) образуются при слиянии лимфатических капилляров. Стенки лимфатических сосудов более толстые, они состоят из трех слоев. Кнаружи от эндотелия (*внутренней оболочки* — túnica intima) находится *средняя оболочка* (túnica média), которая покрыта *наружной оболочкой* (túnica extérna).

---

67 **Лимфатическая система человека. Вид спереди**

1 — лимфатические сосуды лица; 2 — поднижнечелюстные лимфатические узлы; 3 — подбородочные лимфатические узлы; 4 — устье грудного протока; 5 — передние средостенные лимфатические узлы; 6 — подмышечные лимфатические узлы; 7 — поверхностные локтевые лимфатические узлы; 8 — поверхностные лимфатические сосуды руки; 9 — поясничные лимфатические узлы; 10 — подаортальный лимфатический узел; 11 — общие подвздошные лимфатические узлы; 12 — поверхностные паховые лимфатические узлы; 13 — медиальная группа поверхностных лимфатических сосудов голени; 14 — латеральная группа поверхностных лимфатических сосудов голени; 15 — поверхностные лимфатические сосуды стопы; 16 — глубокие лимфатические сосуды стопы; 17 — глубокие лимфатические сосуды голени; 18 — глубокие лимфатические сосуды бедра; 19 — глубокие лимфатические сосуды ладони; 20 — глубокие паховые лимфатические узлы; 21 — наружные и внутренние подвздошные лимфатические узлы; 22 — глубокие лимфатические сосуды предплечья; 23 — глубокий локтевой лимфатический узел; 24 — грудной проток; 25 — межреберные лимфатические узлы; 26 — подключичный ствол; 27 — яремный ствол; 28 — глубокие шейные лимфатические узлы; 29 — яремные лимфатические узлы; 30 — сосцевидные лимфатические узлы; 31 — предушные лимфатические узлы.

1 — vása lymphática (лица); 2 — nódi lymphatici submandibuláres; 3 — nódi lymphátici submentáles; 4 — óstium dúctus thorácicae; 5 — nódi lymphátici mediastináles anterióres; 6 — nódi lymphátici axilláres; 7 — nódi lymphátici cubitáles superficiáles; 8 — vása lymphática superficiales mémbri superióres; 9 — nódi lymphátici lumbáles; 10 — nódi lympháticus subaórticus; 11 — nódi lymphátici iliaci commúnes; 12 — nódi lymphátici inguináles superficiáles; 13 — vása lymphática superficiáles (медиальная группа голени); 14 — vása lymphática superficiáles (латеральная группа голени); 15 — vása lymphática superficiáles (стопы); 16 — vása lymphfática profúnda (стопы); 17 — vása lymphática profúnda (голени); 18 — vása lymphática profúnda (бедра); 19 — vása lymphática profúnda (ладони); 20 — nódi lymphátici inguináles profúndi; 21 — nodi lumphátici iliaci extérni et intérni; 22 — vása lymphática profúnda (предплечья); 23 — nódus lympháticus cubitális; 24 — dúctus thorácicus; 25 — nódi lymphátici intercostáles; 26 — trúncus subclávius; 27 — trúncus jnguláris; 28 — nódi lymphátici cervicáles profúndi; 29 — nódi lymphátici jugulares; 30 — nódi lymphátici mastoidei; 31 — nódi lymphátici preauriculáres.

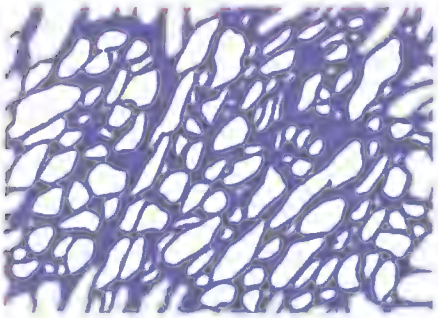

68 **Лимфокапиллярная сеть. Réte lymphocapillárae**

69 **Строение стенки лимфатического капилляра. Схема**

1 — эндотелиальная клетка (эндотелиоцит); 2 — просвет капилляра.

1 — endotheliocýtus; 2 — óstium capillárum.

Лимфатические сосуды имеют клапаны, наличие которых придает им характерный четкообразный вид (рис. 70). Клапаны лимфатических сосудов, образованные складками внутренней оболочки, располагаются таким образом, что они могут пропускать лимфу только в одном направлении — от места ее образования в капиллярах в сторону лимфатических узлов, лимфатических стволов и протоков.

По лимфатическим сосудам лимфа от органов и частей тела направляется к лимфатическим узлам. Из лимфатических узлов по их выносящим лимфатическим сосудам лимфа течет или к следующим (по току лимфы) лимфатическим узлам, или к коллекторным сосудам — лимфатическим стволам и лимфатическим протокам. По этим сосудам лимфа течет к нижним отделам шеи, в сторону так называемого венозного угла, образованного справа и слева при слиянии внутренней яремной и подключичной вен.

Лимфатические стволы (trúnci lymphátici) и **лимфатические протоки** (dúctus lymphátici) являются крупными лимфатическими сосудами, которые собирают лимфу (тканевую жидкость) от крупных частей тела. В теле человека выделяют шесть таких крупных лимфатических протоков и стволов. Три из них впадают в левый венозный угол (грудной проток, левый яремный и левый подключичный стволы), три — в правый венозный угол (правый лимфатический проток, правый яремный и правый подключичный стволы) — рис. 71 и 72.

В правый подключичный ствол поступает лимфа от правой верхней конечности, в правый яремный ствол — от правой половины головы и шеи. В правый лимфатический проток впадает правый бронхо-средостенный ствол, собирающий лимфу от органов правой половины грудной полости.

Левый подключичный ствол собирает лимфу от левой верхней конечности, левый яремный ствол — от левой половины головы и шеи. Самым крупным лимфатическим сосудом, также впада-

70 Схема строения лимфатических сосудов

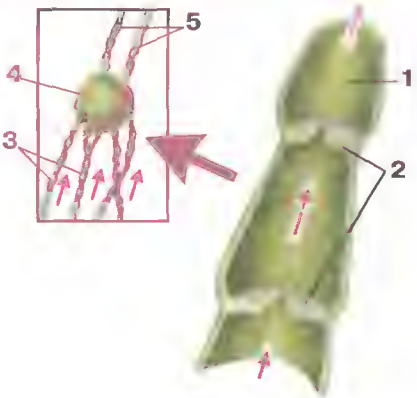

1 — лимфатический сосуд; 2 — клапан; 3 — приносящие лимфатические сосуды; 4 — лимфатический узел; 5 — выносящие лимфатические сосуды.

1 — vása lymphatica; 2 — válvulae lymphátícae; 3 — vása afferéntia; 4 — nódus lympháticus; 5 — vása efferéntia.

71 Впадение грудного протока и лимфатических стволов в левый венозный угол

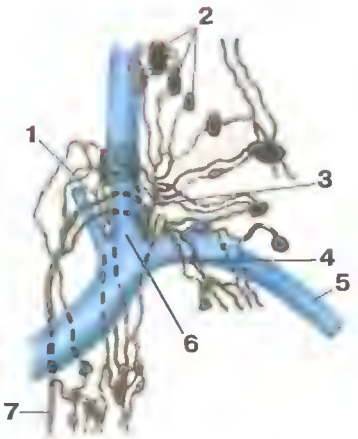

1 — дуга грудного протока; 2 — глубокие левые латеральные шейные лимфатические узлы; 3 — левый яремный ствол; 4 — левый подключичный ствол; 5 — левая подключичная вена; 6 — левая внутренняя яремная вена; 7 — грудной проток.

1 — árcus dúctus thorácici; 2 — nódi lymphátici cervicáles lateráles profúndi sinistri; 3 — trúncus juguláris sinister; 4 — trúncus subclávius sinister; 5 — v. subclávia sinistra; 6 — v. juguláris intérna sinistra; 7 — dúctus thorácicus.

72 Впадение правого лимфатического протока и лимфатических стволов в правый венозный угол

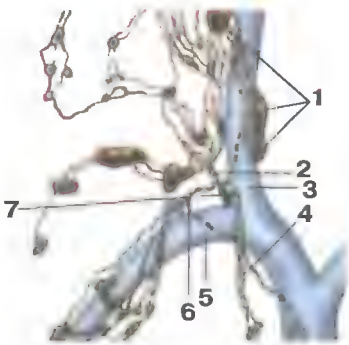

1 — глубокие правые латеральные шейные лимфатические узлы; 2 — правый яремный ствол; 3 — правая внутренняя яремная вена; 4 — правый бронхосредостенный ствол; 5 — правая подключичная вена; 6 — правый подключичный ствол; 7 — правый лимфатический проток.

1 — nódi lymphátici cervicáles lateráles profúndi déxtri; 2 — trúncus juguláris déxter; 3 — v. juguláris intérna déxtra; 4 — trúncus bronchomediastinális déxter; 5 — v. subclávia déxtra; 6 — trúncus subclávius déxter; 7 — dúctus lymphátícus déxter.

ющим в левый венозный угол, является грудной проток, по которому оттекает лимфа от нижних конечностей, стенок и органов таза и брюшной полости, а также от левой половины грудной полости.

Грудной проток (dúctus thorácicus) формируется в забрюшинной клетчатке (на уровне XII грудного — II поясничного позвонков) при слиянии *правого поясничного ствола* (trúncus lumbális déxter) и *левого поясничного ствола* (trúncus lumbális sinister). Поясничные лимфатические стволы образуются из выносящих лимфатических сосудов соответственно правых и левых поясничных лимфатических узлов. В начальную часть грудного протока впадают также 1–3 выносящих лимфатических сосуда — *кишечные стволы* (trúnci intestináles), выносящие лимфу из брыжеечных лимфатических узлов. В грудной проток впадают выносящие лимфатические сосуды предпозвоночных, межреберных, а также висцеральных (средостенных) лимфатических узлов грудной полости.

Длина грудного протока 30–41см. Начальная, **брюшная часть** (pars abdominális) грудного протока в 75% имеет расширение — цистерну грудного протока (млечную цистерну — cystérna chýli), имеющую обычно веретенообразную форму. В 25% случаев начало грудного протока имеет вид сетевидного сплетения, образованного выносящими лимфатическими сосудами поясничных, чревных, брыжеечных лимфатических узлов.

Из брюшной полости грудной проток через аортальное отверстие диафрагмы проходит в грудную полость, в заднее средостение, где проходит его **грудная часть** (pars thorácica). В грудной полости проток располагается на передней поверхности позвоночного столба, позади пищевода, между грудной частью аорты и непарной веной.

На уровне VI-VII грудных позвонков грудной проток начинает отклоняться влево. На уровне II-III грудных позвонков проток выходит из-под левого края пищевода, поднимается вверх позади левых подключичной и общей сонной артерий и блуждающего нерва. Латеральнее общей сонной артерии и позади внутренней яремной вены на уровне VI-VII шейных позвонков шейная часть грудного протока изгибается и образует *дугу грудного протока* (árcus dúctus thorácici). Дуга грудного протока огибает купол плевры сверху и впадает в левый венозный угол или в конечный отдел одной из образующих его вен. Часто конечный отдел грудного протока разделяется на 2 и более (до 6) стволиков (см. рис. 71).

На протяжении грудного протока имеется 7–9 клапанов. Стенки грудного протока имеют хорошо выраженную среднюю мышечную оболочку, способную проталкивать лимфу по протоку от его начала к устью.

Правый лимфатический проток (dúctus lympháticus déxter) представляет собой короткий сосуд длиной 10–12 мм, в который впадает правый бронхо-средостенный ствол. В правый лимфатический проток иногда впадают правые подключичный и яремный стволы, которые обычно следуют самостоятельно к правому венозному углу или к конечным отделам образующих его вен подключичной или внутренней яремной вен (см. рис. 72).

Яремный ствол (правый и левый — trúncus jugulàris déxter et sinister) образуется при слиянии выносящих лимфатических сосудов латеральных глубоких шейных (внутренних яремных) лимфатических узлов соответствующей стороны. Правый яремный ствол впадает в правый венозный угол, в конечный отдел правой внутренней яремной вены или участвует в образовании правого лимфатического протока. Левый яремный ствол впадает непосредственно в левый венозный угол или во внутреннюю яремную вену, или в шейную часть грудного протока.

Подключичный ствол (правый и левый — trúncus subclávius déxter et sinister) образуется из выносящих лимфатических сосудов подмышечных лимфатических узлов. Правый подключичный ствол впадает в правый венозный угол или в правую подключичную вену, или в правую внутреннюю яремную вену.

ЛИМФАТИЧЕСКИЕ СОСУДЫ И РЕГИОНАРНЫЕ ЛИМФАТИЧЕСКИЕ УЗЛЫ ОБЛАСТЕЙ ТЕЛА

Лимфатические сосуды и узлы нижней конечности

Лимфатические сосуды и узлы нижней конечности подразделяют на поверхностные и глубокие.

Поверхностные лимфатические сосуды, расположенные под кожей, на поверхностной фасции, формируются из сетей лимфатических капилляров в толще кожи, подкожной клетчатки. Поверхностные лимфатические сосуды, образующиеся в области медиальной стороны нижней конечности, следуют вдоль большой подкожной вены ноги к поверхностным паховым лимфатическим узлам. Поверхностные лимфатические сосуды, берущие начало в коже подошвы стопы и задней стороны голени, идут вдоль малой подкожной вены ноги и впадают в подколенные лимфатические узлы, расположенные в подколенной ямке возле подколенных артерии и вены (рис. 73).

Глубокие лимфатические сосуды нижней конечности образуются из лимфатических капилляров мышц, сухожилий, суставных сумок, синовиальных влагалищ, надкостницы. Эти сосуды направляются как к подколенным, так и глубоким паховым лимфатическим узлам.

Между поверхностными и глубокими лимфатическими сосудами имеются многочисленные соединения (анастомозы).

Паховые лимфатические узлы (nódi lymphátici inguináles), к которым направляются лимфатические сосуды нижней конечности, наружных половых органов, кожи нижней части передней брюшной стенки, ягодичной области, располагаются в верхних отделах бед-

73 **Поверхностные лимфатические сосуды нижней конечности. А — вид спереди, Б — вид сзади**

1 — паховые лимфатические узлы; 2 — медиальная группа лимфатических сосудов (голени); 3 — латеральная группа лимфатических сосудов (голени); 4 — подколенный лимфатический узел; 5 — задние лимфатические сосуды (голени).

1 — nódi lymphátici inguináles; 2 — vása lymphática mediáles (crúris); 3 — vása lymphática lateráles (crúris); 4 — nódus lympháticus poplitéus; 5 — vása lymphática posterióres (crúris).

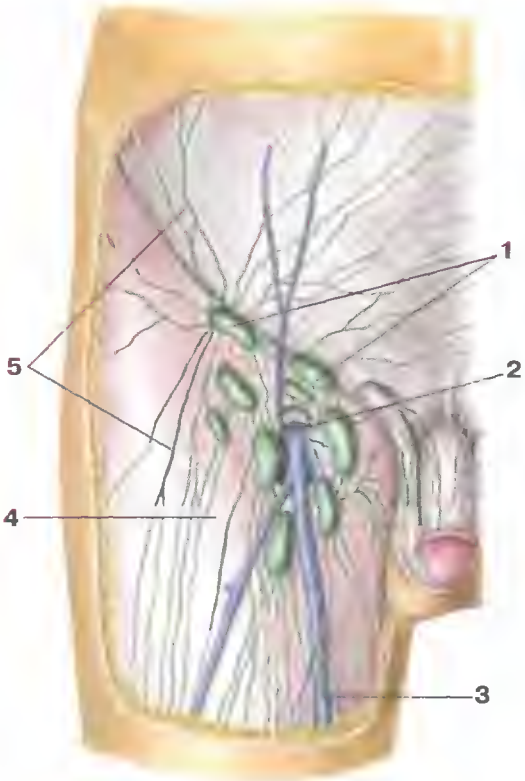

Поверхностные паховые лимфатические узлы

1 — поверхностные паховые лимфатические узлы; 2 — подкожная щель; 3 — большая подкожная вена ноги; 4 — широкая фасция бедра; 5 — поверхностные лимфатические сосуды.

1 — nódi lymphátici inguináles superficiáles; 2 — hiátus saphénus; 3 — v. saphéna mágna; 4 — fáscia láta; 5 — vása lymphática superficiáles.

ренного треугольника, несколько ниже паховой связки. *Поверхностные паховые лимфатические узлы* (nódi lymphátici inguináles superficiáles) (4–20) лежат на поверхностной пластине широкой фасции бедра (рис. 74). *Глубокие паховые лимфатические узлы* (nódi lymphátici inguináles profúndi) (1–7) расположены в подвздошно-гребенчатой борозде возле бедренных артерии и вены (см. рис. 67). Самый верхний из этих узлов (узел Розенмюллера-Пирогова) лежит в глубоком бедренном кольце, на медиальной полуокружности бедренной вены.

Выносящие лимфатические сосуды паховых лимфатических узлов через сосудистую лакуну направляются в полость таза, к наружным подвздошным лимфатическим узлам.

Лимфатические сосуды и узлы таза

Лимфатические сосуды и узлы таза подразделяют на висцеральные и париетальные. *Висцеральные (внутренностные) лимфатические узлы таза* образуют несколько групп: *околомочепузырные узлы* (nódi lymphátici paravesicáles), *околоматочные* (nódi lymphátici parauterini), *околовлагалищные* (nódi lymphátici paravaginákes), *околопрямокишечные* (nódi lymphátici pararectáles). Все эти лимфатические узлы объединяют в группу *внутренних подвздошных лимфатических узлов* (nódi lymphátici iliáci intérni). Выносящие лимфатические сосуды висцеральных лимфатических узлов направляются к общим подвздошным и к подаортальным лимфатическим узлам (под бифуркацией аорты). Лимфатические сосуды от яичников следуют вверх к поясничным лимфатическим узлам.

Париетальные (пристеночные) лимфатические узлы таза прилежат к его стенкам, а также располагаются возле крупных кровеносных сосудов — ветвей и притоков наружных подвздошных артерии и вены. Рядом с верхней и нижней ягодичными артериями лежат *ягодичные лимфатические узлы* (nódi lymphátici gluteáles), к которым направляются лимфатические сосуды от мышц и других органов ягодичной области, а также от прилежащих стенок малого таза.

По ходу запирательных сосудов и нерва находятся *запирательные лимфатические узлы* (nódi lymphátici obturatórii). На передней поверхности крестца, кнутри от передних крестцовых отверстий, находятся 2-3 *крестцовых лимфатических узла* (nódi lymphátici sacráles), к которым оттекает лимфа от прямой кишки. Из пристеночных лимфатических узлов малого таза выносящие лимфатические сосуды направляются к наружным и общим подвздошным лимфатическим узлам. *Наружные подвздошные лимфатические узлы* (nódi lymphátici iliáci extérni) (2–12) находятся возле наружных подвздошных артерии и вены, где образуют медиальную, латеральную и промежуточную (в борозде между сосудами) цепочки (рис. 75).

Выносящие лимфатические сосуды внутренних и наружных подвздошных лимфатических узлов направляются к общим подвздошным лимфатическим узлам (nódi lymphátici iliáci commúnes). Эти узлы (2–10) лежат на боковой стенке таза рядом с общими подвздошными артерией и веной и также образуют латеральную, промежуточную и медиальную цепочки. Медиальная цепочка правых и левых общих подвздошных лимфатических узлов заканчивается *подаортальными лимфатическими узлами* (nódi lymphátici subaórtici), расположенными непосредственно под бифуркацией аорты (1-2) узлами. Выносящие лимфатические сосуды общих подвздошных и подаортальных лимфатических узлов направляются к поясничным лимфатическим узлам, лежащим возле брюшной части аорты и нижней полой вены.

Лимфатические сосуды и узлы брюшной полости

Лимфатические сосуды и узлы брюшной полости подразделяют на висцеральные (внутренностные) и париетальные (пристеночные). *Висцеральные лимфатические узлы* (nódi lymphátici viscerákes) находятся возле непарных висцеральных ветвей брюшной части аорты (возле чревного ствола, печеночной, селезеночной и желудочных артерий, возле верхней и нижней брыжеечных артерий). *Чревные лимфатические узлы* (nódi lymphátici coeliáci) располагаются возле чревного ствола на путях тока лимфы от регионарных лимфатических узлов желудка, поджелудочной железы и селезенки, от почечных и печеночных лимфатических узлов. Выносящие лимфатические сосуды чревных узлов направляются к поясничным лимфатическим узлам, а также впадают в начальный отдел грудного протока. *Правые и левые желудочные лимфатические узлы* находятся возле малой кривизны желудка, по ходу его артерий и вен (рис. 76). *Левые желудочные лимфатические узлы*

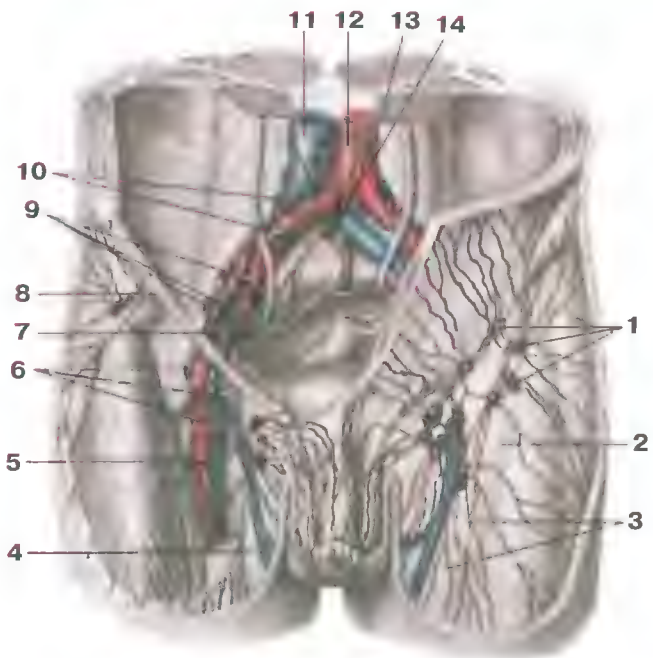

75 **Подвздошные и паховые лимфатические узлы. Вид спереди**

1 — поверхностные паховые лимфатические узлы; 2 — широкая фасция бедра; 3 — поверхностные лимфатические сосуды; 4 — большая подкожная вена ноги; 5 — бедренная вена; 6 — глубокие паховые лимфатические узлы; 7 — наружная подвздошная вена; 8 — паховая связка; 9 — наружные подвздошные лимфатические узлы; 10 — общие подвздошные лимфатические узлы; 11 — нижняя полая вена; 12 — брюшная часть аорты; 13 — поясничные лимфатические узлы; 14 — подаортальные лимфатические узлы.

1 — nódi lymphátici inguináles superficiáles; 2 — fáscia láta; 3 — vása lymphática superficiáles; 4 — v. saphéna mágna; 5 — v. femorális; 6 — nódi lymphátici inguináles profúndi; 7 — v. iliáca extérna; 8 — lig. inguinále; 9 — nódi lymphátici iliáci extérni; 10 — nódi lymphátici iliáci commúnes; 11 — v. cáva inférior; 12 — pars abdominális aórtae; 13 — nódi lymphátici lumbáles; 14 — nódi lymphátici subaórtici.

(nódi lymphátici gástrici sinistri) (7–38) прилежат к левой желудочной артерии и ее ветвям. В эти узлы впадают лимфатические сосуды, идущие от передней и задней стенок желудка. *Кардиальные лимфатические узлы* (nódi lymphátici cardiáci) располагаются возле кардиальной части желудка (кардии) и в виде цепочки окружают вход в желудок (*лимфатическое кольцо кардии* — ánnulus lympháticus cardiáe). К этим узлам направляются лимфатические сосуды кардиальной части желудка и его дна, а также от брюшной части пищевода. *Правые желудочные лимфатические узлы* (nódi lymphátici gástrici déxtri) располагаются по ходу одноименной артерии над привратником. *Пилорические (привратниковые) лимфатические узлы* (nódi lymphátici pylórici) (1–6) находятся возле привратника (на головке поджелудочной железы), рядом с верхней желудочно-двенадцатиперстной артерией. В пилорические уз-

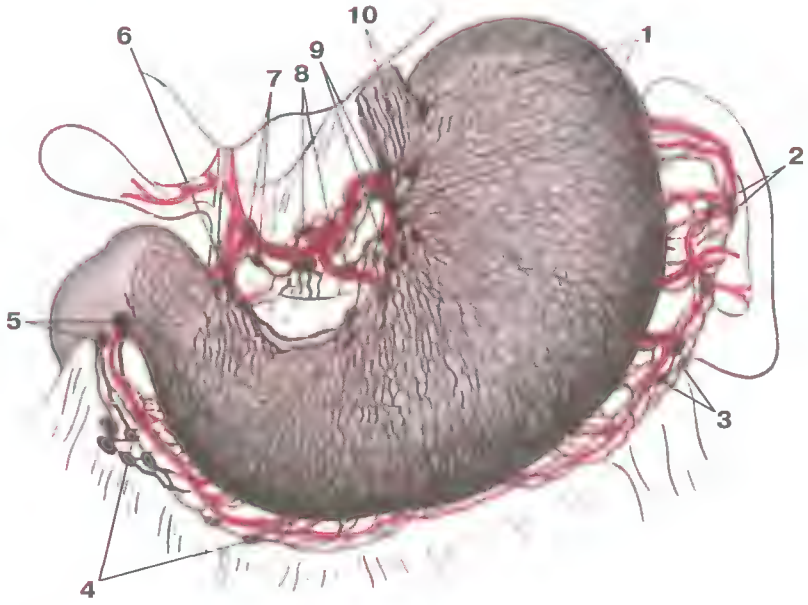

Лимфатические узлы и лимфатические сосуды желудка. Вид спереди

1 — лимфатические сосуды; 2 — селезеночные лимфатические узлы; 3 — левые желудочно-сальниковые лимфатические узлы; 4 — правые желудочно-сальниковые лимфатические узлы; 5 — подпривратниковые лимфатические узлы; 6 — надпривратниковые лимфатические узлы; 7 — печеночные лимфатические узлы; 8 — чревные лимфатические узлы; 9 — левые желудочные лимфатические узлы; 10 — кардиальные лимфатические узлы.

1 — vása lymphática; 2 — nódi lymphátici lienáles; 3 — nódi lymphátici gastroomentáles sinistri; 4 — nódi lymphátici gastroomentáles déxtri; 5 — nódi lymphátici subpylórici; 6 — nódi lymphátici súprapylorici; 7 — nódi lymphátici hepátici; 8 — nódi lymphátici coeliaci; 9 — nódi lymphátici gástrici sinistri; 10 — nódi lymphátici cárdiaci.

лы впадают лимфатические сосуды не только от привратника, но и от головки поджелудочной железы.

Вдоль большой кривизны желудка располагаются *правые и левые желудочно-сальниковые лимфатические узлы.* Они образуют цепочки возле одноименных артерий и вен. В эти узлы впадают лимфатические сосуды, идущие от стенок желудка, прилежащих к большой кривизне, а также от большого сальника. *Правые желудочно-сальниковые лимфатические узлы* (nódi lymphátici gastroomentáles déxtri) (1–49) находятся в желудочно-ободочной связке и прилежат к правой желудочно-сальниковой артерии. *Левые желудочно-сальниковые лимфатические узлы* (nódi lymphátici gastroomentáles sinistri) (1–17) лежат по ходу одноименной артерии, а также между листками желудочно-ободочной связки.

Вдоль верхнего края поджелудочной железы (возле селезеночных артерии и вены) расположены *поджелудочные лимфатические узлы* (2-3) (nódi lymphátici pancreátici). *Селезеночные лимфатические узлы* (nódi lymphátici splénici) (2–6) находятся в воротах селезенки, в толще желудочно-селезеночной связки. К этим узлам направляются лимфатические сосуды от дна желудка, левых желудочно-сальниковых лимфатических узлов и от капсулы селезенки.

Между головкой поджелудочной железы и двенадцатиперстной кишкой, у места впадения в нее общего желчного протока, находятся *поджелудочно-двенадцатиперстные лимфатические узлы* (nódi lymphátici pancreaticoduodenáles), в которые впадают лимфатические сосуды головки поджелудочной железы и двенадцатиперстной кишки. Один из узлов этой группы лежит у передней стенки сальникового отверстия (узел сальникового отверстия — nódus foraminális).

Печеночные лимфатические узлы (nódi lymphátici hepátici) (1–10) находятся в толще печеночно-двенадцатиперстной связки по ходу общей печеночной артерии и воротной вены, а также возле шейки желчного пузыря (*желчепузырный узел* — nódus cýsticus). Выносящие лимфатические сосуды печеночных и желчепузырного лимфатических узлов направляются к чревным и поясничным лимфатическим узлам.

Брыжеечные лимфатические узлы (nódi lymphátici mesentérici, 66–404) расположены в брыжейке тонкой кишки возле верхней брыжеечной артерии и ее ветвей. Выносящие лимфатические сосуды брыжеечных лимфатических узлов следуют к поясничным лимфатическим узлам или образуют кишечные *стволы* (trúnci intestináles), которые впадают непосредственно в грудной проток. Лимфатические сосуды конечного отдела подвздошной кишки впадают в *подвздошно-ободочные лимфатические узлы* (nódi lymphátici ileocólici, 1–7).

Лимфатические сосуды ободочной кишки впадают в лимфатические узлы, прилежащие к ободочным артериям — ветвям верхней и нижней брыжеечных артерий (рис. 77). Лимфатические сосуды слепой кишки и червеобразного отростка впадают в *слепокишечные лимфатические узлы* (nódi lymphátici caecáles), которые подразделяют на *предслепокишечные* и *задислепокишечные лимфатические узлы* (nódi lymphátici precaecáles et retrocaecáles). Лимфатические сосуды слепой кишки и червеобразного отростка впадают в подвздошно-ободочные лимфатические узлы. Лимфатические сосуды восходящей ободочной кишки впадают в *правые ободочные лимфатические узлы* (nódi lymphátici colici déxtri, 7–55), прилежащие к правой ободочной артерии и к восходящей ободочной кишке.

Лимфатические сосуды поперечной ободочной кишки направляются к *брыжеечно-ободочным лимфатическим узлам* (nódi lymphátici mesocólici, 10–92), лежащим в толще брыжейки поперечной ободочной кишки, возле средней ободочной артерии и ее ветвей. От нисходящей и сигмовидной ободочных кишок лимфатические сосуды направляются к *левым ободочным лимфатическим узлам* (nódi lymphátici cólici sinistri, 8–65) и к *сигмовидным лимфатическим узлам* (nódi lymphátici sigmoidei, 5–50), которые находятся возле одноименных артерий и их ветвей. К сигмовидным лимфатическим узлам и к *верхним прямокишечным лимфатическим узлам* (nódi lymphátici rectáles superióres) подходят лимфатические сосуды от верхней части прямой кишки. Выносящие лимфатические сосуды сигмовидных и левых ободочных лимфатических узлов следуют к *нижним брыжеечным лимфатическим узлам* (nodi lymphatici mesenterici inferiores), выносящие лимфатические сосуды которых впадают в поясничные лимфатические узлы. Выносящие лимфатические сосуды подвздошно-ободочных, брыжеечно-ободочных, правых и левых ободочных лимфатических узлов направляются к париетальным поясничным лимфатическим узлам.

Париетальные (пристеночные) лимфатические узлы брюшной полости располагаются на передней и задней ее стенках. В нижних отделах передней брюш-

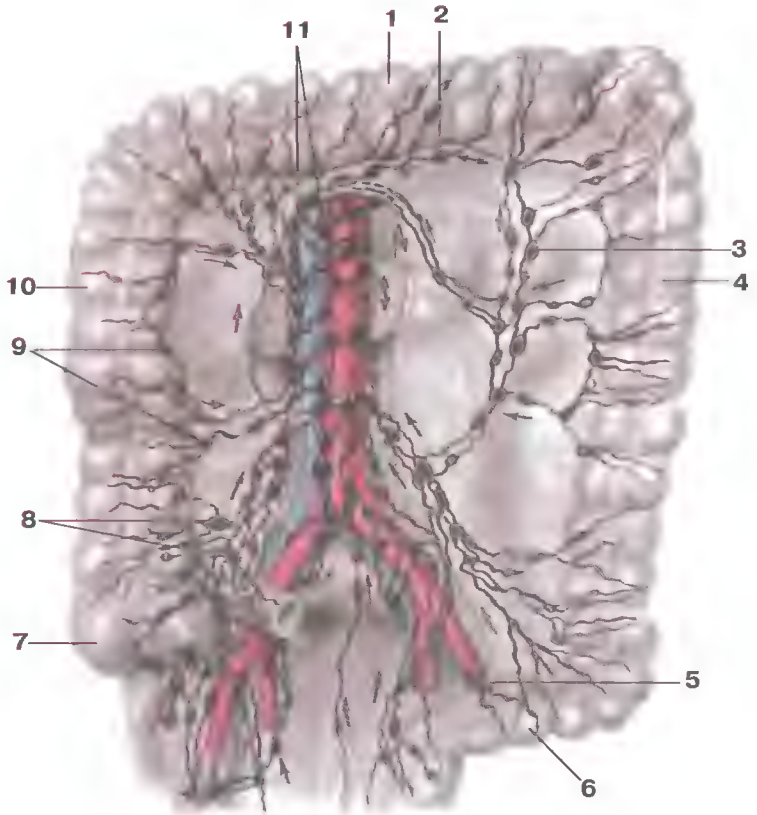

77 **Лимфатические сосуды и лимфатические узлы толстой кишки. Вид спереди. Стрелки показывают направления тока лимфы**

1 — поперечная ободочная кишка; 2 — средние околоободочно-кишечные лимфатические узлы; 3 — левые ободочно-кишечные лимфатические узлы; 4 — нисходящая ободочная кишка; 5 — сигмовидные лимфатические узлы; 6 — сигмовидная ободочная кишка; 7 — слепая кишка; 8 — подвздошно-ободочно-кишечные лимфатические узлы; 9 — правые ободочно-кишечные лимфатические узлы; 10 — восходящая ободочная кишка; 11 — поясничные лимфатические узлы.

1 — cólon transvérsum; 2 — nódi lymphátici paracolici medii; 3 — nódi lymphátici paracólici sinistri; 4 — cólon descéndens; 5 — nódi lymphátici sigmoidei; 6 — cólon sigmoideum; 7 — cáecum; 8 — nódi lymphátici ileocólici; 9 — nódi lymphátici cólici déxtri; 10 — cólon ascéndens.

ной стенки находятся *нижние надчревные лимфатические узлы* (nódi lymphátici epigástrici inferióres, 3-4), парные, лежащие по ходу одноименных кровеносных сосудов. В эти узлы впадают лимфатические сосуды, идущие от близлежащих органов передней брюшной стенки. Выносящие лимфатические сосуды этих узлов направляются по ходу нижних надчревных кровеносных сосудов вниз, к наружным подвздошным лимфатическим узлам и вверх вдоль верхних надчревных сосудов к окологрудинным лимфатическим узлам.

Поясничные лимфатические узлы (nódi lymphátici lumbáles, 11–41) располагаются на всем протяжении задней брюшной стенки (забрюшинно) вокруг аорты и нижней полой вены. С учетом отношения к аорте и нижней полой вене выделяют левые, правые и промежуточные поясничные лимфатические узлы. *Левые поясничные лимфатические узлы* (nódi lymphátici lumbáles sinistri) прилежат в виде цепочки к брюшной части аорты слева, спереди и сзади (*латеральные аортальные,* nódi lymphatici aórtici laterāles, 1–17; *предаортальные,* nódi lymphátici preaórtici, 1–14 и *позадиаортальные,* nódi lymphátici postaórtici, 1–5). *Правые поясничные лимфатические узлы* (nódi lymphátici lumbáles déxtri), находящиеся возле нижней полой вены на всем ее протяжении, подразделяют на *предкавальные* (nódi lymphátici precaváles, 1–7), *позадикавальные* (nódi lymphátici postcaváles, 1–12) и *латеральные кавальные* (nódi lymphátici caváles laterālis, 1–4). В борозде между аортой и нижней полой веной находятся *промежуточные поясничные (интераортокавальные) лимфатические узлы* (nódi lymphátici lumbáles intermédii, 1–9).

Через поясничные лимфатические узлы проходит лимфа от нижних конечностей, стенок и органов таза, от внутренних органов, расположенных в брюшной полости, и от их регионарных лимфатических узлов (желудочных, брыжеечных, печеночных, ободочных и др.). Выносящие лимфатические сосуды поясничных лимфатических узлов формируют *правый* и *левый поясничные лимфатические стволы* (trúncus lumbālis déxter et trúncus lumbālis sinister), дающие начало грудному протоку.

В верхних отделах задней брюшной стенки, возле нижней диафрагмальной артерии с каждой стороны, располагаются пристеночные *нижние диафрагмальные лимфатические узлы* (nódi lymphátici phrénici inferióres, 1–3). В нижние диафрагмальные узлы впадают лимфатические сосуды диафрагмы, задней части правой и левой долей печени. Выносящие лимфатические сосуды нижних диафрагмальных узлов направляются к чревным, позадикавальным и к промежуточным поясничным лимфатическим узлам.

Лимфатические сосуды и узлы грудной полости

Лимфатические сосуды и узлы грудной полости также подразделяют на париетальные (пристеночные) и висцеральные (внутренностные).

К париетальным (пристеночным) лимфатическим узлам относятся *верхние диафрагмальные лимфатические узлы* (nódi lymphátici phrénici superióres), которые лежат на диафрагме, спереди, сзади и по бокам от перикарда. В зависимости от расположения по отношению к перикарду выделяют *предперикардиальные* (nódi lymphátici prepericardiáles, 1–7), *латеральные перикардиальные* (nódi lymphátici pericardiáles laterāles, 1–4 справа, 1-2 слева) и *позадиперикардиальные* (nódi lymphátici postpericardiáles, 1–9) лимфатические узлы. Предперикардиальные узлы лежат позади мечевидного отростка, у места вхождения в диафрагму мышечно-диафрагмальных артерий. Латеральные перикардиальные узлы располагаются возле диафрагмальных нервов, позадиперикардиальные узлы лежат под перикардом возле нижней полой вены. К верхним диафрагмальным узлам направляются лимфатические сосуды, идущие от диафрагмы, перикарда, плевры и диафрагмальной поверхности печени. Выносящие лимфатические сосуды верхних диафрагмальных лимфатических уз-

лов впадают в окологрудинные, задние средостенные, нижние трахео-бронхиальные и бронхо-легочные лимфатические узлы.

На задней поверхности передней грудной стенки справа и слева от грудины, возле внутренних грудных артерии и вен, располагаются *окологрудинные лимфатические узлы* (nódi lymphátici parasternáles, 2–20 узлов с каждой стороны). В окологрудинные лимфатические узлы впадают лимфатические сосуды, идущие от тканей передней грудной стенки, плевры и перикарда, нижних надчревных и верхних диафрагмальных лимфатических узлов, а также от диафрагмальной поверхности печени (проникают через диафрагму) и от молочной железы. Выносящие лимфатические сосуды правых окологрудинных лимфатических узлов впадают в превенозные лимфатические узлы, расположенные в верхнем средостении возле правой плечеголовной вены. Лимфатические сосуды левых окологрудинных узлов впадают в предаортальные лимфатические узлы, а также непосредственно в грудной проток.

В межреберных промежутках, возле задних межреберных сосудов и нерва, находятся *межреберные лимфатические узлы* (nódi lymphátici intercostáles), вблизи позвоночного столба располагаются *предпозвоночные лимфатические узлы* (nódi lymphátici prevertebráles, 1–7). К этим узлам направляются лимфатические сосуды от задней стенки грудной полости. Выносящие лимфатические сосуды межреберных узлов впадают в грудной проток, а от верхних узлов — в глубокие латеральные шейные (внутренние яремные) лимфатические узлы, расположенные возле внутренней яремной вены.

Висцеральные (внутренностные) лимфатические узлы грудной полости, расположенные возле внутренних органов и крупных кровеносных сосудов, подразделяют на передние и задние средостенные лимфатические узлы. *Передние средостенные лимфатические узлы* (nódi lymphátici mediastináles anterióres), находящиеся в верхнем средостении, подразделяют на *предкавальные (предвенозные) лимфатические узлы* (nódi lymphátici precaváles, 1–11), которые лежат кпереди от верхней полой вены и правой плечеголовной вены, *предаортокаротидные* (nódi lymphátici preaorticocarótici, 3–18) — возле начала левых общей сонной и подключичной артерий, и *узлы горизонтальной цепочки* (1–18), расположенные на передней поверхности левой плечеголовной вены и плечеголовного ствола (рис. 78). В передние средостенные лимфатические узлы впадают лимфатические сосуды сердца, перикарда, тимуса, а также выносящие лимфатические сосуды бронхолегочных и трахеобронхиальных лимфатических узлов. Из лимфатических узлов, расположенных в переднем средостении, выходят крупные лимфатические сосуды, направляющиеся вверх в область шеи, к правому и левому венозным углам. Выносящие лимфатические сосуды превенозных лимфатических узлов образуют *правый бронхосредостенный ствол* (trúncus bronchomediastinális déxter), а также направляются к узлам горизонтальной цепочки и к предаортокаротидным узлам. Выносящие лимфатические сосуды горизонтальной цепочки впадают в грудной проток, в левый яремный ствол, а также направляются к левым латеральным (внутренним яремным) лимфатическим узлам шеи.

Задние средостенные лимфатические узлы (nódi lymphátici mediastináles posterióres, 1–15) располагаются возле грудной части нисходящей части аорты и около пищевода: *околопищеводные лимфатические узлы* (nódi lymphátici juxtaesophageáles), а также *межаортопищеводные* (nódi lymphátici interaorticoesophágeales, 1–8). Позади аорты и сбоку от нее находятся *околоаортальные лимфатические узлы* (nódi lymphátici juxtaaórtici). Выносящие лимфатические сосуды этих узлов впадают непосредственно в грудной проток, а также в нижние трахеобронхиальные и левые бронхолегочные лимфатические узлы.

Лимфатические сосуды легких направляются к бронхолегочным (4–25) и трахеобронхиальным лимфатическим узлам (рис. 79). Внутриорганные *бронхолегочные узлы* (nódi lymphátici bronchopulmonáles) располагаются в каждом легком в местах

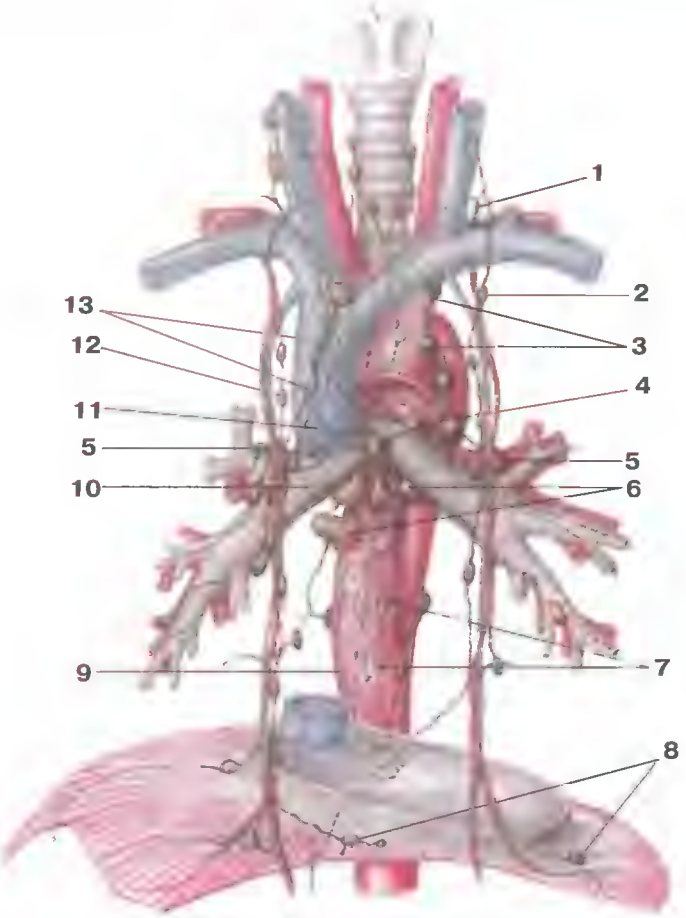

Лимфатические узлы переднего средостения. Вид спереди

1 — дуга грудного протока; 2 — окологрудинные лимфатические узлы; 3 — передние средостенные лимфатические узлы; 4 — верхний левый трахеобронхиальный лимфатический узел; 5 — бронхолегочные лимфатические узлы; 6 — нижние трахеобронхиальные лимфатические узлы; 7 — задние средостенные лимфатические узлы; 8 — верхние диафрагмальные лимфатические узлы; 9 — пищевод; 10 — правый главный бронх; 11 — верхняя полая вена; 12 — окологрудинные лимфатические узлы; 13 — передние средостенные лимфатические узлы.

1 — árcus dúctus thoracicus; 2 — nódi lymphátici parasternáles; 3 — nódi lymphátici mediastináles anterióres; 4 — nódus lympháticus tracheobronchiális supérior sinister; 5 — nódi lymphátici bronhopulmonáles; 6 — nódi lymphátici traheobronhiáles inferióres; 7 — nódi lymphátici mediastináles posterióres; 8 — nódi lymphátici phrénici superióres; 9 — oesophágus; 10 — brónchus principális déxter; 11 — v. cáva supérior; 12 — nódi lymphátici parasternáles; 13 — nódi lymphátici mediastináles anterióres.

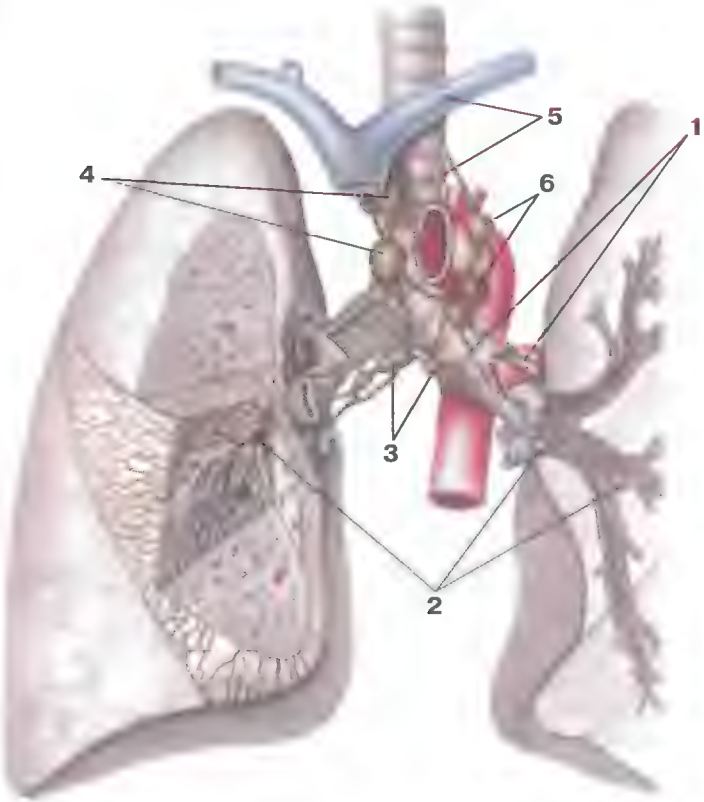

79

Регионарные лимфатические узлы легких. Бронхолегочные и трахеобронхиальные лимфатические узлы. Вид спереди

1 — лимфатические сосуды левого легкого; 2 — бронхолегочные лимфатические узлы; 3 — нижние трахеобронхиальные лимфатические узлы; 4 — правые верхние трахеобронхиальные лимфатические узлы; 5 — левые верхние трахеобронхиальные лимфатические узлы; 6 — передние средостенные лимфатические узлы.

1 — vása lymphática pulmonis sinistri; 2 — nódi lymphátici bronhopulmonáles; 3 — nódi lymphátici tracheobronhiáles inferióres; 4 — nódi lymphátici tracheobronhiáles superióres déxter; 5 — nódi lymphátici tracheobronhiáles superióres sinistri; 6 — nódi lymphátici mediastináles anterióres.

разветвления главного бронха на долевые и долевых — на сегментарные бронхи. *Внеорганные (корневые) бронхолегочные лимфатические узлы* (nódi lymphátici bronchopulmonáles (hilares) находятся вокруг главного бронха, возле легочных артерии и вен. Выносящие лимфатические сосуды правых и левых бронхолегочных лимфатических узлов направляются к нижним и верхним трахеобронхиальным лимфатическим узлам, а также впадают в превенозные (справа) и в предаортокаротидные (слева) лимфатические узлы.

Нижние трахеобронхиальные (бифуркационные) *лимфатические узлы* (nódi lymphátici tracheobronchiáles inferióres, 1–14) лежат под местом разделения трахеи на главные бронхи. *Верхние трахеобронхиальные лимфатические узлы* (nódi lymphátici tracheobronchiáles superióres), (правые — 3–30 и левые — 3–24) находятся на боковой поверхности трахеи над соответствующим главным бронхом. Возле трахеи расположены *околотрахеальные лимфатические узлы* (nódi lymphátici paratracheáles). Выносящие лимфатические сосуды правых верхних трахеобронхиальных лимфатических узлов участвуют в формировании правого бронхосредостенного ствола. Выносящие лимфатические сосуды левых верхних трахеобронхиальных лимфатических узлов впадают в грудной проток.

Лимфатические сосуды и узлы головы и шеи

Лимфатические узлы головы лежат в виде небольших групп на границе головы и шеи (рис. 80). Выделяют затылочные, сосцевидные, околоушные, заглоточные, лицевые, поднижнечелюстные, подподбородочные лимфатические узлы, от которых лимфа по сосудам направляется вниз к поверхностным и глубоким лимфатическим узлам шеи.

Затылочные лимфатические узлы (nódi lymphátici occipitáles, 1–6) лежат позади места прикрепления грудино-ключично-сосцевидной мышцы, на ременной мышце головы и под этой мышцей возле затылочных кровеносных сосудов. К затылочным лимфатическим узлам идут лимфатические сосуды от кожи затылочной области и от глубоких тканей затылка. Выносящие лимфатические сосуды затылочных узлов направляются к латеральным глубоким шейным лимфатическим узлам (узлы цепочки добавочного нерва). *Сосцевидные лимфатические узлы* (nódi lymphátici mastoidei, 1–4) лежат позади ушной раковины на сосцевидном отростке. Выносящие лимфатические сосуды этих узлов направляются к околоушным, поверхностным шейным (возле наружной яремной вены) и к латеральным глубоким шейным (внутренним яремным) лимфатическим узлам. *Околоушные лимфатические узлы* (nodi lymphatici parotidei), поверхностные (1–4) и глубокие (4–10), находятся в области одноименной слюнной железы. К околоушным лимфатическим узлам направляются лимфатические сосуды от кожи и других органов лобной и теменной областей головы, от ушной раковины, наружного слухового прохода, слуховой трубы, верхней губы, околоушной слюнной железы. Выносящие лимфатические сосуды этих узлов впадают в поверхностные (возле наружной яремной вены) и латеральные глубокие шейные (внутренние яремные) лимфатические узлы.

Заглоточные лимфатические узлы (nódi lymphátici retropharyngeáles, 1–3) лежат на предпозвоночной пластинке шейной фасции позади глотки и на боковых ее стенках. К этим узлам направляются лимфатические сосуды от стенок глотки, слизистой оболочки полости носа и околоносовых (придаточных) пазух, от нёба, слуховой трубы и барабанной полости среднего уха.

Выносящие лимфатические сосуды заглоточных узлов впадают в латеральные глубокие шейные (внутренние яремные) лимфатические узлы.

Поднижнечелюстные лимфатические узлы (nódi lymphátici submandibuláres, 6–8) располагаются под нижней челюстью. К этим узлам направляются лимфатичес-

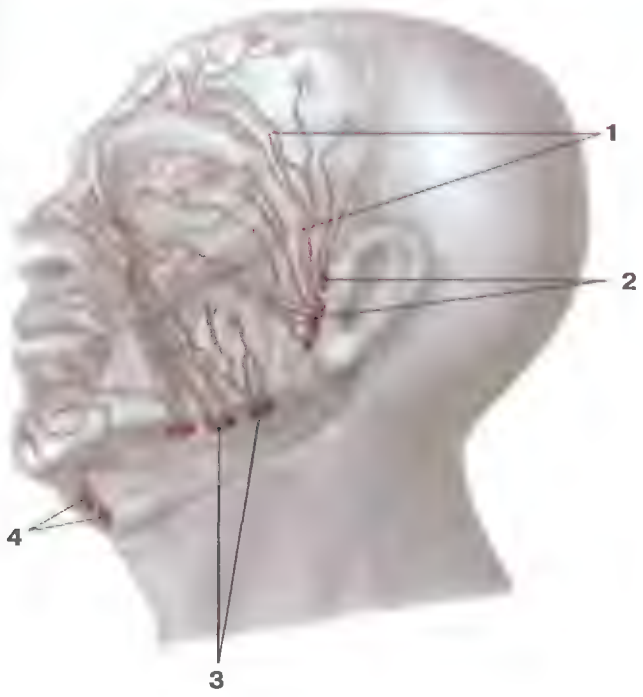

Лимфатические узлы головы. Вид слева

1 — лимфатические сосуды; 2 — поверхностные околоушные лимфатические узлы; 3 — поднижнечелюстные лимфатические узлы; 4 — подбородочные лимфатические узлы.

1 — vása lymphática; 2 — nódi lymphátici parotidei superficiáles; 3 — nódi lymphátici submandibuláres; 4 — nódi lymphátici submentáles.

кие сосуды от кожи лица, мягких тканей века, носа, губ, щеки. *Подбородочные лимфатические узлы* (nódi lymphátici submentáles, 1–8) лежат между передними брюшками правой и левой двубрюшных мышц. Выносящие лимфатические сосуды этих групп узлов направляются вниз и впадают в латеральные глубокие шейные (внутренние яремные) лимфатические узлы.

В области шеи различают поверхностные и глубокие лимфатические узлы (рис. 81).

Поверхностные шейные лимфатические узлы (nódi lymphátici cervicáles superficiáles, 1–5) располагаются возле наружной яремной вены, на трапециевидной мышце в задней области шеи. Выносящие лимфатические сосуды этих узлов направляются к латеральным глубоким шейным (внутренним яремным) лимфатическим узлам.

Глубокие шейные лимфатические узлы (nódi lymphátici cervicáles profúndi) располагаются в передней и латеральной областях шеи.

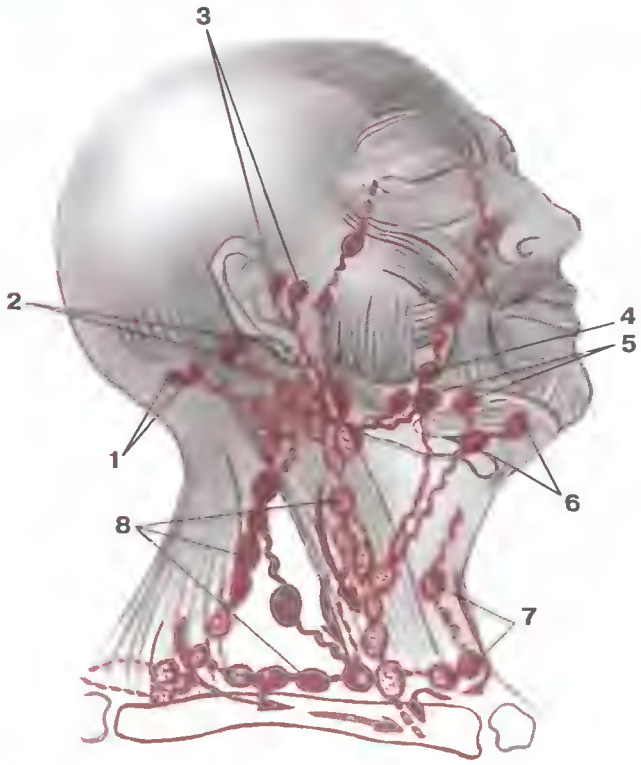

81 **Лимфатические узлы шеи. Вид справв**

1 — затылочные лимфатические узлы; 2 — сосцевидные лимфатические узлы; 3 — глубокие околоушные лимфатические узлы; 4 — нижнечелюстной лимфатический узел; 5 — поднижнечелюстные лимфатические узлы; 6 — подбородочные лимфатические узлы; 7 — передние шейные лимфатические узлы; 8 — глубокие латеральные шейные лимфатические узлы.

1 — nódi lymphátici occipitáles; 2 — nódi lymphátici mastoidei; 3 — nódi lymphátici parotidei profúndi; 4 — nódus lympháticus mandibuláris; 5 — nódi lymphátici submandibuláres; 6 — nódi lymphátici submentáles; 7 — nódi lymphátici cervicáles anterióres; 8 — nódi lymphátici cervicáles lateráles profúndi.

Это *предгортанные* (nódi lymphátici prelaryngeáles, 1-2), *щитовидные* (nódi lymphátici thyroidei, 1-2), *предтрахеальные* (nódi lymphátici pretracheáles, 1–8), *паратрахеальные* (nódi lymphátici paratracheáles, 1–7) лимфатические узлы, лежащие рядом с трахеей. В латеральной области шеи имеется несколько регионарных групп. Это *латеральные шейные глубокие (внутренние яремные) лимфатические узлы* (nódi lymphátici cervicáles laterális profúndi, 7–60), расположенные возле внутренней яремной вены. 1–8 лимфатических узлов в виде цепочки прилежат к наружной ветви добавочного нерва и к поверхностной ветви поперечной артерии шеи. Выносящие лимфатические сосуды этих узлов направляются к латеральным шейным глубоким лимфатическим узлам, которые прилежат к внутренней яремной вене.

Выносящие лимфатические сосуды латеральных шейных глубоких лимфатических узлов образуют на каждой стороне шеи *яремный ствол* (trúncus juguláris déxter et

sinister). Этот ствол впадает в венозный угол или в одну из образующих его вен соответствующей стороны, в правый лимфатический проток или в конечный отдел грудного протока (слева).

Лимфатические сосуды и узлы верхней конечности

У верхней конечности различают поверхностные и глубокие лимфатические сосуды, направляющиеся к локтевым и подмышечным лимфатическим узлам. Поверхностные лимфатические сосуды располагаются возле подкожных вен верхней конечности и впадают в локтевые и подмышечные лимфатические узлы (рис. 82).

Глубокие лимфатические сосуды, отводящие лимфу от мышц, сухожилий, фасций, суставных капсул и связок, надкостницы, нервов, сопровождают артерии и глубокие вены верхней конечности, впадают в подмышечные лимфатические узлы.

Локтевые лимфатические узлы (nódi lymphátici cubitáles, 1–3) располагаются в локтевой ямке поверхностно, на фасции, возле медиальной подкожной вены, а также в глубине, под фасцией, возле глубокого сосудистого пучка. Выносящие лимфатические сосуды локтевых узлов направляются к *подмышечным лимфатическим узлам* (nódi lymphátici axilláres, 12–45), которые находятся в подмышечной полости. Различают шесть самостоятельных групп подмышечных лимфатических узлов: латеральные (1–8); медиальные, или грудные (1–9); подлопаточные, или задние (1–11); нижние (1–7); центральные (2–12) и верхушечные лимфатические узлы, которые находятся возле подмышечной артерии и вены под ключицей. Группы подмышечных лимфатических узлов прилежат к стенкам подмышечной полости, центральные располагаются возле сосудисто-нервного пучка. В подмышечные лимфатические узлы впадают поверхностные и глубокие лимфатические сосуды верхней ко-

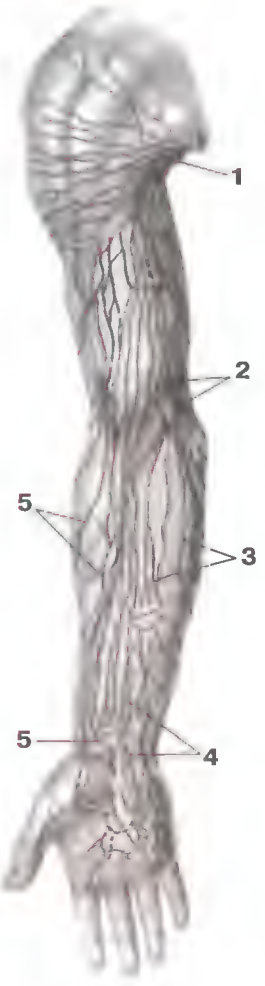

82 **Лимфатические сосуды и лимфатические узлы верхней конечности. Вид спереди**

1 — подмышечные лимфатические узлы; 2 — локтевые лимфатические узлы; 3 — медиальные лимфатические сосуды; 4 — промежуточные лимфатические сосуды; 5 — латеральные лимфатические сосуды.

1 — nódi lymphátici axilláres; 2 — nódi lymphátici cubitáles; 3 — vása lymphática mediáles; 4 — vása lymphática intermédia; 5 — vása lymphática lateráles.

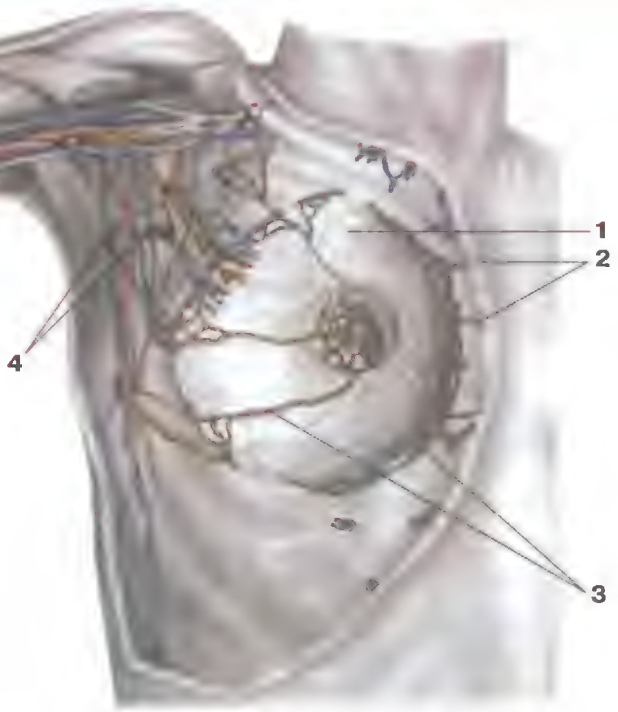

83 **Лимфатические сосуды и регионарные лимфатические узлы грудной (молочной) железы**

1 — молочная железа; 2 — окологрудинные лимфатические узлы; 3 — лимфатические сосуды; 4 — подмышечные лимфатические узлы.

1 — mámma; 2 — nódi lymphátici parasternáles; 3 — vása lymphática; 4 — nódi lymphátici axilláres.

нечности, передней, латеральной и задней стенок грудной полости и молочной (грудной) железы.

От молочной железы лимфатические сосуды направляются главным образом к медиальным (грудным) подмышечным узлам, а также к центральным и верхушечным лимфатическим узлам (рис. 83). Лимфатические сосуды молочной железы следуют также к окологрудинным и латеральным шейным глубоким лимфатическим узлам. Выносящие лимфатические сосуды латеральной, медиальной, задней, нижней и центральной групп направляются к верхушечным подмышечным лимфатическим узлам. В верхушечные лимфатические узлы впадают также выносящие лимфатические сосуды *окологрудных лимфатических узлов* (nódi lymphátici paramammarii, 1–5).

Выносящие лимфатические сосуды верхушечных подмышечных лимфатических узлов образуют один *общий подключичный ствол* (trúncus subclávius) или два-три крупных сосуда, которые впадают в венозный угол в нижних отделах шеи или в подключичную вену справа, а слева — в шейную часть грудного протока.

Эндокринные железы

Эндокринные железы топографически расположены в разных местах тела человека, не имеют выводных протоков, свой секрет (гормоны) выделяют непосредственно в тканевую жидкость и в кровь.

К эндокринным железам относятся гипофиз, щитовидная железа, околощитовидные железы, эндокринная часть поджелудочной железы (панкреатические островки), эндокринная часть половых желез, надпочечники, шишковидная железа (эпифиз) (рис. 84).

Гипофиз

Гипофиз (hypóphysis, s. glándula pituitária) располагается в гипофизарной ямке турецкого седла клиновидной кости. Он отделен от полости черепа отростком твердой мозговой оболочки — диафрагмой седла. Через отверстие в диафрагме седла гипофиз соединен с воронкой гипоталамуса промежуточного мозга. Переднезадний размер гипофиза равен 5–15 мм, поперечный размер — 10–17 мм. Масса гипофиза у мужчин равна примерно 0,5 г, у женщин — 0,6 г. У гипофиза различают *аденогипофиз*, или переднюю долю (adenohypóphysis, s. lóbus antérior), и *нейрогипофиз* (neurohypóphysis, s. lóbus postérior) — заднюю долю (рис. 85). *Передняя доля* крупнее задней и состоит из бугорной части (pars tuberális), промежуточной части (pars intermédia) и дистальной части (pars distális). В составе меньшей по размерам задней доли выделяют воронку (infundibulum) и нервную долю (lóbus nervósus).

Бугорная часть уходит кверху, участвует в образовании ножки гипофиза, соединяющейся с нижней частью (серым бугром и воронкой) гипоталамуса. *Дистальная часть* передней доли гипофиза образована тяжами эпителиальных эндокриноцитов, между которыми проходят широкие (синусоидальные) гемокапилляры (рис. 86).

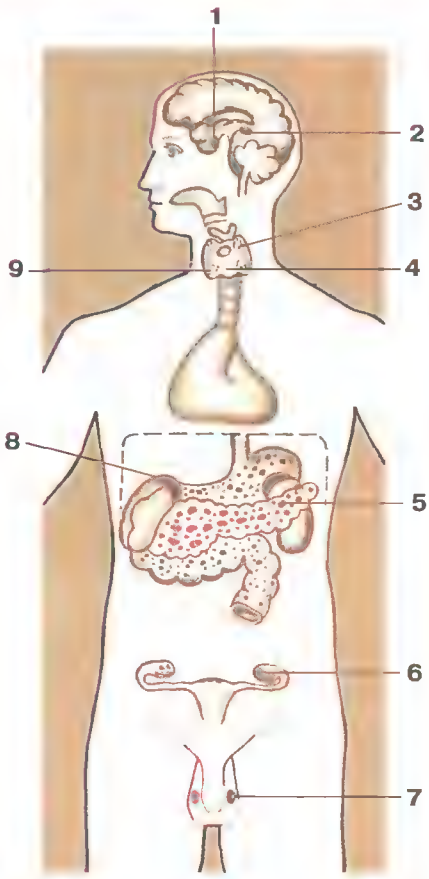

84 **Расположение эндокринных желез в теле человека. Схема**

1 — гипофиз; 2 — шишковидное тело (эпифиз); 3 — верхняя околощитовидная железа; 4 — щитовидная железа; 5 — поджелудочная железа (панкреатические островки); 6 — яичник; 7 — яичко; 8 — надпочечник; 9 — нижняя околощитовидная железа.

1 — hypóphysis; 2 — córpus pineále (epiphysis cérebri); 3 — glándula parathyroidea supérior; 4 — glándula thyroidea; 5 — páncreas (insúlae pancreáticae); 6 — ovárium; 7 — téstis; 8 — glándula suprarenális; 9 — glándula parathyroidea inférior.

Гипофиз. Сагиттальный разрез

1 — мозолистое тело; 2 — надшишковидное углубление; 3 — шишковидное тело (эпифиз); 4 — крыша среднего мозга; 5 — задняя доля гипофиза; 6 —бугорная часть (передняя доля); 7 — передняя доля гипофиза; 8 — воронка; 9 — углубление воронки; 10 — зрительный перекрест; 11 — сосцевидное тело; 12 — третий желудочек; 13 — передняя спайка.

1 — córpus callósum; 2 — recéssus suprapineális; 3 — corpus pineále (epiphysis cérebri); 4 — téctum (mesencéphali); 5 — lóbus postérior (neurohypophýsis); 6 — pars tuberális (lóbus antérior); 7 — lóbus antérior (adenohypóphysis); 8 — infundibulum; 9 — recéssus infundibuli; 10 — chiásma ópticum; 11 — córpus mamillâre; 12 — ventriculus tértius; 13 — commissúra antérior.

Узкая *промежуточная часть* передней доли расположена на границе с задней долей гипофиза.

Воронка задней доли направлена вверх, вместе с бугорной частью передней доли образует «ножку» гипофиза и соединяется с воронкой гипоталамуса. *Нервная доля* занимает заднюю часть гипофизарной ямки, находясь позади промежуточной части передней доли.

Кровоснабжение гипофиза осуществляют верхние и нижние гипофизарные артерии (из внутренних сонных и артерий круга большого мозга). В переднюю долю гипофиза кровь поступает также по воротным венам, образующимся из гемокапилляров гипоталамуса (серого бугра и воронки). Венозная кровь из передней и задней долей гипофиза оттекает в пещеристый и межпещеристый синусы твердой мозговой оболочки.

Иннервация гипофиза: симпатические волокна проникают в орган вместе с артериями от внутреннего сонного сплетения. В задней доле имеются многочисленные окончания нейросекреторных клеток ядер гипоталамуса.

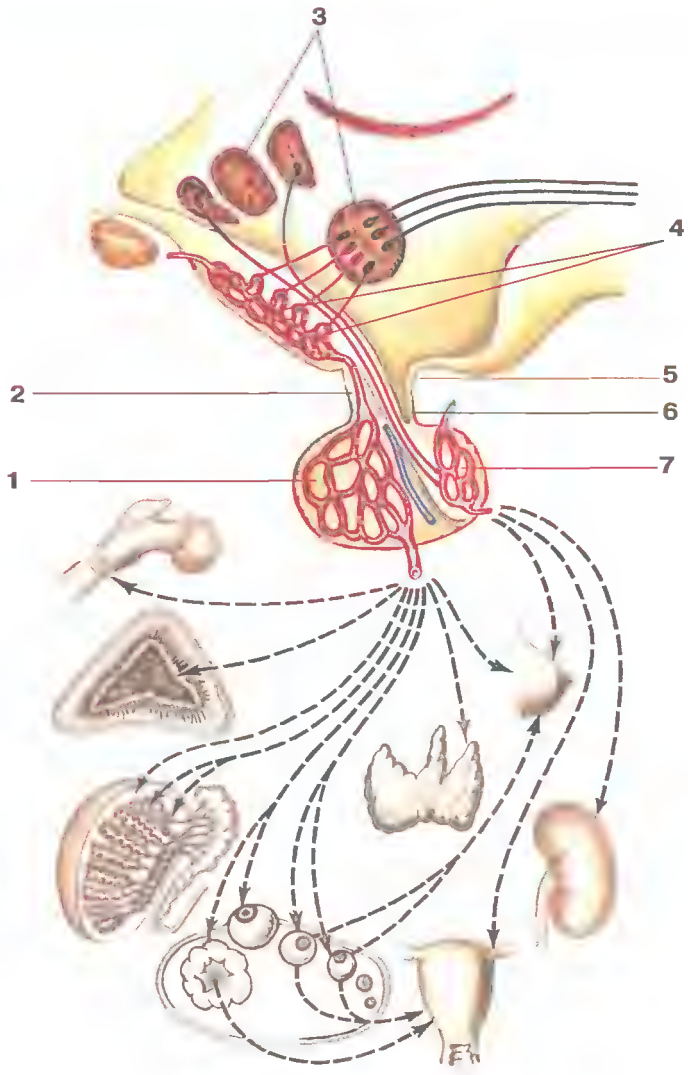

Взаимоотношение гипофиза с серым бугром и воронкой гипоталамуса. Схема

1 — передняя доля гипофиза; 2 — портальная (воротная) вена гипофиза; 3 — ядра гипоталамуса; 4 — серый бугор (капиллярная сеть); 5 — воронка гипоталамуса; 6 — воронка задней доли гипофиза; 7 — задняя доля гипофиза.

1 — lóbus antérior (adenohypóphysis); 2 — v. pórtae hypóphysis; 3 — núclei hypothalámici; 4 — túber cinéreum (réte capilláre); 5 — infundibulum (hypothalámus); 6 — infundibulum (lóbus postérior); 7 — lóbus postérior (neurohypóphysis).

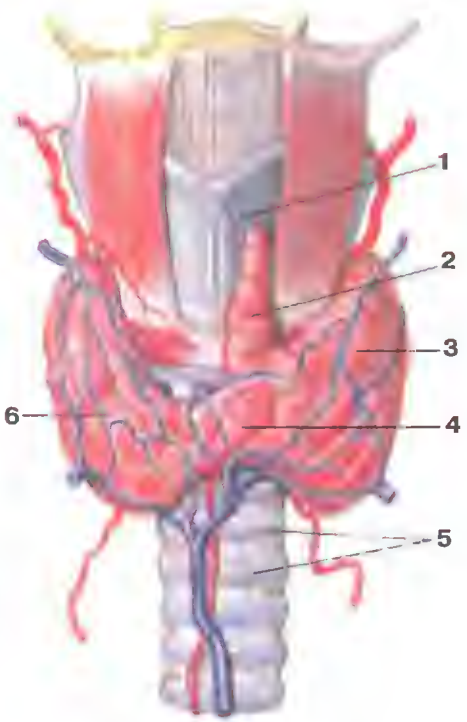

87 А **Щитовидная железа. Вид спереди**

1 — щитовидный хрящ; 2 — пирамидальная доля; 3 — левая доля щитовидной железы; 4 — перешеек щитовидной железы; 5 — трахея; 6 — правая доля щитовидной железы.

1 — cartilágo thyroidea; 2 — lóbus pyramidális; 3 — lóbus sinister (glándula thyroidea); 4 — isthmus gl. thyroideae; 5 — trachea; 6 — lóbus déxter (glándula thyroidea).

Щитовидная железа

Щитовидная железа (glándula thyroidea) расположена в передней части шеи, кпереди и по бокам от гортани и верхних хрящей трахеи. Кпереди от щитовидной железы находятся грудино-щитовидные, грудино-подъязычные и лопаточно-подъязычные мышцы.

У щитовидной железы различают *правую долю* (lóbus déxter) и *левую долю* (lóbus sinister), соединенные *перешейком щитовидной железы* (isthmus glándulae thyroidei). В 30% случаев от перешейка кверху отходит *пирамидальная доля* (lóbus pyramidális) (рис. 87 А). Продольный размер железы у взрослого человека составляет 5–8 см, поперечный — 5–6 см, толщина перешейка равна 2,5 см. Масса щитовидной железы равняется 16–18 г.

Снаружи щитовидная железа покрыта соединительнотканной капсулой, от которой внутрь отходят тонкие трабекулы. Паренхима железы состоит из фолликулов (около 30 млн), стенки которых образованы одним слоем кубических тироцитов, расположенных на базальной мембране (рис. 87 Б). Между тироцитами и базальной мембраной фолликула находятся парафолликулярные клетки. Тироциты синтезируют гормоны: трийодтиронин и тетрайодтиронин, парафолликулярные клетки выделяют тиреокальцитонин.

Кровоснабжение: верхние щитовидные артерии (из наружной сонной артерии), нижние щитовидные артерии (из щито-шейного ствола) и низшая щитовидная артерия (из плечеголовного ствола). Венозная кровь оттекает по верхним и средним щитовидным венам во внутренние яремные вены, а также по нижним щитовидным венам (в плечеголовную вену или нижний отдел внутренней яремной вены).

Лимфатические сосуды впадают в щитовидные, предгортанные, пред- и паратрахеальные лимфатические узлы.

Иннервация щитовидной железы: симпатическая — из шейных узлов симпатических стволов, парасимпатическая — ветвями блуждающих нервов.

87 Б **Фолликулы щитовидной железы**

1 — фолликулы; 2 — железистые клетки; 3 — базальная мембрана; 4 — коллоид, содержащий гормоны щитовидной железы; 5 — вена; 6 — артерии; 7 — кровеносные капилляры.

1 — folliculae; 2 — céllulae secretóriae; 3 — membrána basális; 4 — colloídum; 5 — véna; 6 — artériae; 7 — vása capilláre.

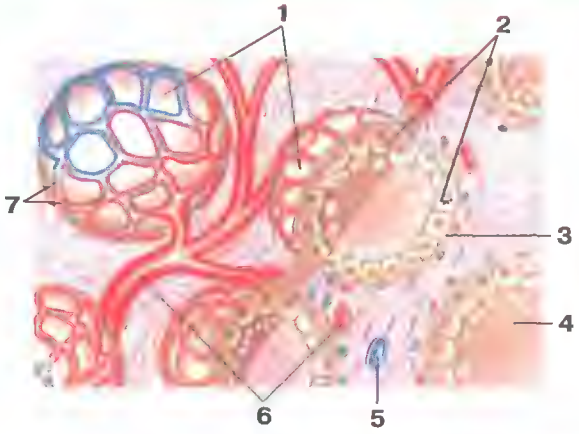

Околощитовидные железы

Околощитовидные (паращитовидные) железы (glándulae parathyroideae) располагаются на задней поверхности долей щитовидной железы (рис. 88). Различают парные *верхнюю паращитовидную железу* (glándula parathyroidea supérior) и *нижнюю паращитовидную железу* (glándula parathyroidea inférior). Размеры каждой железы составляют 4–8 мм, общая масса всех паращитовидных желез у взрослого человека равна 0,2–0,35 г.

Железы снаружи покрыты тонкой капсулой, от которой вглубь отходят трабекулы, разделяющие паренхиму на неполные дольки. Паренхима железы образована паратироцитами, формирующими переплетающиеся между собой эпителиальные перекладины. Паратироциты секретируют паратгормон, который регулирует метаболизм кальция и фосфора.

Кровоснабжение: ветви верхних и нижних щитовидных артерий. Венозный отток в одноименные вены.

Лимфатические сосуды впадают в щитовидные, паратрахеальные лимфатические узлы.

Иннервация: симпатическая — из шейных узлов симпатических стволов, парасимпатическая — ветвями блуждающих нервов.

Эндокринная часть поджелудочной железы

Эндокринная часть поджелудочной железы (pars endocrina pancreátici) образована группами панкреатических островков (островки Лангерганса), общее число которых составляет 1–2 млн. Каждый **панкреатический островок** (insúla pancreática) представляет собой клеточное скопление, окруженное широкими кровеносными капиллярами (рис. 89). Диаметр одного островка равен 100–300 мкм. До 60–80% всех клеток островка составляют бета-клетки, секретирующие инсулин. Альфа-клетки, составляющие 10–30% клеток островка, вырабатывают глюкагон. D-клетки (около 10%) выделяют соматостатин. Немногочисленные PP-клетки синтезируют панкреатический полипептид.

Кровоснабжение и иннервация — см. с. 427, том 1.

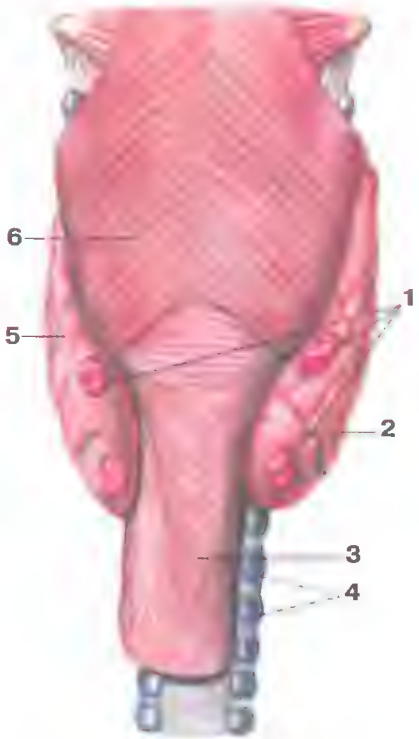

88 **Околощитовидные железы. Вид спереди**

1 — околощитовидные железы; 2 — правая доля щитовидной железы; 3 — пищевод; 4 — хрящи трахеи; 5 — левая доля щитовидной железы; 6 — глотка.

1 — glándula parathyroidea; 2 — lóbus déxter (glándula thyroidea); 3 — esophágus; 4 — cartilágines tracheáles; 5 — lóbus sinister (glándula thyroidea); 6 — phárynx.

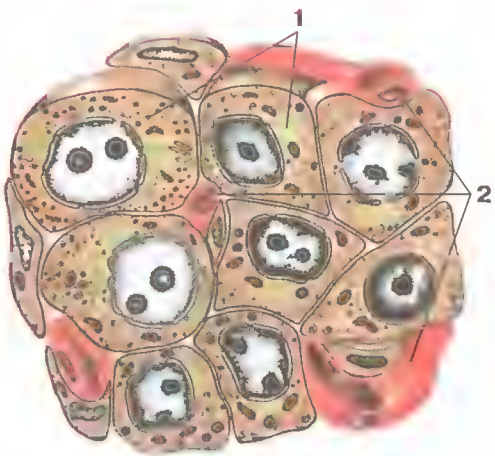

89 **Строение панкреатического островка**

1 — секреторные клетки; 2 — кровеносные капилляры.

1 — céllulae secretóriae; 2 — vása capilláre.

Эндокринная часть половых желез

Яичко и **яичник** вырабатывают половые гормоны. В яичке синтезируют гормон тестостерон интерстициальные эндокриноциты (клетки Лейдига), которые располагаются между семенными канальцами рядом с кровеносными капиллярами. Вместе с другими гормонами андрогены регулируют рост костей, прекращают его после наступления половой зрелости. Андрогены стимулируют синтез белка и ускоряют тканевый рост.

В яичнике женские половые гормоны эстрогены (фолликулин) синтезируются клетками фолликулярного эпителия. Клетки желтого тела вырабатывают гестагены (прогестерон). Кроме того, в яичнике образуется небольшое количество андрогенов. Эстрогены влияют на развитие половых органов, вторичных половых признаков, обеспечивают развитие тела по женскому типу, влияют на половое поведение. Эстрогены стимулируют пролиферацию слизистой оболочки матки во время менструального цикла. Прогестерон готовит слизистую матки к имплантации зародыша, влияет на развитие плаценты, молочных желез, задерживает развитие новых фолликулов и др.

Кровоснабжение и иннервация — см. с. 29 и 44.

Надпочечник

Надпочечник (glándula suprarenális) — парный орган, расположенный забрюшинно, непосредственно над верхним полюсом почки (рис. 90). Надпочечник имеет форму уплощенного спереди назад конуса с расширенным основанием и тонкой верхушкой. У надпочечника различают *переднюю поверхность* (fácies antérior), *заднюю поверхность* (fácies postérior) и *нижнюю поверхность* (fácies inférior). Длина надпочечника составляет 4–6 см, высота — 2–3 см, толщина (передне-задний размер) — 0,2–0,8 см. Масса надпочечника у взрослого человека равна 12–13 г.

Задняя поверхность правого и левого надпочечников прилежит к диафрагме, нижняя (почечная поверхность) — к верхнему полюсу почки. *Медиальный край* (márgo mediális) правого надпочечника граничит с нижней полой веной, левого — с аортой. Спереди оба надпочечника прикрыты почечной фасцией и париетальной брюшиной. На передней поверхности надпочечника расположена небольшая борозда — *ворота* (hilus), сквозь которые проходят сосуды и нервы. Снаружи надпочечник покрыт соединительнотканной капсулой, плотно сращенной с паренхимой. В паренхиме различают корковое и мозговое вещество (рис. 91). В *корковом веществе,* или *коре* (córtex), различают клубочковую (zóna glomerulósa), пучковую (zóna fasciculáta) и сетчатую зону (zóna reticuláris), расположенную на границе с мозговым веществом. *Клубочковая зона* образована мелкими клетками, расположенными в виде клубочков и синтезирующими минералокортикоиды (альдостерон). *Пучковая зона* является самой широкой частью коры надпочечников. Клетки этой зоны, вырабатывающие глюкокортикоиды (гидрокортизон и кортикостерон), образуют колонки, ориентированные перпендикулярно поверхности органа. *Сетчатая зона* состоит из небольших клеточных скоплений, образованных мелкими клетками, выделяющими андрогены и эстрогены.

Мозговое вещество (medúlla) надпочечников образовано скоплениями крупных клеток, среди которых различают эпинефроциты (синтезируют адреналин) и норэпинефроциты (норадреналин).

Кровоснабжение надпочечника осуществляют 15–20 верхних надпочечниковых артерий (из нижней диафрагмальной артерии), средняя надпочечниковая артерия (ветвь аорты) и нижняя надпочечниковая (из почечной артерии). Из широких синусо-

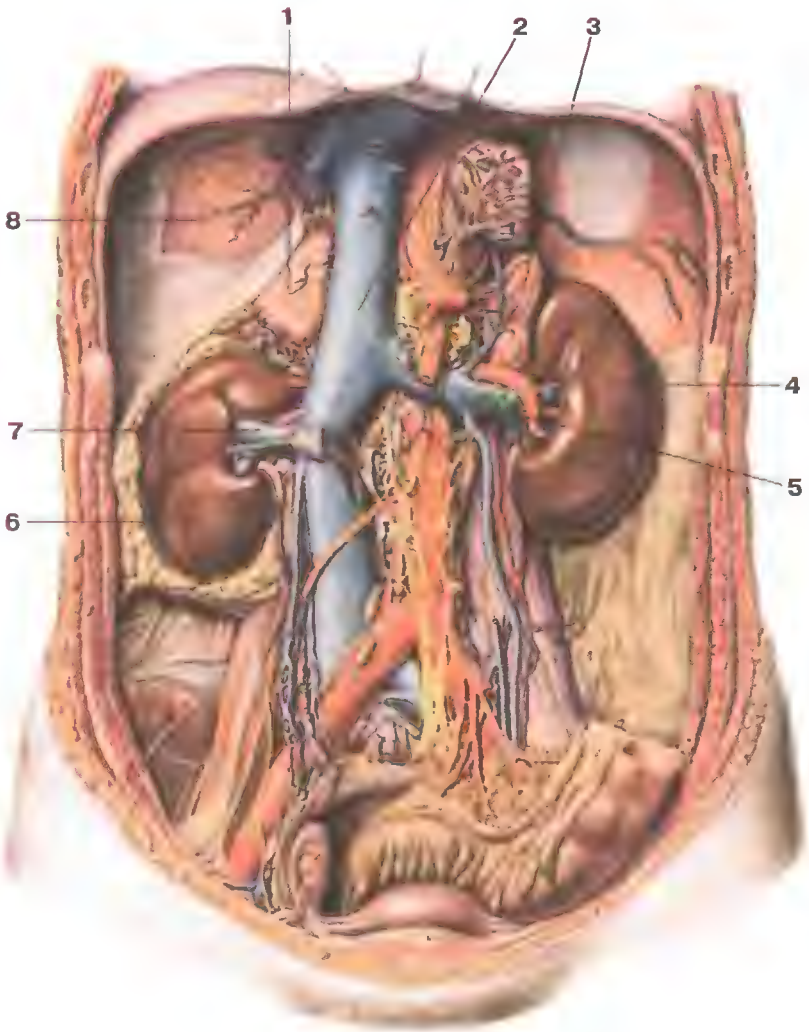

95 **Положение надпочечников на задней брюшной стенке. Вид спереди**

1 — правый надпочечник; 2 — брюшная часть аорты; 3 — левый надпочечник; 4 — левая почка; 5 — левая почечная артерия; 6 — правая почка; 7 — правая почечная артерия; 8 — диафрагма.

1 — glándula suprarenális déxtra; 2 — aórta abdominális; 3 — glándula suprarenális sinístra; 4 — rén sinister; 5 — a. renális sinístra; 6 — rén dèxer; 7 — a. renális déxtra; 8 — diaphrágma.

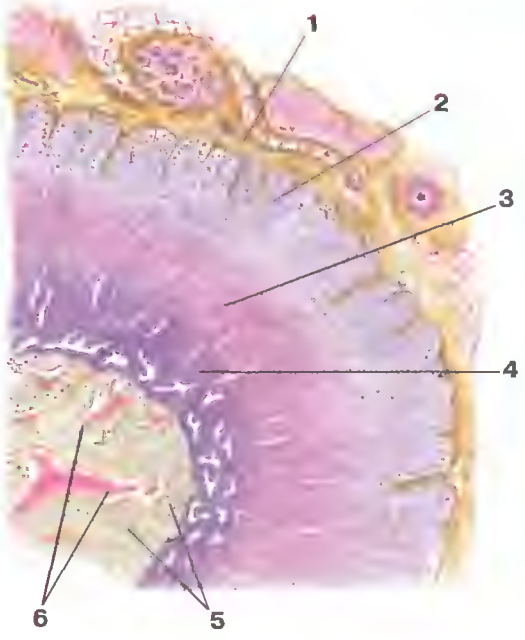

91 **Корковое и мозговое вещество надпочечника. Микроскопический срез**

1 — капсула надпочечника; 2 — клубочковая зона коркового вещества; 3 — пучковая зона коркового вещества; 4 — сетчатая зона коркового вещества; 5 — мозговое вещество; 6 — кровеносные сосуды.

1 — cápsula glándulae suprarenális; 2 — zóna glomerulósa (córtex); 3 — zóna fasciculáta (córtex); 4 — zóna reticulâris (córtex); 5 — medúlla; 6 — vása sanguínea.

идных кровеносных капилляров образуется центральная вена надпочечников, которая у правого надпочечника впадает в нижнюю полую вену, у левого — в левую почечную вену. Из надпочечника выходят многочисленные мелкие поверхностные вены, впадающие в притоки воротной вены.

Лимфатические сосуды впадают в поясничные лимфатические узлы.

Иннервация надпочечника происходит по симпатическим волокнам их чревного сплетения (преганглионарные для мозгового вещества) и по парасимпатическим волокнам (их блуждающих нервов).

Параганглии

Параганглии (paragánglia) представляют собой плотные скопления хромаффиноцитов, секретирующих катехоламины, аналогичные мозговому веществу надпочечников. К параганглиям относят *межсонный параганглий (сонный клубочек)*, расположенный у начала наружной и внутренней сонных артерий, *поясничо-аортальный параганглий*, лежащий на передней поверхности брюшной части аорты,

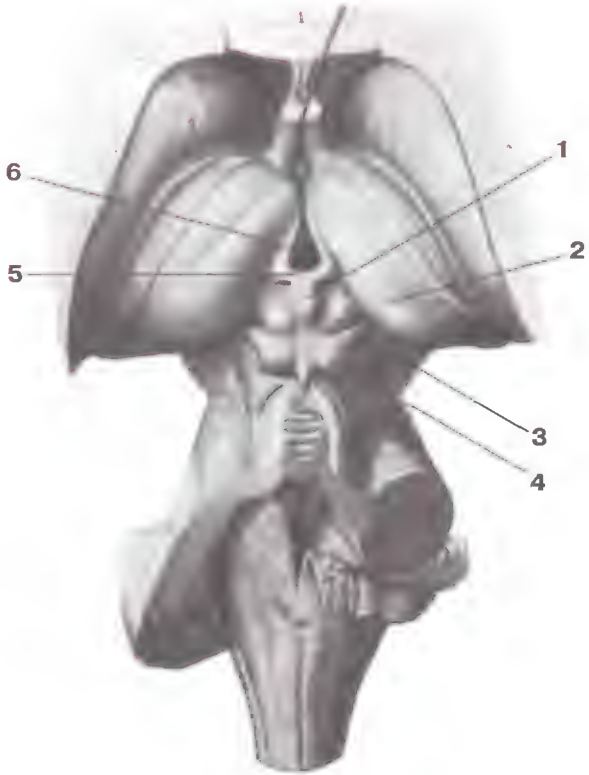

92 **Шишковидное тело (эпифиз). Вид сверху**

1 — шишковидное тело (эпифиз); 2 — таламус; 3 — верхние холмики среднего мозга; 4 — нижние холмики среднего мозга; 5 — спайка поводков; 6 — третий желудочек.

1 — córpus pineále (epiphysis cérebri); 2 — thalámus; 3 — colliculi superióres (mesencéphalon); 4 — colliculi inferióres (mesencéphalon); 5 — commissúra habenulárum; 6 — ventriculus tértius.

надсердечный параганглий (между легочной артерией и аортой). Много мелких параганглиев находятся забрюшинно вблизи симпатического ствола по ходу симпатических нервов, вблизи семенных пузырьков, в маточно-влагалищном нервном сплетении, в тканях некоторых внутренних органов (сердца, почек, легких).

Шишковидное тело

Шишковидное тело (córpus pineále), или **шишковидная железа** (glándula pineális), или **эпифиз мозга** (epiphysis cérebri), является частью промежуточного мозга (эпиталамуса). Располагается шишковидная железа в борозде между верхними холмиками крыши среднего мозга. Передний конец шишковидного тела соединяется со спайкой поводков промежуточного мозга (рис. 92). Форма шишковидной

железы овоидная, длина железы — 8–15 мм, ширина — 6–10 мм. Масса шишковидной железы у взрослого человека составляет около 0,2 г. Шишковидная железа снаружи покрыта соединительнотканной капсулой, от которой вглубь железы идут тонкие трабекулы. Паренхима железы образована пинеалоцитами и ганглиоцитами. Пинеалоциты, синтезирующие мелатонин, серотонин и другие полипептиды, занимают преимущественно центральные отделы долек железы. Глиоциты окружают пинеалоциты. В шишковидном теле встречаются округлые слоистые тельца, образованные концентрическими слоями солей кальция и органическим матриксом (мозговой «песок»). *Кровоснабжают* эпифиз ветви задней мозговой и верхней мозговой артерий. Венозная кровь оттекает в протоки большой мозговой вены. *Иннервируют* шишковидное тело симпатические нервные волокна, сопровождающие артериальные сосуды.

Учение о сосудах

angiologia

В теле человека выделяют сердечно-сосудистую систему, которая обеспечивает транспорт крови, снабжение органов и тканей питательными и энергетическими веществами, выводит продукты обмена.

К **сердечно-сосудистой системе** относят сердце и кровеносные сосуды (рис. 93). Центральное положение в сердечно-сосудистой системе занимает сердце. Кровеносные сосуды представлены артериями, несущими кровь от сердца, и венами, по которым кровь направляется к сердцу. К кровеносным сосудам принадлежит также микроциркуляторное русло, на уровне которого происходят обменные процессы между кровью и прилежащими тканями.

Кровеносные сосуды имеются во всех органах и тканях. Они отсутствуют лишь в эпителиальном покрове кожи и слизистых оболочек, в волосах, ногтях, роговице глаза и в суставных хрящах. По мере удаления от сердца артерии ветвятся, их калибр постепенно уменьшается вплоть до сосудов микроциркуляторного русла, расположенных в толще органов и тканей. Конечные отделы микроциркуляторного русла являются корнем (началом) вен. Вены укрупняются, соединяются между собой и несут кровь к сердцу.

У человека различают большой и малый круги кровообращения. Большой круг кровообращения начинается в левом желудочке и заканчивается в правом предсердии. Малый круг кровообращения берет начало в правом желудочке и оканчивается в левом предсердии (рис. 94).

Кровеносные сосуды получают название в соответствии с кровоснабжаемым ими органом (печеночная, желудочная артерии и вены) или в зависимости от расположения части тела (локтевая, бедренная артерии и вены), с учетом анатомических образований, в которых они проходят (верхняя и нижняя брыжеечные артерии и прилежащие к ним вены), топографии сосудов (задняя артерия, огибающая плечевую кость), глубиной их залегания (поверхностная надчревная, глубокая бедренная артерии и вены). Различают париетальные (пристеночные) артерии, кровоснабжающие стенки полостей тела, и аналогичные вены. Висцеральные (внутренностные) артерии кровоснабжают внутренние органы. Артерии до вступления их в орган называют внеорганными (экстраорганными), в органах и в стенках — внутриорганными (интраорганными) артериями. Стенки кровеносных сосудов состоят из внутренней, средней и наружной оболочек (рис. 95).

Внутренняя оболочка артерий (túnica intima), или интима, состоит из слоя эндотелиальных клеток (эндотелиоцитов) с базальной мембраной, подэндотелиального слоя и внутренней эластической мембраны.

Средняя оболочка (túnica média), или медиа, у различных артерий имеет свои особенности: соответственно особенностям строения этой оболочки различают артерии эластического типа, мышечно-эластического (смешанного типа) и артерии мышечного типа (артерии среднего и мелкого калибра). У артерий эластического типа (аорты, легочного ствола) средняя оболочка состоит из эластических волокон, которые придают большую упругость этим сосудам. Артерии мышечно-эластического (смешанного) типа — крупные (подключичная, общие сонные артерии), в их средней оболочке гладкомышечные клетки и эластические волокна имеются примерно в равном количестве. Средняя оболочка у артерий мышечного типа (среднего и мелкого калибра) состоит из хорошо выраженных слоев гладкомышечных клеток, которые регулируют кровоток внутри органов и поддерживают уровень давления в этих сосудах. В средней оболочке артерий мышечно-эластического типа, крупных (подключичная, подвздошная, сонная) гладкие миоциты и эластические волокна распределены равномерно; и те, и другие имеют спиральную ориентацию (рис. 96). У артерий мышечного типа, диаметр которых составляет до 5 мм (среднего калибра), средняя оболочка образована 10–40 слоями спирально ориентированных гладких миоцитов. У мел-

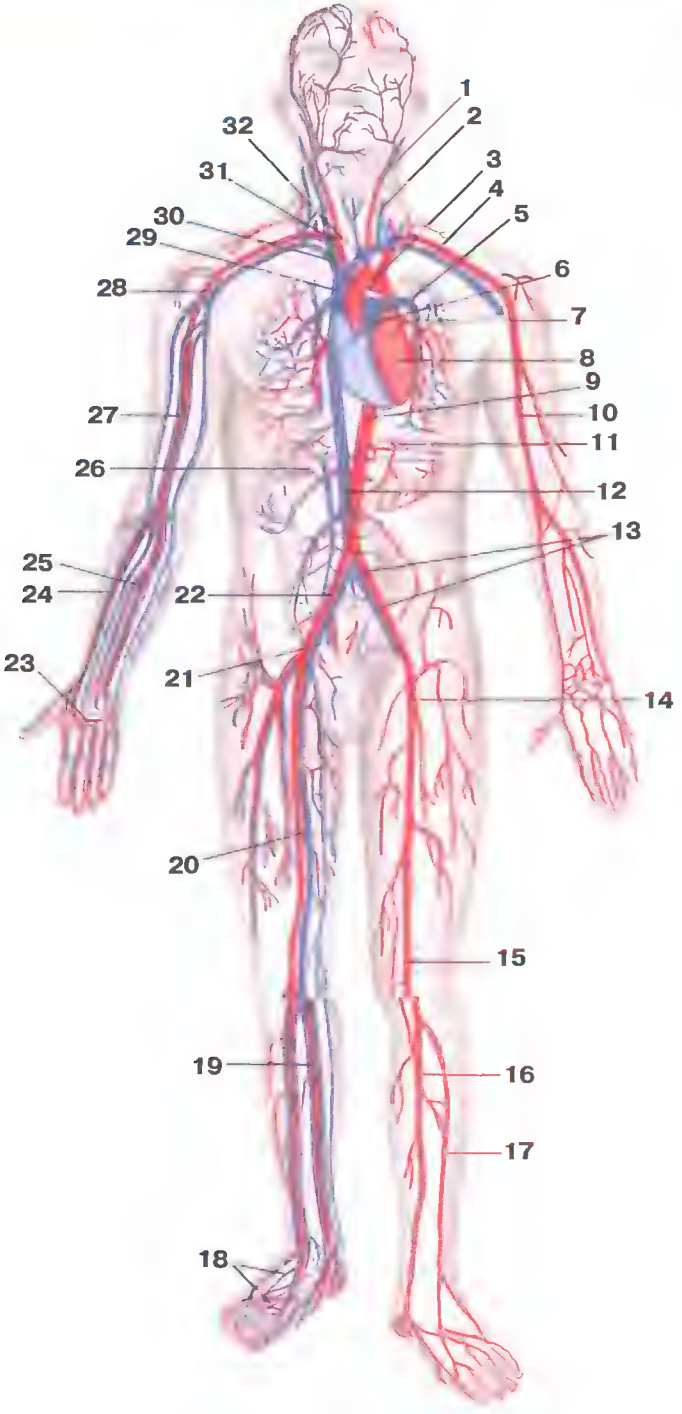
1
2
3
4
5
6
7
8
9
10
11
12
13
14
15
16
17
18
19
20
21
22
23
24
25
26
27
28
29
30
31
32

93 Кровеносная система человека. Вид спереди

1 — левая общая сонная артерия; 2 — внутренняя яремная вена; 3 — дуга аорты; 4 — подключичная вена; 5 — легочная артерия (левая); 6 — легочный ствол; 7 — левая легочная вена; 8 — левый желудочек (сердца); 9 — нисходящая часть аорты; 10 — плечевая артерия; 11 — левая желудочная артерия; 12 — нижняя полая вена; 13 — общие подвздошные артерия и вены; 14 — бедренная артерия; 15 — подколенная артерия; 16 — задняя большеберцовая артерия; 17 — передняя большеберцовая артерия; 18 — тыльные артерия и вены стопы; 19 — задние большеберцовые артерия и вены; 20 — бедренная вена; 21 — внутренняя подвздошная вена; 22 — наружные подвздошные артерия и вены; 23 — поверхностная ладонная дуга (артериальная); 24 — лучевые артерия и вены; 25 — локтевые артерия и вены; 26 — воротная вена печени; 27 — плечевые артерия и вены; 28 — подмышечные артерия и вена; 29 — верхняя полая вена; 30 — правая плече-головная вена; 31 — плече-головной ствол; 32 — левая плече-головная вена.

1 — a. carótis communis sinistra; 2 — v. jugulàris interna; 3 — árcus aórtae; 4 — v. subclávia; 5 — a. pulmonális sinistra; 6 — trúncus pulmonális; 7 — v. pulmonális sinistra; 8 — ventriculus sinister; 9 — aórta descéndens; 10 — a. brachiális; 11 — a. gástrica sinistra; 12 — v. cáva inférior; 13 — a. et v. iliáci communes sinistrae; 14 — a. femorális; 15 — a. poplitea; 16 — a. tibiális postérior; 17 — a. tibiális antérior; 18 — a. et v. dorsáles pédis; 19 — a. et v. tibiáles posterióres; 20 — v. femorális; 21 — v. iliáca interna; 22 — a. et vv. iliácae extérni; 23 — árcus palmáris superficiális; 24 — a. et v. radiáles; 25 — a. et v. ulnáres; 26 — v. pórtae (hepátis); 27 — a. et vv. brachiáles; 28 — a. et vv. axilláres; 29 — v. cáva supérior; 30 — v. brachiocephálica dextra; 31 — trúncus brachiocephálicus; 32 — v. brachiocephálica sinistra.

94 Схема большого и малого кругов кровообращения

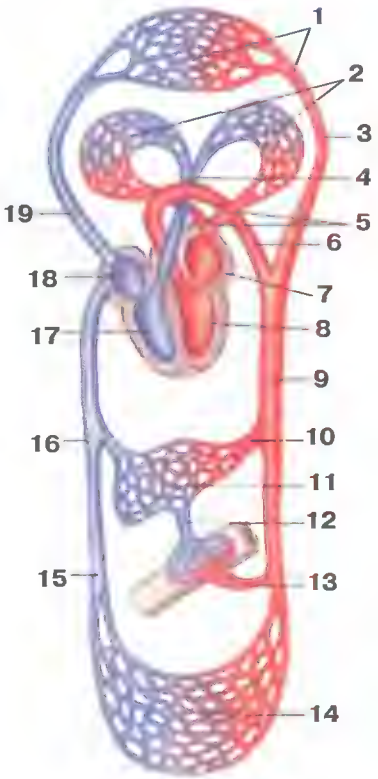

1 — кровеносные сосуды верхней половины тела человека; 2 — кровеносные сосуды правого и левого легких; 3 — общая сонная артерия; 4 — легочный ствол; 5 — левые легочные вены; 6 — дуга аорты; 7 — левое предсердие; 8 — левый желудочек; 9 — аорта; 10 — собственная печеночная артерия; 11 — кровеносные капилляры печени; 12 — воротная вена печени; 13 — верхняя брыжеечная артерия; 14 — кровеносные капилляры нижней половины тела, нижних конечностей; 15 — нижняя полая вена; 16 — печеночные вены; 17 — правый желудочек; 18 — правое предсердие; 19 — верхняя полая вена.

1 — кровеносные сосуды верхней половины тела человека; 2 — vása sanguínea pulmonáles déxtrae et sinistrae; 3 — a. carótis communis; 4 — trúncus pulmonális; 5 — vv. pulmonáles sinistrae; 6 — árcus aórtae; 7 — átrium sinístrum; 8 — ventriculus sinisteter; 9 — aórta; 10 — a. hepática própria; 11 — vása capillárae hépatis; 12 — v. pórtae (hepátis); 13 — a. mesentérica supérior; 14 — кровеносные капилляры нижней половины тела нижних конечностей; 15 — v. cáva inférior; 16 — vv. hepáticae; 17 — ventriculus déxter; 18 — átrium déxtrum; 19 — v. cáva supérior.

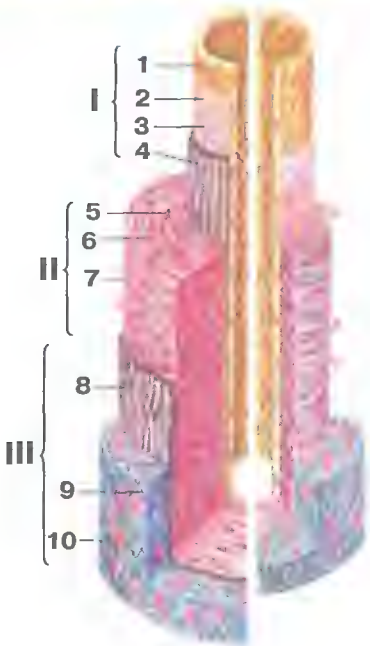

95 **Строение стенки артерии. Схема**

I — внутренняя оболочка; II — средняя оболочка; III — наружная оболочка.
1 — эндотелий; 2 — базальная мембрана; 3 — подэндотелиальный слой; 4 — внутренняя эластическая мембрана; 5 — миоциты; 6 — эластические волокна; 7 — коллагеновые волокна; 8 — наружная эластическая мембрана; 9 — волокнистая (рыхлая) соединительная ткань; 10 — сосуды сосудов.

I — túnica intima; II — túnica média; III — túnica extérna.
1 — endothélium; 2 — membrána basális; 3 — strátum subendotheliále; 4 — membrána elástica intérna; 5 — myocýtis; 6 — fibrae elásticae; 7 — fibrae collagenósae; 8 — membrána elástica extérna; 9 — téxtus connectivus fibrósus láxus; 10 — vása vasórum.

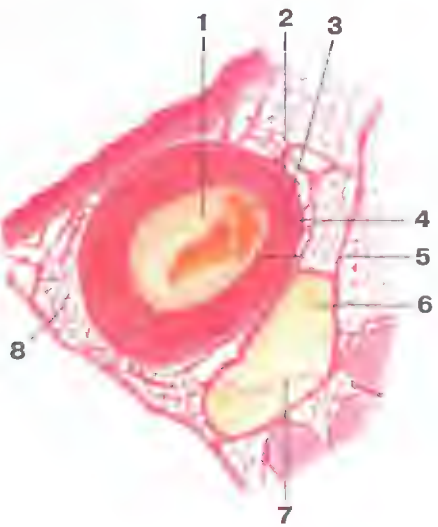

96 **Стенка артерии мышечного типа**

1 — артерия; 2 — наружная оболочка; 3 — наружная эластическая мембрана; 4 — средняя оболочка; 5 — внутренняя оболочка; 6 — вена; 7 — венозный клапан (заслонка); 8 — жировая клетчатка.

1 — artéria; 2 — túnica extérna; 3 — membrána elástica extérna; 4 — túnica media; 5 — túnica intima; 6 — véna; 7 — válvula venósa; 8 — téxtus adipósus.

97 **Схема строения микроциркуляторного русла**

1 — артерия; 2 — артериола; 3 — артериальные капилляры (прекапилляры); 4 — капилляры; 5 — венозные капилляры (посткапилляры); 6 — венула; 7 — вена; 8 — артериоло-венулярный анастомоз.

1 — artéria; 2 — arteriola; 3 — capilláre arteriále (precapilláre); 4 — vás capilláre; 5 — capilláre venósum (postcapilláre); 6 — vénula; 7 — véna; 8 — anastomósis arteriovenósa.

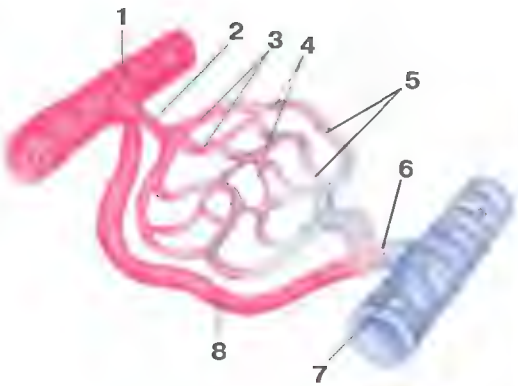

ких артерий (до 1 мм в диаметре) количество слоев гладкомышечных клеток не превышает 3–5.

Наружная оболочка (túnica extérna), или *адвентиция* (adventitia), образована рыхлой волокнистой соединительной тканью, переходящей в соединительную ткань соседних с артериями органов. В адвентиции проходят сосуды, нервы, обеспечивающие жизнедеятельность этих сосудов.

Дистальный отдел сердечно-сосудистой системы образует *микроциркуляторное русло,* в состав которого входят артериолы, прекапиллярные артериолы (прекапилляры), капилляры (гемокапилляры), посткапиллярные венулы (посткапилляры), венулы и артериоло-венулярные анастомозы (рис. 97).

Началом микроциркуляторного русла является артериола — артериальный сосуд (терминальная артериола) диаметром 30–50 мкм, который в своих стенках имеет один непрерывный слой гладких миоцитов (рис. 98). От артериол отходят прекапилляры (артериальные капилляры), начальные отделы которых окружены 1-2 гладкими миоцитами, образующими прекапиллярные сфинктеры, регулирующие кровоток в капиллярах. Прекапилляры переходят в капилляры, стенки которых образованы одним слоем эндотелиоцитов, базальной мембраной и перикапиллярными клетками (рис. 99). Диаметр кровеносных капилляров составляет 3–11 мкм. Капилляры переходят в посткапилляры (посткапиллярные венулы), диаметр которых варьирует от 8 до 30 мкм. Строение посткапилляров близко к строению капилляров, однако они имеют более широкий просвет. Посткапиллярные венулы (посткапилляры) переходят в венулы диаметром 30–50 мкм, которые впадают в мелкие вены диаметром 50–100 мкм. В стенках венул (собирательных) появляется несплошной слой гладкомышечных клеток и единичные соединительнотканные волокна снаружи. В состав микроциркуляторного русла входят также сосуды, соединяющие артериолу и венулу, — артериоло-венулярные анастомозы (шунты), которые содержат в своих стенках гладкие миоциты (рис. 100).

Стенки вен по своему строению похожи на стенки артерий, они также состоят из трех оболочек: внутренней (интима), средней (медиа) и наружной (адвентиция), однако имеют свои особенности (см. «Вены большого круга кровообращения», стр. 227).

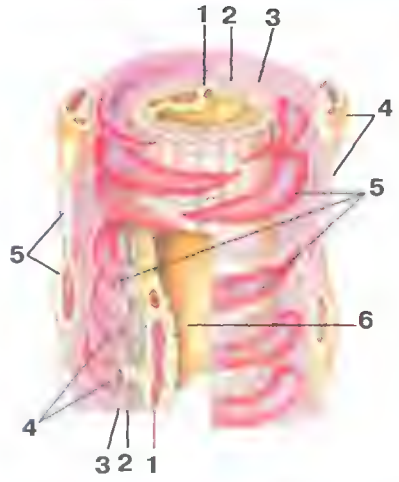

98 **Строение стенки артериолы**

1 — эндотелиоцит; 2 — базальная мембрана; 3 — внутренняя эластическая мембрана; 4 — наружная оболочка (адвентиция); 5 — миоциты средней оболочки; 6 — просвет артериолы.

1 — endotheliocýtus; 2 — membrána basális; 3 — membrána elástica intérna; 4 — túnica extérna; 5 — myocýtis túnicae médiae; 6 — lúmen arterióIae.

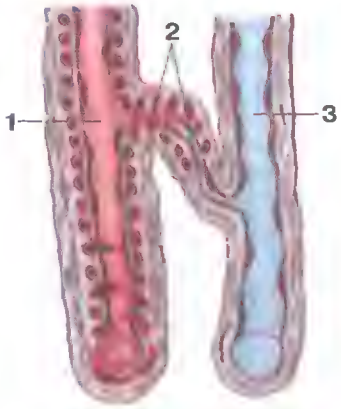

99 **Строение артериоловенулярного анастомоза. Схема**

1 — артериола; 2 — артериоловенулярный анастомоз; 3 — венула.

1 — arteriola; 2 — anastomósis arteriovenósa; 3 — vénula.

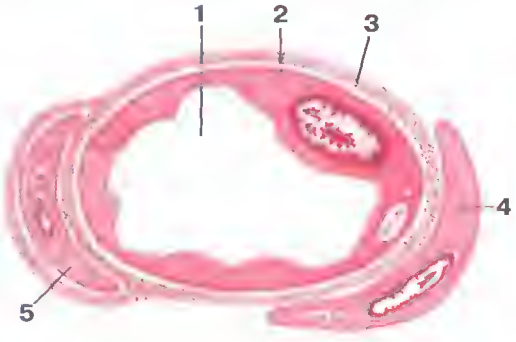

100 **Строение стенки кровеносного капилляра. Вид спереди**

1 — просвет капилляра; 2 — эндотелиоциты; 3 — базальная мембрана; 4 — адвентициальные клетки; 5 — перицит.

1 — lúmen (vás capilláre); 2 — endotheliocýtis; 3 — membrána basális; 4 — céllulae adventiciále; 5 — pericýtus.

Сердце

Сердце (cór) располагается в нижнем отделе среднего средостения, между правым и левым легкими (рис. 101). Бóльшая часть сердца находится влево от срединной плоскости. По форме сердце напоминает конус (рис. 102 и 103), его нижняя заостренная часть — *верхушка сердца* (ápex córdis), как и продольная его ось, обращена вниз, влево и вперед (рис. 104). Широкое *основание сердца* (básis córdis) направлено вверх, назад и направо. Поперечный размер сердца у взрослого человека

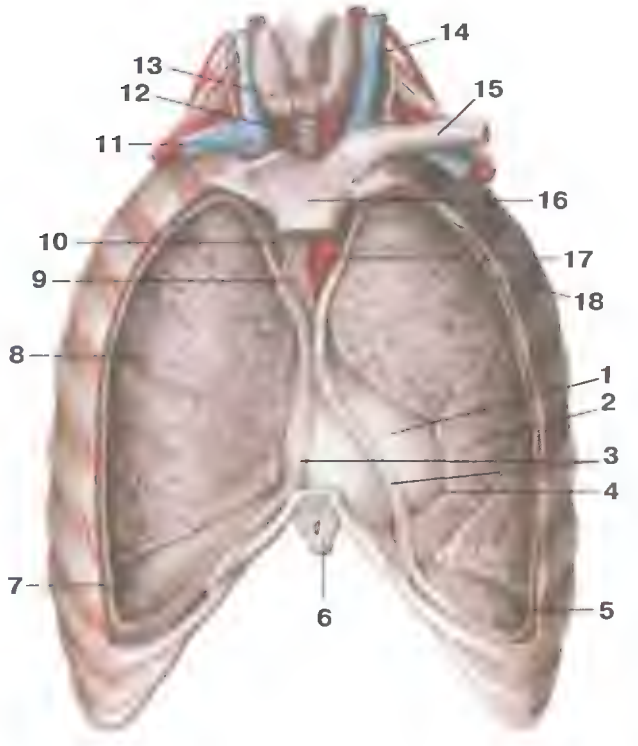

101 **Положение сердца в грудной полости**

1 — сердце в околосердечной сумке; 2 — левое легкое; 3 — медиастинальная плевра; 4 — сердечная вырезка (левого легкого); 5 — реберно-диафрагмальный синус; 6 — мечевидный отросток; 7 — диафрагма; 8 — правое легкое; 9 — тимус; 10 — верхняя полая вена; 11 — правая плечеголовная вена; 12 — трахея; 13 — щитовидная железа; 14 — левая внутренняя яремная вена; 15 — ключица; 16 — рукоятка грудины; 17 — дуга аорты; 18 — реберная плевра.

1 — сердце в околосердечной сумке; 2 — púlmo sinister; 3 — pléura mediastinális; 4 — incisúra cardiáca pulmónis sinistri; 5 — recéssus costodiaphragmáticus; 6 — procéssus xiphoideus; 7 — diaphrágma; 8 — púlmo déxter; 9 — thýmus; 10 — v. cáva supérior; 11 — v. brachiocephálica déxtra; 12 — trachéa; 13 — glándula thyroidea; 14 — v. jugulális intérna sinistra; 15 — clavicula; 16 — manúbruim stérni; 17 — árcus aórtae; 18 — pléura costális.

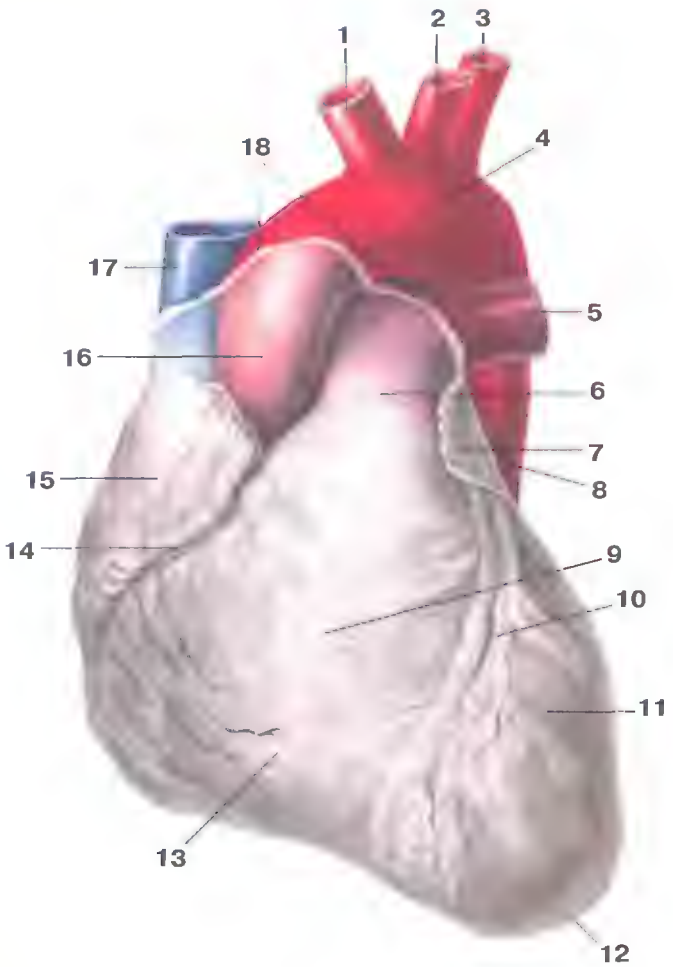

102 **Сердце. Вид спереди**

1 — плечеголовной ствол; 2 — левая общая сонная артерия; 3 — левая подключичная артерия; 4 — дуга аорты; 5 — правая легочная артерия; 6 — легочный ствол; 7 — левое ушко; 8 — нисходящая часть аорты; 9 — грудино-реберная поверхность; 10 — передняя межжелудочковая борозда; 11 — левый желудочек; 12 — верхушка сердца; 13 — правый желудочек; 14 — венечная борозда; 15 — правое ушко; 16 — восходящая часть аорты; 17 — верхняя полая вена; 18 — переход перикарда в эпикард.

1 — trúncus brachiocephálicus; 2 — a. carótis commúnis sinistra; 3 — a. subclávia sinistra; 4 — árcus aórtae; 5 — a. pulmonális déxtra; 6 — trúncus pulmonális; 7 — auricula sinistra; 8 — aórta descéndens; 9 — fácies sternocostális; 10 — súlcus interventriculáris antérior; 11 — ventriculus sinister; 12 — ápex córdis; 13 — ventriculus déxter; 14 — súlcus coronárius; 15 — auricula déxtra; 16 — aórta ascéndens; 17 — v. cáva supérior; 18 — переход перикарда в эпикард.

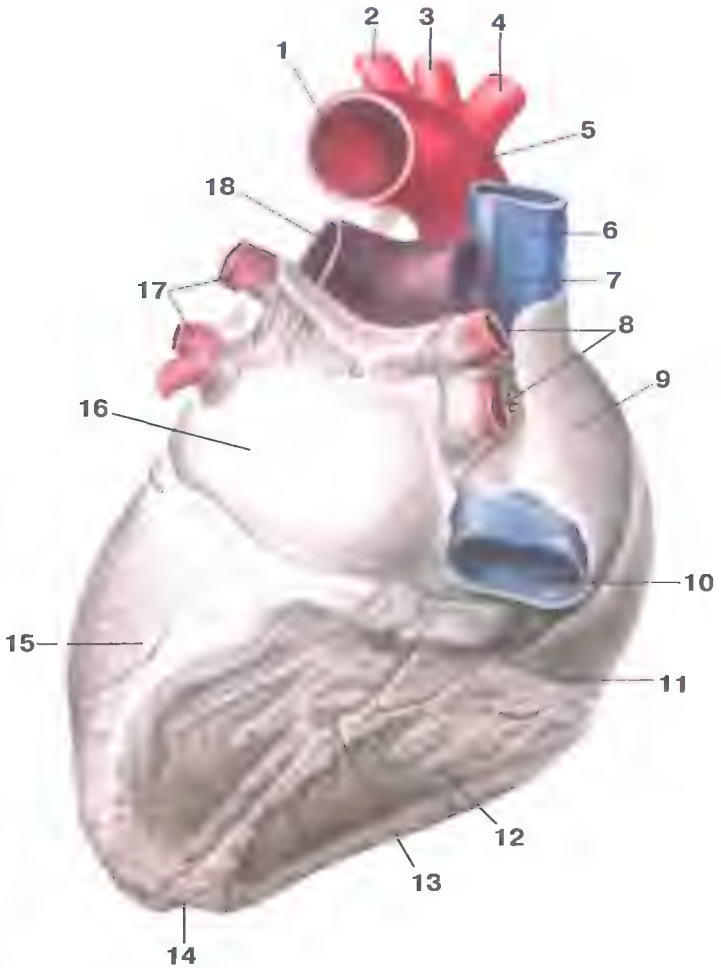

103 **Сердце. Вид сзади**

1 — аорта; 2 — левая подключичная артерия; 3 — левая общая сонная артерия; 4 — плечеголовной ствол; 5 — дуга аорты; 6 — верхняя полая вена; 7 — правая легочная артерия; 8 — правые легочные вены; 9 — правое предсердие; 10 — нижняя полая вена; 11 — венечная борозда; 12 — правый желудочек; 13 — задняя межжелудочковая борозда; 14 — верхушка сердца; 15 — левый желудочек; 16 — левое предсердие; 17 — левые легочные вены; 18 — левая легочная артерия.

1 — aórta; 2 — a. subclávia sinistra; 3 — a. carótis commúnis sinistra; 4 — trúncus brachiocephálicus; 5 — árcus aórtae; 6 — v. cáva supérior; 7 — a. pulmonális déxtra; 8 — vv. pulmonáles déxtrae; 9 — átrium déxtrum; 10 — v. cáva inférior; 11 — súlcus coronárius; 12 — ventriculus déxter; 13 — súlcus interventriculáris postérior; 14 — ápex córdis; 15 — ventriculus sinister; 16 — átrium sinístrum; 17 — vv. pulmonáles sinistrae; 18 — a. pulmonális sinistra.

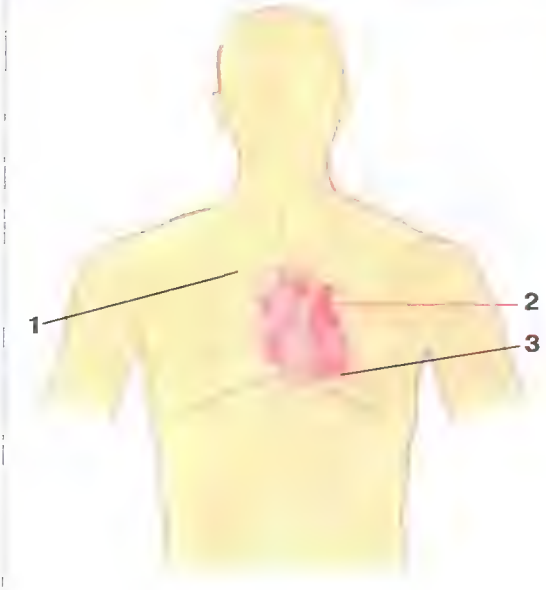

104 **Направление оси сердца**

1 — ось сердца; 2 — основание сердца; 3 — верхушка сердца.

1 — áxis cordis; 2 — básis córdis; 3 — ápex córdis.

составляет 12–15 см, продольный — 14–16 см. Масса сердца у взрослого человека равна примерно 250–300 г.

Сердце проецируется на переднюю грудную стенку таким образом, что его верхняя граница соответствует поперечной линии, соединяющей верхний край правого и левого III реберных хрящей (рис. 105). Правая граница сердца спускается вертикально вниз от верхнего края III правого реберного хряща (на 1-2 см правее грудины) до уровня пятого правого реберного хряща. Нижняя граница сердца идет косо по линии от V правого реберного хряща до верхушки сердца. Левая граница сердца проходит от верхнего края III левого ребра (на уровне середины расстояния между левым краем грудины и левой среднеключичной линией) и идет вниз к верхушке сердца.

Правое и левое предсердно-желудочковые отверстия проецируются на переднюю грудную стенку по косой линии, проходящей от грудинного конца третьего левого реберного хряща к VI правому реберному хрящу (рис. 106). Левое предсердно-желудочковое отверстие определяется на этой линии на уровне прикрепления III реберного хряща к грудине. Отверстие аорты находится позади левого края грудины на уровне III межреберного промежутка. Отверстие легочного ствола проецируется над прикреплением третьего левого реберного хряща к грудине.

На рентгеновском снимке сердце человека выглядит как интенсивная тень, расположенная между светлыми легочными полями (рис. 107). Эта тень имеет форму неправильного треугольника, широкое основание которого обращено вниз, к диафрагме. На тень сердца накладываются тени органов, расположенных впереди и позади сердца (грудина, грудной отдел позвоночного столба).

У сердца различают грудино-реберную, диафрагмальную и две легочные поверхности. *Грудино-реберная поверхность* (fácies sternocostális), или *передняя поверхность* (fácies antérior), сердца более выпуклая, обращена к внутренней поверхности грудины и ребер. *Диафрагмальная поверхность* (fácies diaphragmática), или *нижняя поверхность* (fácies inférior), прилежит к диафрагме, а парная *легочная*

105 Проекция границ сердца на переднюю грудную стенку. Цифрами на препарате обозначены номера ребер

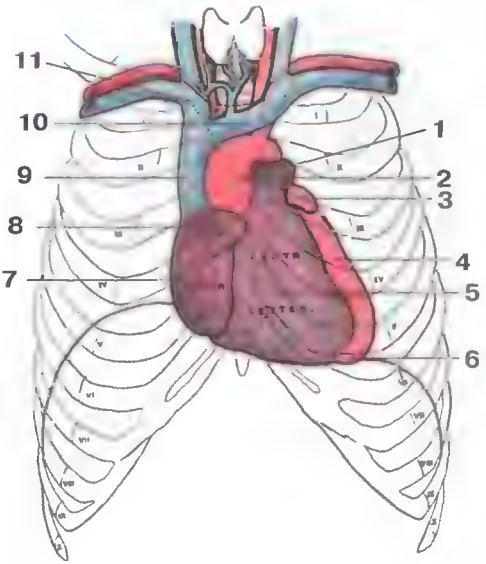

1 — аорта; 2 — легочный ствол; 3 — левое ушко; 4 — левый желудочек; 5 — правый желудочек; 6 — верхушка сердца; 7 — правое предсердие; 8 — правое ушко; 9 — верхняя полая вена; 10 — левая плечеголовная вена; 11 — правая плечеголовная вена.

1 — aórta; 2 — trúncus pulmonális; 3 — auricula sinistra; 4 — ventriculus sinister; 5 — ventriculus déxter; 6 — ápex córdis; 7 — átrium déxtrum; 8 — auricula déxtra; 9 — v. cáva supérior; 10 — v. brachiocephálica sinistra; 11 — v. brachiocephálica déxtra.

106 Проекция клапанов сердца на переднюю грудную стенку

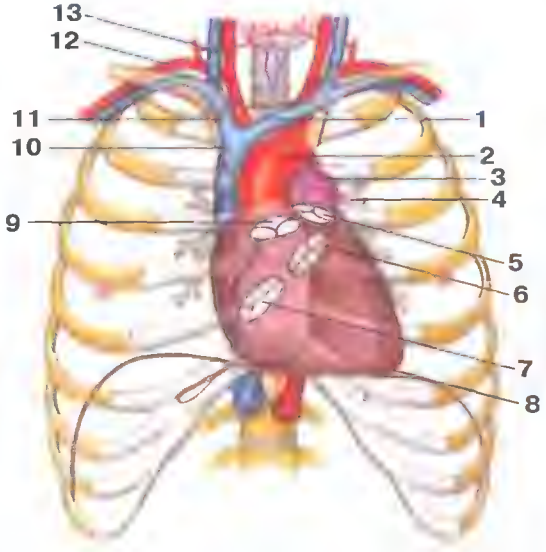

1 — левая плечеголовная вена; 2 — дуга аорты; 3 — легочный ствол; 4 — левый главный бронх; 5 — отверстие легочного ствола (клапан легочного ствола); 6 — левое предсердно-желудочковое отверстие (митральный клапан); 7 — правое предсердно-желудочковое отверстие (трехстворчатый клапан); 8 — верхушка сердца; 9 — отверстие аорты (полулунный клапан аорты); 10 — верхняя полая вена; 11 — правая плечеголовная вена; 12 — правая подключичная артерия; 13 — правая общая сонная артерия.

1 — v. brachiocephálica sinistra; 2 — árcus aórtae; 3 — trúncus pulmonális; 4 — brónchus principális sinister; 5 — óstium trúnci pulmonális (válva trunci pulmonális); 6 — óstium atrioventriculáre sinístrum (válva mitrális); 7 — óstium atrioventriculáre déxtrum (válva tricuspidális); 8 — ápex córdis; 9 — óstium aórticum (válva aórtae); 10 — v. cáva supérior; 11 — v. brachiocephálica déxtra; 12 — a. subclávia déxtra; 13 — a. carótis commúnis déxtra.

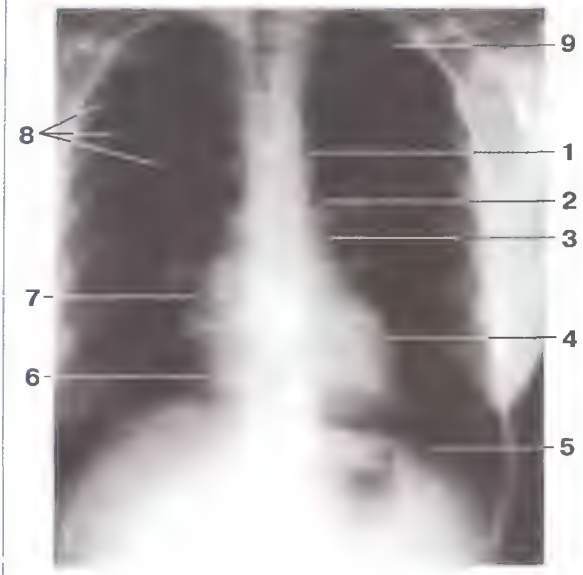

107 **Рентгеновский снимок сердца**

1 — дуга аорты; 2 — легочный ствол; 3 — левое ушко; 4 — левый желудочек; 5 — диафрагма; 6 — нижняя полая вена; 7 — правое предсердие; 8 — ребра; 9 — ключица.

1 — árcus aórtae; 2 — trúncus pulmonális; 3 — auricula sinistra; 4 — ventriculus sinister; 5 — diaphrágma; 6 — v. cáva inférior; 7 — átrium déxtrum; 8 — cóstae; 9 — clavicula.

поверхность (fácies pulmonális), или *боковая поверхность* (fácies laterális), обращена к соответствующему легкому. На поверхностях сердца видны границы между четырьмя его камерами — предсердиями и желудочками. Предсердия на поверхности сердца отделены от желудочков поперечной *венечной бороздой* (súlcus coronárius). Эта борозда лучше видна на диафрагмальной поверхности сердца (см. рис. 103). Спереди борозда прерывается легочным стволом и аортой. Над бороздой на грудино-реберной стороне находятся часть правого предсердия с его правым ушком и ушко левого предсердия. Бóльшая часть левого предсердия определяется на диафрагмальной поверхности сердца. На грудино-реберной передней поверхности сердца от его основания к верхушке идет *передняя межжелудочковая борозда* (súlcus interventriculáris antérior). Эта борозда отделяет правый желудочек, который расположен справа от борозды, от левого желудочка сердца. На диафрагмальной стороне сердца видна *задняя межжелудочковая борозда* (súlcus interventriculáris postérior), которая на верхушке сердца соединяется с передней межжелудочковой бороздой при помощи *вырезки верхушки сердца* (incisúra ápicis córdis). Справа от задней межжелудочковой борозды находится правый желудочек сердца, слева от борозды — левый желудочек (см. рис. 103 и 104).

Сердце имеет 4 камеры: правое и левое предсердие, правый и левый желудочки (рис. 108). В предсердия поступает кровь из верхних и нижних полых и из легочных вен, а также из венечного синуса сердца. Желудочки выбрасывают кровь в артерии. Из левого желудочка артериальная кровь направляется в аорту и по ее ветвям — к органам и тканям. Из правого желудочка венозная кровь поступает в легочный ствол, а из него — в легочные артерии (рис. 109). Правая и левая половины сердца не сообщаются между собой. Правое предсердие через правое предсердно-желудочковое отверстие сообщается с правым желудочком, а левое — с левым через левое предсердно-желудочковое отверстие.

КАМЕРЫ СЕРДЦА

Правое предсердие (átrium déxtrum) напоминает по форме куб. Предсердие имеет дополнительную полость — *правое ушко* (auricula déxtra), выступающее вперед и вправо (см. рис. 102 и 108). Расширенный задний участок правого предсердия, в который впадает верхняя и нижняя полые вены, называют *синусом полых вен* (sinus venárum cavárum). Между отверстиями верхней и нижней полых вен имеется небольшой *межвенозный (ловеров) бугорок* (tubérculum intervenósum) (рис. 110). Вдоль нижнего края отверстия нижней полой вены идет небольшая полулунная складка — *заслонка нижней полой вены* (válvula vénae cávae inferióris), или евстахиева заслонка. Под отверстием нижней полой вены находится *отверстие венечного синуса* (óstium sinus coronárii). Возле этого отверстия видна небольшая складка — *заслонка венечного синуса* (válvula sinus coronárii), или тебезиева заслонка. Рядом с отверстием венечного синуса находятся точечные *отверстия наименьших вен* (forámina venárum minimárum) сердца, открывающихся в правое предсердие.

Правое предсердие отделено от левого при помощи *межпредсердной перегородки* (séptum interatriále). На ней имеется углубление — *овальная ямка* (fóssa ovális). На внутренней поверхности правого ушка и прилежащего к нему участка правого предсердия видны выступающие продольные валики — *гребенчатые мышцы* (mm. pectináti). Сверху гребенчатые мышцы ограничены *пограничным гребнем* (crista terminális). Предсердие сообщается с желудочком через *правое предсердно-желудочковое отверстие* (óstium atrioventriculáre déxtrum).

Правый желудочек (ventriculus déxter) по форме напоминает трехгранную пирамиду, обращенную верхушкой вниз. Нижняя стенка правого желудочка уплощена, прилежит к сухожильному центру диафрагмы, передняя стенка выпуклая. Медиальную стенку правого желудочка образует *межжелудочковая перегородка* (séptum interventriculáre), отделяющая этот желудочек от левого желудочка (см. рис. 107). Большая часть перегородки образована сердечной мышцей (*мышечная часть,* pars musculáris), а меньшая, расположенная в самом верхнем отделе, является *перепончатой частью* (pars membranácea). У широкой верхней части правого желудочка имеются два отверстия. Сзади находится *правое предсердно-желудочковое отверстие*, спереди — *отверстие легочного ствола* (óstium trúnci pulmonális). Участок правого желудочка, соответствующий началу легочного ствола, называется артериальным конусом (cónus arteriósus). *Артериальный конус* (рис. 111) вытянут влево и вверх, воронкообразной формы.

Правое предсердно-желудочковое отверстие имеет *правый предсердно-желудочковый клапан* (válva atrioventriculáris déxtra), который состоит из трех створок. Клапан прочно сращен с *фиброзным кольцом* (ánulus fibrósus), расположенным на границе предсердий и желудочков (см. рис. 112). Створки правого предсердно-желудочкового клапана (*передняя, задняя, перегородочные створки* — cúspis antérior, cúspis postérior, cúspis septális) своими основаниями прикреплены к фиброзному кольцу, окружающему этот клапан. Свободные края створок направлены в полость желудочка, к свободным краям створок прикрепляются плотные фиброзные тяжи — *сухожильные хорды* (chórdae tendinéae) сосочковых мышц (см. рис. 110 и 111). Другие концы сухожильных хорд прочно сращены с *передней, задней и перегородочной сосочковыми мышцами* (mm. papilláres antérior, postérior et septális). Сосочковые мышцы имеют конусовидную форму и хорошо видны со стороны полости желудочка (см. рис. 111). Каждая сосочковая мышца своими сухожильными хордами прикрепляется к двум соседним створкам. Некоторые сухожильные хорды прикрепляются к мышечным *мясистым трабекулам* (trabéculae cárneae), имеющим разную толщину и конфигурацию.

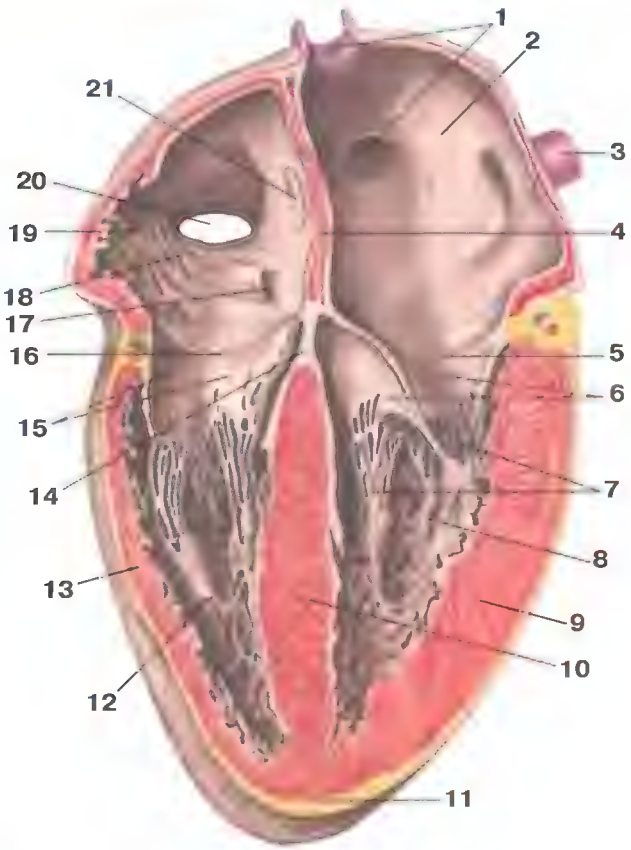

108 **Предсердия и желудочки сердца на его продольном разрезе. Вид спереди**

1 — устья правых легочных вен; 2 — левое предсердие; 3 — левая легочная вена; 4 — межпредсердная перегородка; 5 — левое предсердно-желудочковое отверстие; 6 — передняя створка и задняя створка левого предсердно-желудочкового клапана; 7 — сухожильные хорды; 8 — левый желудочек; 9 — миокард левого желудочка; 10 — межжелудочковая перегородка (мышечная часть); 11 — верхушка сердца; 12 — правый желудочек; 13 — миокард правого желудочка; 14 — перепончатая часть межжелудочковой перегородки; 15 — створки правого предсердно-желудочкового клапана; 16 — правое предсердно-желудочковое отверстие; 17 — отверстие венечного синуса; 18 — правое предсердие; 19 — гребенчатые мышцы; 20 — устье нижней полой вены; 21 — овальная ямка.

1 — óstia venórum pulmonárium déxtrae; 2 — átrium sinístrum; 3 — v. pulmonális sinístra; 4 — séptum interventriculáris; 5 — óstium atrioventriculáre sinístrum; 6 — cúspis antérior, cúspis postérior (válva atrioventriculáris sinístra); 7 — chórdae tendinéae; 8 — ventrículus sinister; 9 — myocárdium (ventrículus sinister); 10 — séptum interventriculáris (pars musculáris); 11 — ápex córdis; 12 — ventrículus déxtrum; 13 — myocárdium (ventrículus déxtrum); 14 — pars membranácea sépti interventriculáris; 15 — cúspis antérior, cúspis postérior; cúspis septális (válva atrioventriculáris déxtra); 16 — óstium atrioventriculáre déxtrum; 17 — óstuim sinus coronárius córdis; 18 — átrium déxtrum; 19 — mm. pectináti; 20 — óstium v. cávae inferióris; 21 — fóssa ovális.

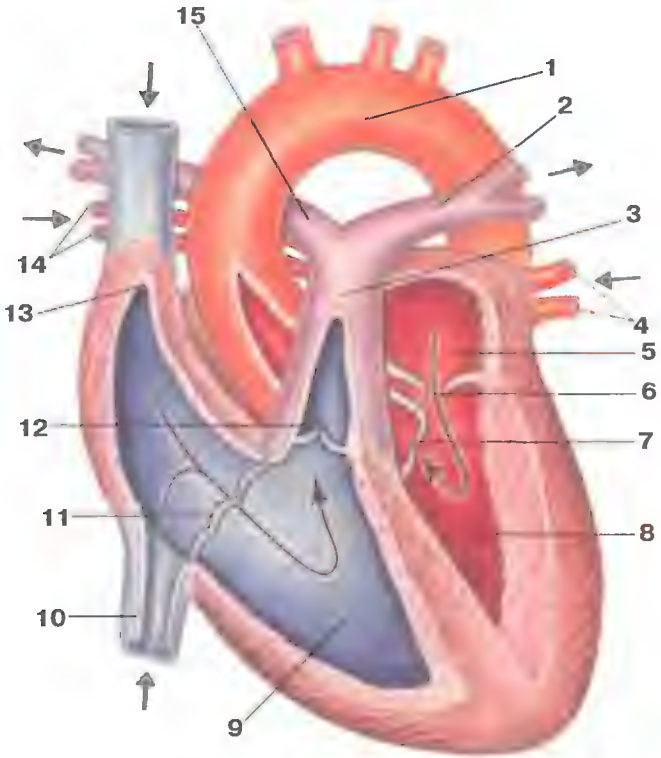

109 **Направление тока крови в сердце. Схема. Вид спереди. Стрелками показано направление тока крови**

1 — аорта; 2 — левая легочная артерия; 3 — легочный ствол; 4 — левые легочные вены; 5 — левое предсердие; 6 — митральный клапан левого предсердно-желудочкового отверстия; 7 — клапан аорты; 8 — левый желудочек; 9 — правый желудочек; 10 — нижняя полая вена; 11 — трехстворчатый клапан правого предсердно-желудочкового отверстия; 12 — клапан легочного ствола; 13 — верхняя полая вена; 14 — правые легочные вены; 15 — правая легочная артерия.

1 — aórta; 2 — a. pulmonális sinistra; 3 — trúncus pulmonális; 4 — vv. pulmonáles sinistrae; 5 — átrium sinistrum; 6 — válva mitrális (óstium atrioventriculáre sinistrum); 7 — válva aórtae; 8 — ventriculus sinister; 9 — ventriculus déxter; 10 — v. cáva inférior; 11 — válva tricuspidális (óstium atrioventriculáre déxtrum); 12 — válva trúnci pulmonális; 13 — v. cáva supérior; 14 — vv. pulmonáles déxtrae; 15 — a. pulmonális déxtra.

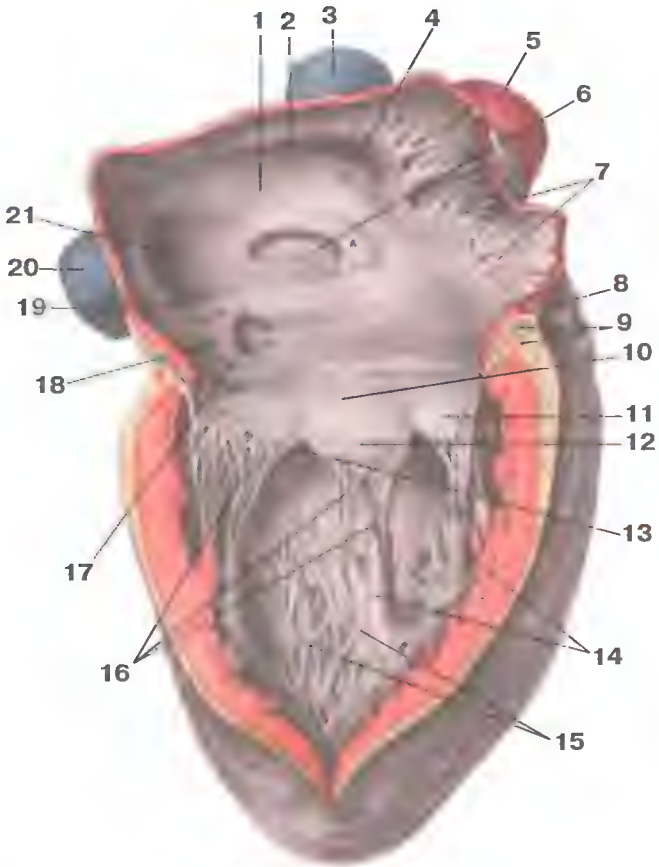

110 **Внутренняя поверхность правого предсердия и правого желудочка. Вид справа. Правая стенка предсердия и желудочка разрезана и развернута в стороны**

1 — правое предсердие; 2 — межвенозный бугорок; 3 — верхняя полая вена; 4 — отверстие верхней полой вены; 5 — аорта; 6 — овальная ямка; 7 — гребенчатые мышцы; 8 — венечная борозда; 9 — сосуды сердца; 10 — правое предсердно-желудочковое отверстие; 11 — передняя створка правого предсердно-желудочкового клапана; 12 — перегородочная створка; 13 — задняя створка; 14 — сосочковые мышцы; 15 — мясистые трабекулы; 16 — сухожильные хорды; 17 — отверстие венечного синуса; 18 — заслонка венечного синуса; 19 — заслонка нижней полой вены; 20 — нижняя полая вена; 21 — отверстие нижней полой вены.

1 — átrium déxtrum; 2 — tubérculum intervenósum; 3 — v. cáva supérior; 4 — óstium v. cávae superióris; 5 — aórta; 6 — fóssa ovális; 7 — mm. pectináti; 8 — súlcus coronárius; 9 — vása córdis; 10 — óstium atrioventriculáre déxtrum; 11 — cúspis antérior (válva atrioventriculáris déxtra); 12 — cúspis septális; 13 — cúspis postérior; 14 — mm. papilláres; 15 — trabéculae carnéae; 16 — chórdae tendinéae; 17 — óstium sinus coronárius; 18 — válvula sinus coronárii; 19 — válvula v. cávae inferióris; 20 — v. cáva inférior; 21 — óstium v. cávae inferióris.

111 **Правый желудочек сердца. Вид спереди. Передняя стенка правого и левого желудочков частично удалена. Виден клапан легочного ствола**

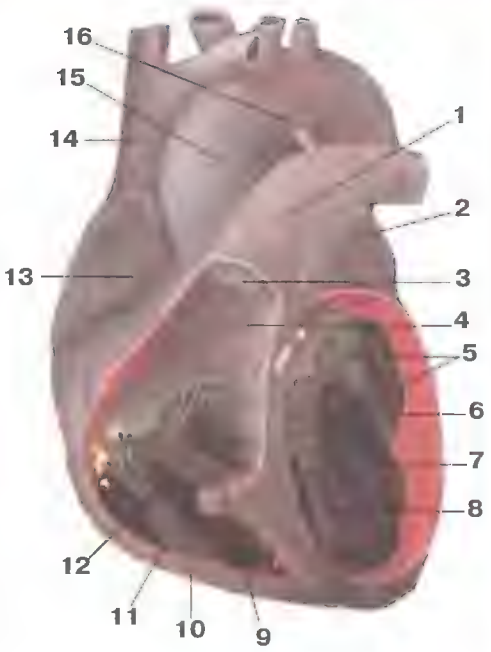

1 — легочный ствол; 2 — левое ушко; 3 — клапан легочного ствола; 4 — артериальный конус; 5 — сухожильные хорды; 6 — передняя сосочковая мышца; 7 — левый желудочек; 8 — задняя сосочковая мышца (левого желудочка); 9 — задняя сосочковая мышца (правого желудочка); 10 — перегородочные сосочковые мышцы; 11 — передняя сосочковая мышца; 12 — правый желудочек; 13 — правое ушко; 14 — верхняя полая вена; 15 — восходящая часть аорты; 16 — артериальная связка.

1 — trúncus pulmonális; 2 — auricula sinistra; 3 — válva trúnci pulmonális; 4 — cónus arteriósus; 5 — chórdae tendinéae; 6 — m. papilláris antérior; 7 — ventriculus sinister; 8 — m. papilláris postérior (ventriculus sinister); 9 — m. papilláris postérior (ventriculus déxter); 10 — mm. papilláres septáles; 11 — m. papilláris antérior; 12 — ventriculus déxter; 13 — auricula déxtra; 14 — v. cáva supérior; 15 — pars ascéndens aórtae; 16 — lig. arteriósum.

В верхней части артериального конуса, где он переходит в легочный ствол, располагается *клапан легочного ствола* (válva trúnci pulmonális). Этот клапан имеет *правую, левую* и *переднюю полулунные створки* (válvulae semilunáres déxtra, sinistra, antérior) (рис. 113, см. также рис. 110 и 112). Между стенкой легочного ствола и каждой из заслонок находится небольшое углубление — *луночка полулунной заслонки* (lúnula válvulae semilunárae). Нижняя выпуклая поверхность каждой из заслонок обращена в полость правого желудочка; верхняя, вогнутая поверхность и свободный край — в просвет легочного ствола. Середина свободного края каждой заслонки утолщена, образует *узелок полулунной заслонки* (nódulus válvulae semilunáris), который способствует более плотному смыканию заслонок при закрытии клапана легочного ствола.

Левое предсердие (átrium sinístrum) имеет неправильную кубовидную форму, оно отделено от правого предсердия межпредсердной перегородкой.

На передне-латеральной стенке предсердия есть конусообразное выпячивание — *левое ушко* (auricula sinistra). Со стороны полости предсердия его стенки гладкие, гребенчатые мышцы имеются лишь в ушке предсердия (см. рис. 114). На медиальной стенке предсердия (межпредсердной перегородке) также находится *овальная ямка* (fóssa ovális). Сверху и сзади в левое предсердие открываются четыре *отверстия легочных вен* (óstia venárum pulmonálium), по два от каждого легкого. Левое предсердие сообщается с левым желудочком при помощи *левого предсердно-желудочкового отверстия* (óstium atrioventriculáre sinístrum).

Левый желудочек (ventriculus sinister) имеет конусовидную форму, его основание обращено кверху (см. рис. 114). Наиболее широкий, верхний отдел желудочка

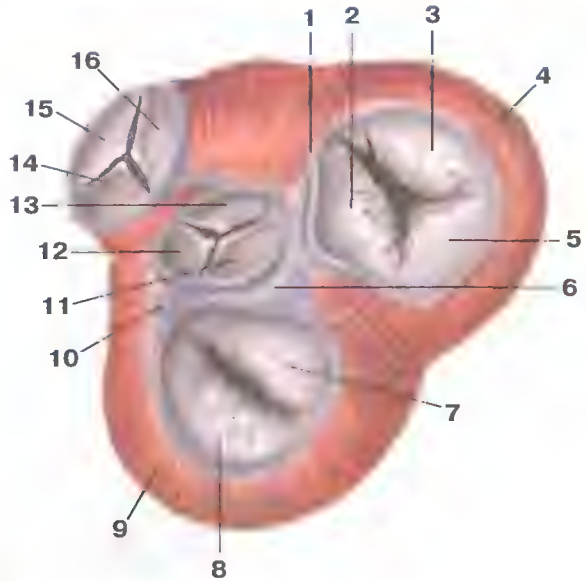

112 **Предсердно-желудочковые клапаны (правый и левый), клапаны легочного ствола и аорты. Вид сверху. Предсердия удалены**

1 — правое фиброзное кольцо; 2 — перегородочная створка; 3 — передняя створка; 4 — правый желудочек; 5 — задняя створка; 6 — правый фиброзный треугольник; 7 — передняя створка левого предсердно-желудочкового клапана; 8 — задняя створка; 9 — левый желудочек; 10 — левый фиброзный треугольник; 11 — правая полулунная заслонка клапана легочного ствола; 12 — левая полулунная заслонка клапана легочного ствола; 13 — передняя полулунная заслонка клапана легочного ствола; 14 — левая полулунная заслонка клапана аорты; 15 — задняя полулунная заслонка клапана аорты; 16 — правая полулунная заслонка клапана аорты.

1 — ánulus fibrósus déxter; 2 — cúspis septális; 3 — cúspis antérior; 4 — ventrículus déxter; 5 — cúspis postérior; 6 — trigónum fibrósum déxtrum; 7 — cúspis antérior (válva atrioventriculáris sinístra); 8 — cúspis postérior; 9 — ventrículus sinister; 10 — trigónum fibrósum sinístrum; 11 — válvula semilunáris déxtra (válva trúnci pulmonális); 12 — válvula semilunáris sinístra (válva trúnci pulmonális); 13 — válvula semilunáris antérior (válva trúnci pulmonális); 14 — válvula semilunáris sinístra (válva aórtae); 15 — válvula semilunáris postérior (válva aórtae); 16 — válvula semilunáris dextra (válva aórtae).

имеет два отверстия. Сзади и слева расположено левое предсердно-желудочковое отверстие, правее его — *отверстие аорты* (óstium aórtae). Левое предсердно-желудочковое отверстие имеет переднюю и заднюю створки, принадлежащие *левому предсердно-желудочковому (митральному) клапану* (válva atrioventriculáris sinístra) (см. рис. 104). *Передняя створка* (cúspis antérior) клапана начинается на медиальной полуокружности отверстия, рядом с межжелудочковой перегородкой. *Задняя створка* (cúspis postérior) начинается на латеральной полуокружности отверстия. Створки клапана при помощи сухожильных нитей соединены с передней и задней сосочковыми мышцами (m. papillaris anterior et m. papillaris posterior) и мясистыми трабекулами, расположенными на внутренней поверхности левого желудочка (см. рис. 108, 111, 114). Внутренняя поверхность желудочка у входа в аорту гладкая. У начала аорты имеется *клапан аорты* (válva aórtae), состоящий из *правой, левой* и *задней полулунных заслонок* (válvulae semilunáres déxtra, sinístra et postérior). Между каждой заслонкой и стенкой аорты

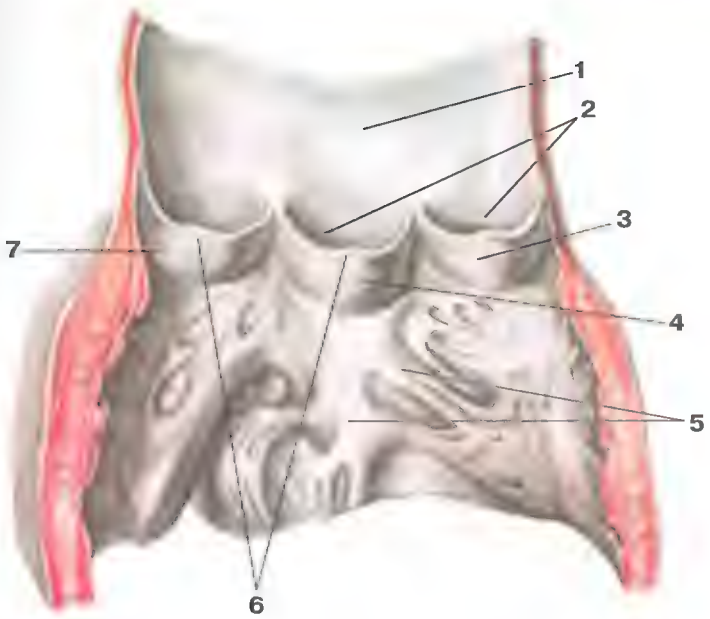

113 **Полулунные заслонки клапана легочного ствола. Стенки легочного ствола и правого желудочка разрезаны и развернуты в стороны**

1 — легочный ствол; 2 — луночки полулунных заслонок; 3 — передняя полулунная заслонка; 4 — левая полулунная заслонка; 5 — мясистые трабекулы правого желудочка; 6 — узелки полулунных заслонок; 7 — правая полулунная заслонка.

1 — trúncus pulmonális; 2 — lúnulae valvulárum semilunárium; 3 — válvula semilunáris antérior; 4 — válvula semilunáris sinístra; 5 — trabéculae carnéae (ventrículus déxter); 6 — nóduli valvulárum semilunárium; 7 — válvula semilunáris déxtra.

имеется углубление — *луночка заслонки* (lúnula válvulae semilunárae) (см. рис. 115). Каждая заслонка на своем свободном крае имеет *узелок заслонки* (nódulus valvulae semilunarae).

У стенок предсердия желудочков различают три слоя: эндокард (внутренний слой), миокард (средний, мышечный слой), эпикард (наружный, серозный покров сердца) (см. рис. 116). **Эндокард** (endocárdium), образованный эндотелиоцитами и субэндотелиальным слоем, выстилает изнутри полости сердца, повторяя их сложный рельеф, покрывает также сосочковые мышцы и сухожильные хорды. Предсердно-желудочковые клапаны, клапаны аорты и легочного ствола, заслонки нижней полой вены и венечного синуса образованы складками (дупликатурами) эндокарда, внутри которых имеются соединительнотканные волокна.

Миокард (myocárdium) образован сердечной, исчерченной мышечной тканью — кардиомиоцитами, которые формируют мышечные пучки.

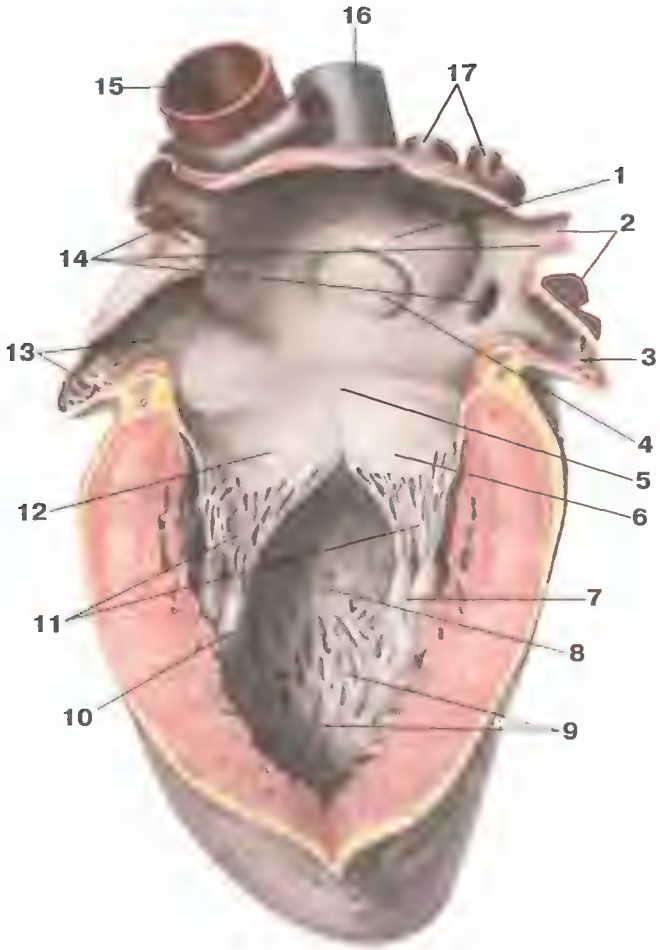

114 **Внутренняя поверхность левого предсердия и левого желудочка. Вид слева. Левая стенка предсердия и желудочка разрезана и развернута в стороны**

1 — левое предсердие; 2 — левые легочные вены; 3 — левое ушко; 4 — овальная ямка; 5 — левое предсердно-желудочковое отверстие; 6 — задняя створка левого предсердно-желудочкового клапана; 7 — задняя сосочковая мышца; 8 — левый желудочек; 9 — мясистые трабекулы; 10 — передняя сосочковая мышца; 11 — сухожильные хорды; 12 — передняя створка левого предсердно-желудочкового клапана; 13 — гребенчатые мышцы; 14 — отверстия легочных вен; 15 — аорта; 16 — верхняя полая вена; 17 — правые легочные вены.

1 — átrium sinístrum; 2 — vv. pulmonáles sinístrae; 3 — auricula sinístra; 4 — fóssa ovális; 5 — óstium atrioventriculáre sinístrum; 6 — cúspis postérior (válva atrioventriculáris sinístra); 7 — m. papilláris postérior; 8 — ventrículus sinister; 9 — trabéculae cárneae; 10 — m. papilláris antérior; 11 — chórdae tendinéae; 12 — cúspis antérior (válva atrioventriculáris sinístra); 13 — mm. pectináti; 14 — óstia venórum pulmonárium; 15 — aórta; 16 — v. cáva supérior; 17 — vv. pulmonáles déxtrae.

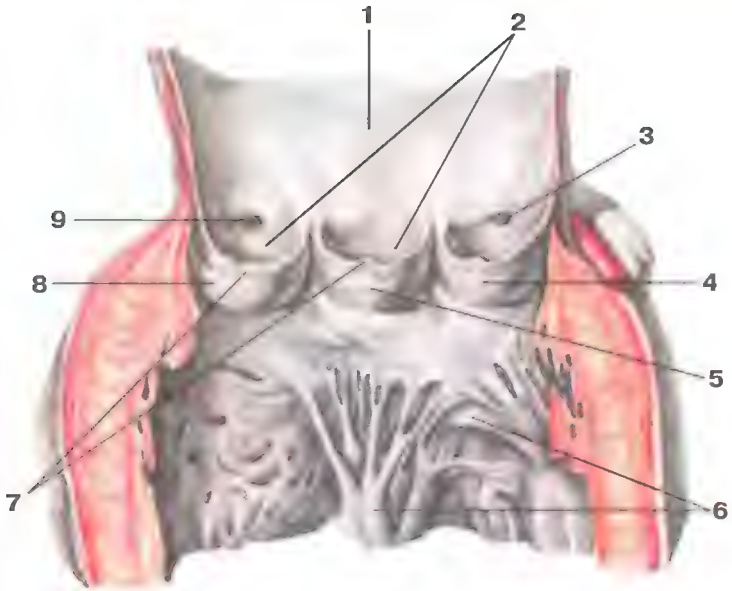

115 **Полулунные заслонки клапана аорты. Стенка аорты разрезана и развернута в стороны**

1 — аорта; 2 — луночки полулунных заслонок; 3 — отверстие левой венечной артерии; 4 — левая полулунная заслонка; 5 — задняя полулунная заслонка; 6 — мясистые трабекулы левого желудочка; 7 — узелки полулунных заслонок; 8 — правая полулунная заслонка; 9 — отверстие правой венечной артерии.

1 — aórta; 2 — lúnulae valvulárum semilunárium; 3 — óstium artériae coronárii sinistri; 4 — válvula semilunáris sinistra; 5 — válvula semilunáris postérior; 6 — trabéculae carnéae (ventriculus sinister); 7 — nóduli valvulárum semilunárium; 8 — válvula semilunáris déxtra; 9 — óstium artériae coronárii déxtri.

Мышечные пучки предсердий и желудочков берут начало от *правого* и *левого фиброзных колец* (ánuli fibrósi déxter et sinister), *правого и левого фиброзных треугольников* (trigónum fibrósum déxtrum et trigónum fibrósum sinistrum), расположенных на границе между миокардом предсердий и миокардом желудочков (рис. 117, см. также рис. 112). Правое и левое фиброзные кольца окружают правое и левое предсердно-желудочковые отверстия. Правый и левый фиброзные треугольники прилежат справа и слева к задней полуокружности аорты. При этом правый фиброзный треугольник соединяет правое и левое фиброзные кольца между собой и с перепончатой частью межжелудочковой перегородки. В стенках предсердий миокард имеет поверхностный и глубокие слои. Мышечные пучки поверхностного слоя ориентированы поперечно, они общие для обоих предсердий. Глубокий слой у каждого

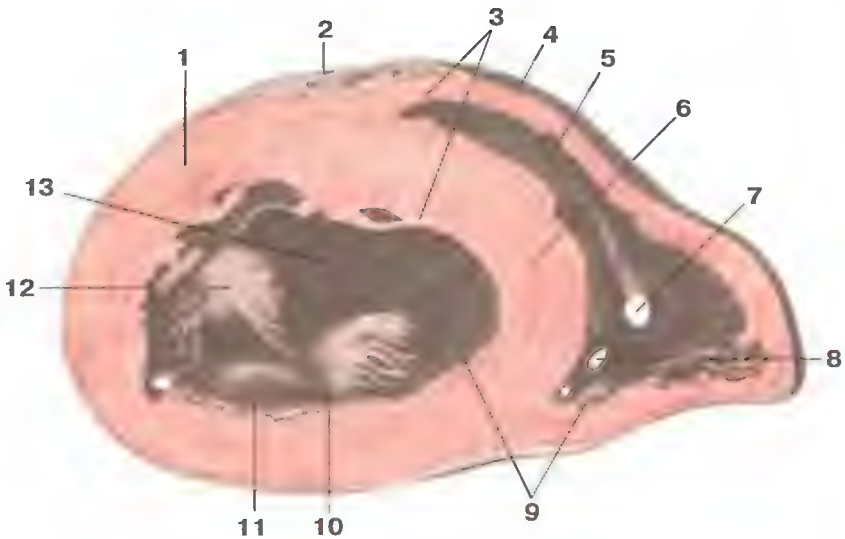

116 **Строение стенок сердца. Вид сверху. Поперечный разрез на уровне желудочков**

1 — миокард левого желудочка; 2 — эпикард; 3 — эндокард; 4 — миокард правого желудочка; 5 — правый желудочек; 6 — межжелудочковая перегородка; 7 — передняя сосочковая мышца правого желудочка; 8 — задняя сосочковая мышца правого желудочка; 9 — мясистые трабекулы; 10 — задняя сосочковая мышца левого желудочка; 11 — сухожильные хорды; 12 — передняя сосочковая мышца левого желудочка; 13 — левый желудочек.

1 — myocárdium (ventrículus sinister); 2 — epicárdium; 3 — endocárdium; 4 — myocárdium (ventrículus déxter); 5 —ventrículus déxter; 6 — séptum interventriculáre; 7 — m. papillaris antérior (ventrículus déxter); 8 —m. papilláris postérior (ventrículus déxter); 9 — trabéculae carnéae; 10 — m. papilláris postérior (ventrículus sinister); 11 — chordae tendineae; 12 — m. papilláris (ventrículus sinister); 13 — ventrículus sinister.

предсердия свой. Продольные пучки глубокого слоя начинаются от фиброзных колец, уходят вверх, где образуют также выпячивания в полость предсердий, получившие название *гребенчатых мышц* (mm. pectináti). Круговые пучки этого слоя охватывают устья вен, впадающих в предсердия.

Миокард желудочков состоит из наружного, среднего и внутреннего слоев, начинающихся от нижней поверхности фиброзных колец. Пучки наружного слоя идут вниз, образуют на верхушке сердца так называемый *завиток сердца* (vortex cordis) и переходят во внутренний слой миокарда (рис. 118). Пучки внутреннего слоя поднимаются вверх до фиброзных колец, они также образуют сосочковые мышцы и мясистые трабекулы. Наружные и внутренние слои являются общими для обоих желудоч-

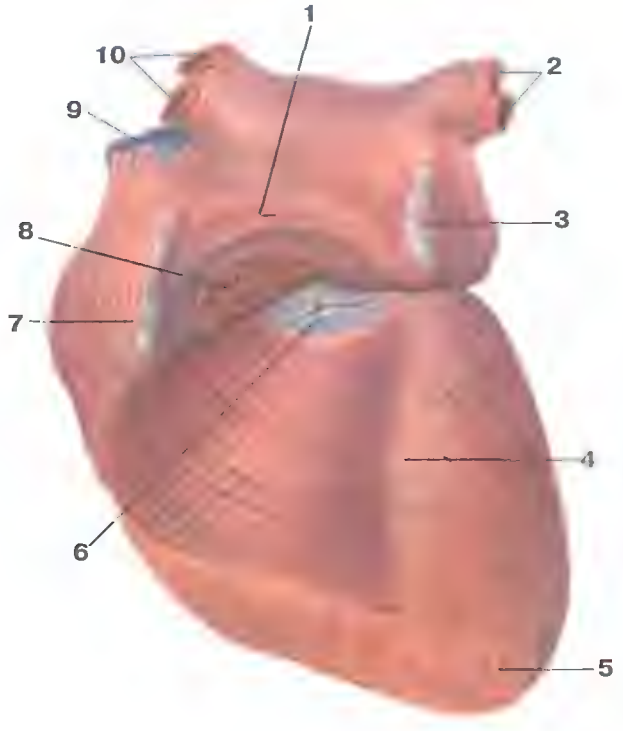

117 **Миокард предсердий и желудочков. Вид спереди. Эпикард удален**

1 — миокард предсердий; 2 — левые легочные вены; 3 — левое ушко; 4 — миокард желудочков (поверхностный продольный слой); 5 — завиток сердца; 6 — клапан легочного ствола; 7 — правое ушко; 8 — клапан аорты; 9 — верхняя полая вена; 10 — правые легочные вены.

1 — myocárdium átriae; 2 — vv. pulmonáles sinistrae; 3 — auricula sinistra; 4 — myocárdium ventriculae (strátum longitudinále superficiális); 5 — vórtex córdis; 6 — válva trúnci pulmonális; 7 — auricula déxtra; 8 — válva aórtae; 9 — v. cáva supérior; 10 — vv. pulmonáles déxtrae.

ков. Средний слой миокарда у каждого желудочка свой, он образован круговыми (циркулярными) волокнами. Межжелудочковая перегородка в ее большей мышечной части образована миокардом, покрытым эндокардом. Возле фиброзных колец (у границы с предсердиями) межжелудочковая перегородка образует ее перепончатую часть, состоящую из плотной фиброзной ткани.

Эпикард (epicárdium), покрывающий снаружи миокард и предсердий, и желудочков, является серозной оболочкой — висцеральным листком серозного перикарда. Эпикард окружает также начальные отделы легочного ствола и аорты, конечные отделы легочных вен, верхних и нижних полых вен, а затем переходит в париетальную пластинку серозного перикарда.

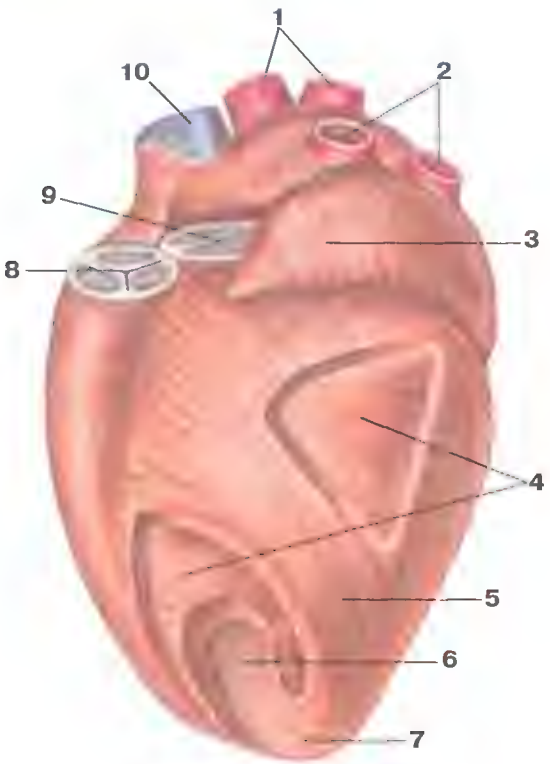

118 **Слои миокарда сердца. Вид слева. Удалены эпикард и участки поверхностного и среднего мышечных слоев**

1 — правые легочные вены; 2 — левые легочные вены; 3 — левое ушко; 4 — круговой слой; 5 — поверхностный продольный слой; 6 — глубокий продольный слой; 7 — завиток сердца; 8 — клапан легочного ствола; 9 — клапан аорты; 10 — верхняя полая вена.

1 — vv. pulmonáles déxtrae; 2 — vv. pulmonáles sinistrae; 3 — auricula sinistra; 4 — strátum circuláre; 5 — strátum longitudinále superficiális; 6 — strátum longitudinále profúndus; 7 — vórtex córdis; 8 — válva trúnci pulmonális; 9 — válva aórtae; 10 — v. cáva supérior.

В стенках предсердий и желудочков располагается так называемая **проводящая система сердца** (systéma condúcens córdis), передающая нервные импульсы от сердечных нервов в миокард. Проводящая система состоит из синусно-предсердного узла, предсердно-желудочкового узла, его ножек и разветвлений проводящих волокон (рис. 119). *Синусно-предсердный узел* (nódus sinuatriális), или узел Киса-Флека, располагается под эпикардом правого предсердия, между местом впадения верхней полой вены и ушком правого предсердия. От этого узла проводящие волокна идут к кардиомиоцитам предсердий и *предсердно-желудочковому узлу* (nódus atrioventriculáris), или узлу Ашоффа-Тавары. Этот узел лежит в толще

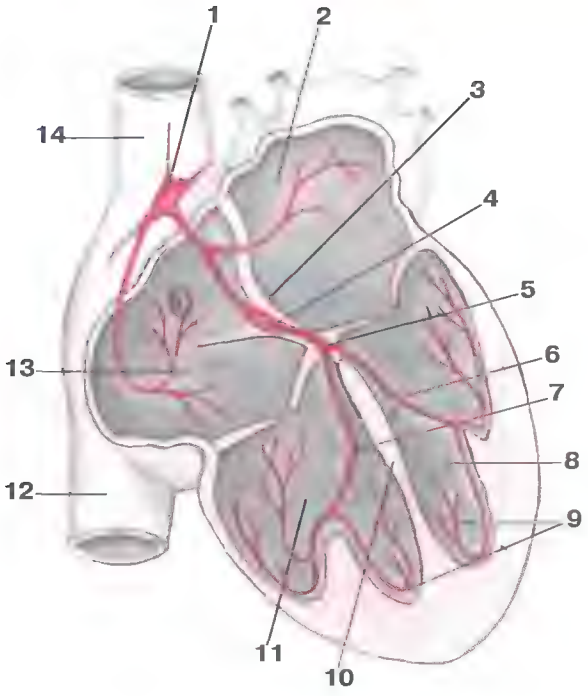

119 **Проводящая система сердца. Схема**

1 — синусно-предсердный узел; 2 — левое предсердие; 3 — межпредсердная перегородка; 4 — предсердно-желудочковый узел; 5 — предсердно-желудочковый пучок; 6 — левая ножка предсердно-желудочкового пучка; 7 — правая ножка предсердно-желудочкового пучка; 8 — левый желудочек; 9 — проводящие мышечные волокна; 10 — межжелудочковая перегородка; 11 — правый желудочек; 12 — нижняя полая вена; 13 — правое предсердие; 14 — верхняя полая вена.

1 — nódus sinuatriális; 2 — átrium sinístrum; 3 — séptum interatriále; 4 — nódus atrioventriculáris; 5 — fasciculus atrioventriculáris; 6 — crús sinístrum fásc. atrioventriculáris; 7 — crús déxtrum fásc. atrioventriculáris; 8 — ventrículus sinister; 9 — myofibrae cónducentes cardiáca; 10 — séptum interventriculáre; 11 — ventrículus déxter; 12 — v. cáva inférior; 13 — átrium déxtrum; 14 — v. cáva supérior.

нижнего отдела межпредсердной перегородки, вблизи перегородочной створки правого предсердно-желудочкового клапана. От предсердно-желудочкового узла отходит *предсердно-желудочковый пучок* (fasciculus atrioventriculáris), или пучок Гиса, который через правый фиброзный треугольник спускается в межжелудочковую перегородку. В верхней части межжелудочковой перегородки пучок Гиса разделяется на *правую* и *левую ножки* (crús déxtrum et crús sinístrum), которые в толще миокарда желудочков разветвляются на *подэндокардиальные ветви* (rámi subendocardiáles), или волокна Пуркинье, заканчивающиеся непосредственно на кардиомиоцитах желудочков.

КРОВЕНОСНЫЕ СОСУДЫ СЕРДЦА

Артерии сердца отходят от самого начала аорты, на уровне ее клапана (см. рис. 115). Различают правую и левую венечные артерии (рис. 120 и 121). **Правая венечная артерия** (a. coronária déxtra) идет вправо под ушко правого предсердия, проходит в венечной борозде. Затем огибает правую поверхность сердца, идет по его задней поверхности

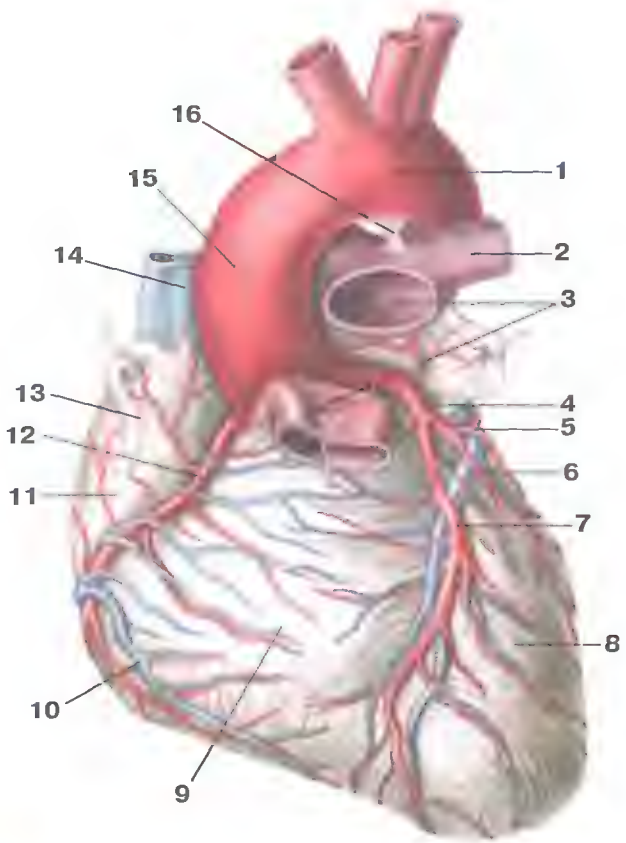

120 **Артерии и вены сердца. Вид спереди**

1 — дуга аорты; 2 — левая легочная артерия; 3 — легочный ствол; 4 — левая венечная артерия; 5 — огибающая ветвь; 6 — большая вена сердца; 7 — передняя межжелудочковая ветвь; 8 — левый желудочек; 9 — правый желудочек; 10 — передняя вена сердца; 11 — правое предсердие; 12 — правая венечная артерия; 13 — правое ушко; 14 — верхняя полая вена; 15 — восходящая часть аорты; 16 — артериальная связка.

1 — árcus aórtae; 2 — a. pulmonális sinístra; 3 — trúncus pulmonális; 4 — a. coronária sinístra; 5 — r. circumfléxus; 6 — v. córdis mágna; 7 — r. interventriculáris antérior; 8 — ventrículus sinister; 9 — ventrículus déxter; 10 — v. córdis antérior; 11 — átrium déxtrum; 12 — a. coronária déxtra; 13 — auricula déxtra; 14 — v. cáva supérior; 15 — pars ascéndens aórtae; 16 — lig. arteriósum.

влево. Наиболее крупной ветвью является *задняя межжелудочковая ветвь* (r. interventriculáris postérior), идущая по одноименной борозде к верхушке сердца.

Левая венечная артерия (artéria coronária sinistra), начинаясь от луковицы аорты, сразу делится на переднюю межжелудочковую и огибающую ветви. *Передняя желудочковая ветвь* (r. interventriculáris antérior) идет по одноименной борозде сердца в направлении его верхушки. *Огибающая ветвь* (r. circumfléxus), являясь продолже-

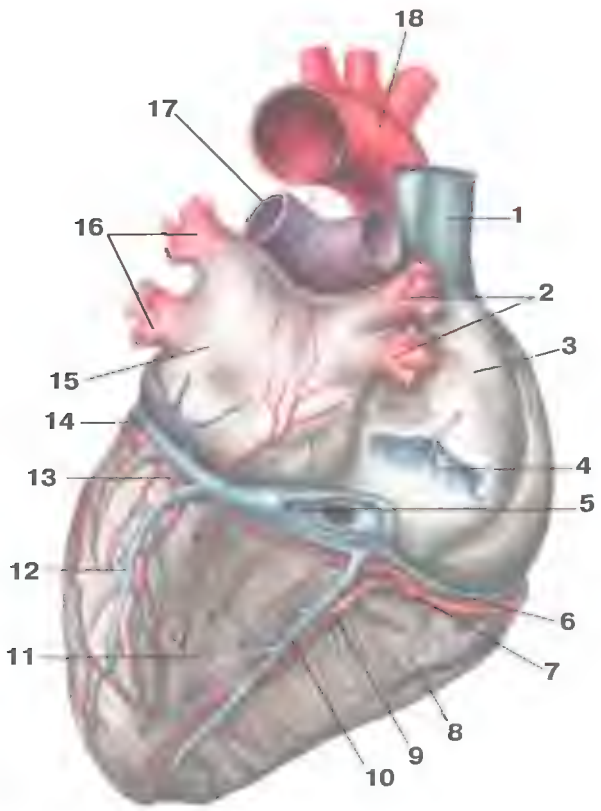

121 **Артерии и вены сердца. Вид сзади**

1 — верхняя полая вена; 2 — правые легочные вены; 3 — правое предсердие; 4 — нижняя полая вена; 5 — венечный синус; 6 — малая вена сердца; 7 — правая венечная артерия; 8 — правый желудочек; 9 — задняя межжелудочковая ветвь; 10 — средняя вена сердца; 11 — левый желудочек; 12 — задняя вена левого желудочка; 13 — огибающая ветвь; 14 — большая вена сердца; 15 — левое предсердие; 16 — левые легочные вены; 17 — легочный ствол; 18 — дуга аорты.

1 — v. cáva supérior; 2 — vv. pulmonáles déxtrae; 3 — átrium déxtrum; 4 — v. cáva inférior; 5 — sinus coronárius; 6 — v. córdis párva; 7 — a. coronária déxtra; 8 — ventrículus déxter; 9 — r. interventriculáris postérior; 10 — v. córdis média; 11 — ventrículus sinister; 12 — v. postérior ventriculi sinistri; 13 — r. circumfléxus; 14 — v. córdis mágna; 15 — átrium sinístrum; 16 — vv. pulmonáles sinístrae; 17 — trúncus pulmonális; 18 — árcus aórtae.

нием основного ствола левой венечной артерии, проходит по венечной борозде сердца на заднюю его поверхность, где анастомозирует с правой венечной артерией.

Вены сердца собираются в общий венозный сосуд — *венечный синус* (sinus coronárius), который находится в венечной борозде на задней поверхности сердца и открывается в правое предсердие (см. рис. 121). В венечный синус впадают большая, средняя и малые вены сердца, задняя вена левого желудочка, косая вена левого предсердия. *Большая вена сердца* (v. cardiáca mágna) начинается кпереди от верхушки сердца, идет вверх по передней межжелудочковой борозде (см. рис. 120). На уровне венечной борозды эта вена поворачивает влево, ложится в венечную борозду на задней стороне сердца и впадает в венечный синус.

Средняя вена сердца (v. cardiáca média) формируется в области задней поверхности верхушки сердца, поднимается вверх по задней межжелудочковой борозде и впадает в венечный синус.

Малая вена сердца (v. cardiáca párva) начинается на правой стороне правого желудочка, идет вверх, ложится в венечную борозду и впадает в венечный синус. *Задняя вена левого желудочка* (v. postérior ventriculi sinistri) образуется из нескольких мелких вен на задней стороне левого желудочка возле верхушки сердца. Она впадает в венечный синус или в конечную часть большой вены сердца. *Косая вена левого предсердия* (v. obliqua átrii sinistra) идет сверху вниз по задней стороне левого предсердия, впадает в венечный синус.

Помимо вен, впадающих в венечный синус, имеются *наименьшие вены сердца* (vv. cardiácae minimae), или тебезиевы вены, в количестве 20–30, которые идут в толще стенок сердца, открываются в правое предсердие и другие камеры сердца. *Лимфатические сосуды* от стенок сердца направляются к нижним трахеобронхиальным, к передним средостенным лимфатическим узлам.

Иннервация сердца. Сердце получает симпатическую и парасимпатическую иннервацию. Симпатические волокна идут в составе сердечных нервов от правого и левого симпатических стволов. Они несут импульсы, ускоряющие ритм сердечных сокращений, а также обеспечивают расширение просвета венечных артерий. Парасимпатические волокна поступают по сердечным ветвям блуждающих нервов. Они проводят импульсы, замедляющие сердечный ритм и суживающие просвет венечных артерий.

Перикард

Перикард (pericárdium), или околосердечная сумка, имеет форму замкнутого мешка, окружающего сердце, а также начальные отделы аорты, легочного ствола и конечные части полых вен (рис. 122).

Перикард сращен внизу с сухожильным центром диафрагмы, по бокам — со средостенной плеврой, впереди — с грудиной и реберными хрящами. Сзади перикард прилежит к пищеводу, грудной части аорты, к непарной и полунепарной венам.

У перикарда различают фиброзный (наружный) и серозный (внутренний) слои. *Фиброзный перикард* (pericárdium fibrósum) у основания сердца сращен с адвентицией крупных сосудов (аорты, легочного ствола, полых и легочных вен). *Серозный перикард* (pericárdium serósum) представлен двумя пластинками — париетальной и висцеральной. *Париетальная пластинка* (lámina parietális) выстилает изнутри фиброзный перикард. *Висцеральная пластинка* (lámina viscerális) является наружной оболочкой сердца и называется эпикардом. Париетальная и висцеральная плас-

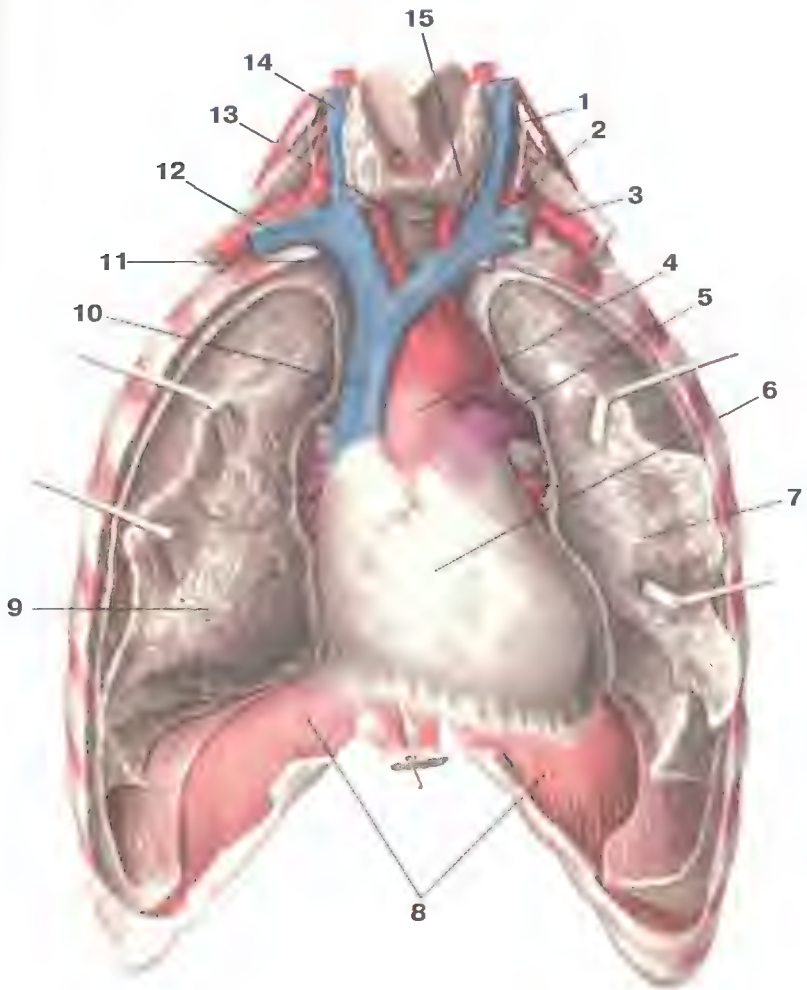

122 **Перикард. Вид спереди. Передняя грудная стенка удалена. Правое и левое легкие отвернуты в стороны**

1 — левая внутренняя яремная вена; 2 — левая плечеголовная вена; 3 — левая подключичная вена; 4 — восходящая часть аорты; 5 — легочный ствол; 6 — перикард; 7 — левое легкое; 8 — диафрагма; 9 — правое легкое; 10 — верхняя полая вена; 11 — правая плечеголовная вена; 12 — правая подключичная вена; 13 — трахея; 14 — правая внутренняя яремная вена; 15 — щитовидная железа.

1 — v. juguláris intérna sinistra; 2 — v. brachiocephálica sinistra; 3 — v. subclávia sinistra; 4 — pars ascéndens aórtae; 5 — trúncus pulmonális; 6 — pericárdium; 7 — púlmo sinister; 8 — diaphrágma; 9 — púlmo déxter; 10 — v. cáva supérior; 11 — v. brachiocephálica déxtra; 12 — v. subclávia déxtra; 13 — trachéa; 14 — v. juguláris intérna déxtra; 15 — glándula thyroidea.

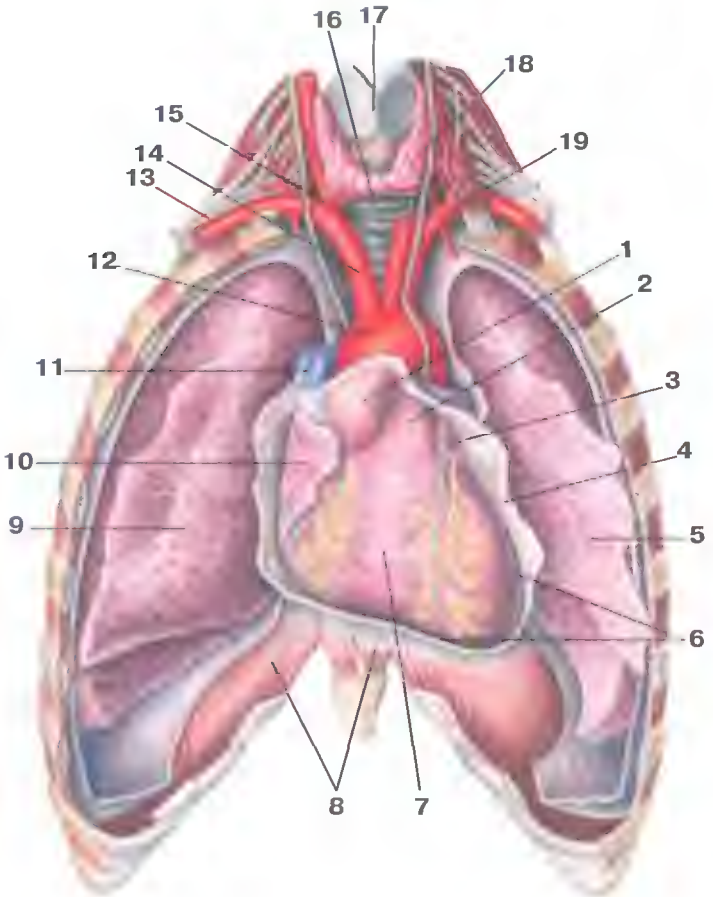

123 **Перикард и перикардиальная полость. Вид спереди. Передняя грудная стенка и передняя часть перикарда удалены. Правое и левое легкие отвернуты в стороны**

1 — восходящая часть аорты; 2 — легочный ствол; 3 — левое ушко; 4 — перикард; 5 — левое легкое; 6 — перикардиальная полость; 7 — сердце; 8 — диафрагма; 9 — правое легкое; 10 — правое ушко; 11 — верхняя полая вена; 12 — дуга аорты; 13 — правая подключичная артерия; 14 — плечеголовной ствол; 15 — левая общая сонная артерия; 16 — трахея; 17 — гортань; 18 — щитовидная железа; 19 — левая подключичная артерия.

1 — pars ascéndens aórtae; 2 — trúncus pulmonális; 3 — auricula sinistra; 4 — pericárdium; 5 — púlmo sinister; 6 — cávitas pericardiális; 7 — cór; 8 — diaphrágma; 9 — púlmo déxter; 10 — auricula déxtra; 11 — v. cáva supérior; 12 — árcus aórtae; 13 — a. subclávia déxtra; 14 — trúncus brachiocephálicus; 15 — a. carótis commúnis sinistra; 16 — trachéa; 17 — lárynx; 18 — glándula thyroidea; 19 — a. subclávia sinistra.

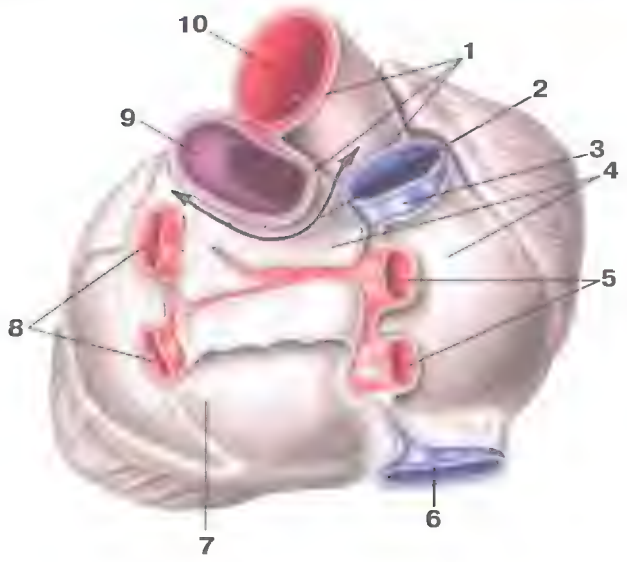

124 **Поперечная пазуха (синус) перикарда. Вид сверху. Аорта, легочный ствол, верхняя и нижняя полые вены, а также легочные вены отрезаны. Стрелка находится в поперечной пазухе перикарда**

1 — листки перикарда возле аорты, легочного ствола и верхней полой вены; 2 — поперечная пазуха перикарда; 3 — верхняя полая вена; 4 — правое предсердие; 5 — правые легочные вены; 6 — нижняя полая вена; 7 — левое предсердие; 8 — левые легочные вены; 9 — легочный ствол; 10 — аорта.

1 — pericardium; 2 — sinus transvérsus pericárdii; 3 — v. cáva supérior; 4 — átrium dextrum; 5 — vv. pulmonáles déxtrae; 6 — v. cáva inférior; 7 — átrium sinístrum; 8 — vv. pulmonáles sinístrae; 9 — trúncus pulmonális; 10 — aórta.

тинки переходят друг в друга в области основания сердца, где фиброзный перикард срастается с адвентицией крупных сосудов (рис. 123). Между париетальной и висцеральной (эпикардом) пластинками серозного перикарда имеется узкая *перикардиальная полость* (cávitas pericardiális), в которой имеются два углубления — поперечная и косая пазухи (синусы) перикарда. *Поперечная пазуха перикарда* (sinus transvérsus pericárdii) находится между началом аорты и легочного ствола спереди, между передней поверхностью правого предсердия и верхней полой веной сзади (рис. 124). *Косой синус перикарда* (sinus obliquus pericárdii) находится между основанием левых легочных вен слева и вверху и нижней полой веной справа и внизу (рис. 125). Передняя стенка косой пазухи образована задней поверхностью левого предсердия, задняя — перикардом.

Серозный перикард образован плотной волокнистой соединительной тканью, выстлан мезотелием. Фиброзный перикард сформирован плотной волокнистой соединительной тканью.

Кровоснабжение перикарда осуществляется по перикардиальным ветвям грудной части аорты, перикардиально-диафрагмальных и верхних диафрагмальных артерий. *Вены* перикарда впадают в плечеголовные, непарную и полунепарную вены.

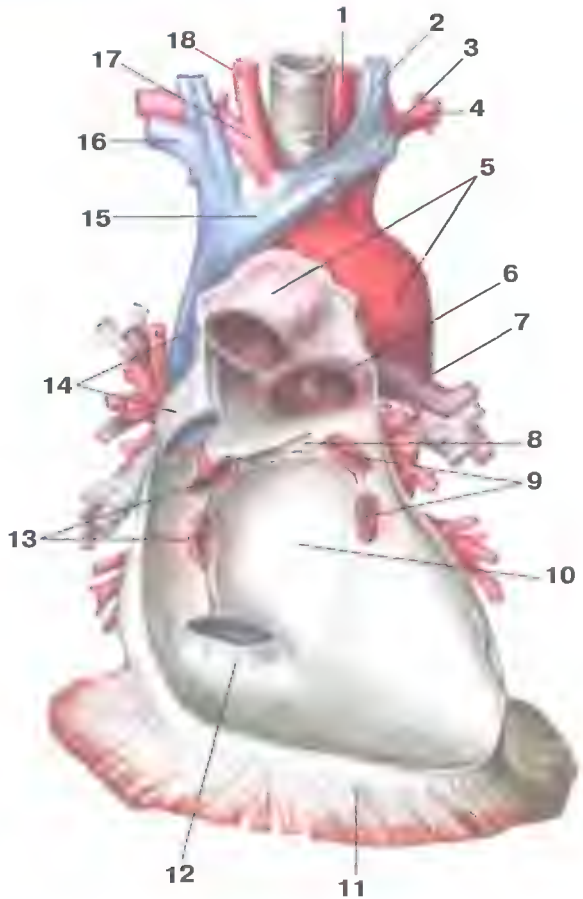

123 **Косая и поперечная пазухи перикарда. Вид спереди. Сердце и передняя часть перикарда удалены. Стрелка показывает место расположения поперечной пазухи перикарда**

1 — левая общая сонная артерия; 2 — левая внутренняя яремная вена; 3 — левая подключичная вена; 4 — левая подключичная артерия; 5 — аорта; 6 — легочный ствол; 7 — левая легочная артерия; 8 — поперечная пазуха перикарда; 9 — левые легочные вены; 10 — косая пазуха перикарда; 11 — диафрагма; 12 — нижняя полая вена; 13 — правые легочные вены; 14 — верхняя полая вена; 15 — левая плечеголовная вена; 16 — правая плечеголовная вена; 17 — плечеголовной ствол; 18 — правая общая сонная артерия.

1 — a. carótis communis sinistra; 2 — v. jugularis interna sinistra; 3 — v. subclávia sinistra; 4 — a. subclávia sinistra; 5 — aórta; 6 — trúncus pulmonális; 7 — v. pulmonális sinistra; 8 — sinus transvérsus pericárdii; 9 — vv. pulmonáles sinistrae; 10 — sinus obliquus pericárdii; 11 — diaphrágma; 12 — v. cáva inférior; 13 — vv. pulmonáles déxtrae; 14 — v. cáva supérior; 15 — v. brachiocephálica sinistra; 16 — v. brachiocephálica déxtra; 17 — trúncus brachiocephálicus; 18 — a. carótis communis déxtra.

Лимфатические сосуды перикарда впадают в латеральные перикардиальные, предперикардиальные, передние и задние средостенные лимфатические узлы. *Нервы* перикарда являются ветвями диафрагмальных и блуждающих нервов.

Кровеносные сосуды

Кровеносная система образует два круга кровообращения: большой и малый (рис. 126). **Малый круг кровообращения** начинается в правом желудочке сердца, из которого выходит легочный ствол. Заканчивается малый круг кровообращения четырьмя легочными венами (по две у каждого легкого), которые впадают в левое предсердие. **Большой круг кровообращения** начинается в левом желудочке сердца, из которого выходит аорта. Заканчивается большой круг кровообращения верхней и нижней полыми венами, которые впадают в правое предсердие.

СОСУДЫ МАЛОГО (ЛЕГОЧНОГО) КРУГА КРОВООБРАЩЕНИЯ

Малый (легочный) круг кровообращения обеспечивает газообмен между кровью легочных капилляров и воздухом легочных альвеол. В состав малого круга кровообращения входят легочный ствол, начинающийся в правом желудочке, правая и левая легочные артерии с их ветвями, микроциркуляторное русло легких, две правые и две левые легочные вены, впадающие в левое предсердие (рис. 126). По легочному стволу и его ветвям венозная кровь течет из сердца в легкие, а по легочным венам артериальная кровь направляется из легкого в сердце.

Легочный ствол и его ветви

Легочный ствол (trúncus pulmonális) длиною около 50 мм и диаметром 30 мм выходит из правого желудочка сердца, располагаясь кпереди от луковицы аорты. Сверху к легочному стволу прилежит левое ушко сердца. Легочный ствол по выходе из правого желудочка направляется вверх и кзади. На уровне V грудного позвонка легочный ствол делится на правую и левую легочные артерии, образуя *бифуркацию легочного ствола* (bifurcátio trúnci pulmonális). Между бифуркацией легочного ствола и дугой аорты расположена короткая *артериальная связка* (ligaméntum arteriósum), представляющая собой заросший *артериальный (боталлов) проток* (dúctus arteriósus) (см. рис. 111 и 120). Правая и левая легочные артерии направляются к правому или левому легким, в которых разветвляются до капилляров (рис. 127).

Правая легочная артерия (a. pulmonális déxtra) диаметром 21 мм отходящая вправо от бифуркации легочного ствола, направляется к воротам легкого позади восходящей части аорты и конечного отдела верхней полой вены. В воротах правого легкого, под правым главным бронхом, правая легочная артерия разделяется на три долевые ветви: верхнюю, среднюю и нижнюю, каждая из которых в свою очередь делится на сегментарные ветви. В верхней доле правого легкого от *верхнедолевой ветви* отходят *верхушечная ветвь* (rámus apicális), *задние нисходящая* и *восходящая ветви* (rámi posterióres descéndens et ascéndens), *передняя нисходящая* и *восходящая ветви* (rámi anterióres descéndens et ascéndens), которые следуют в верхушечный, задний и передний сегменты правого легкого. *Ветвь средней доли* в правом легком делится на две ветви — *латеральную* и *медиальную* (rámi laterális et r. mediális), которые идут к латеральному и медиальному сегментам средней доли. К ветвям нижней доли относят *верхнюю ветвь* нижней доли (rámus supérior lóbi inferióris), направляющуюся к верхушечному (верхнему) сегменту нижней доли правого легкого, а также *базальную часть* (pars basális). Базальная часть, в свою очередь, делится на медиальную, переднюю, латеральную и заднюю ветви (rámi basáles mediális, antérior, laterális et postérior), которые несут кровь в одноименные базальные сегменты нижней доли правого легкого.

Левая легочная артерия (a. pulmonális sinistra) короче и тоньше правой, отходит от бифуркации легочного ствола к воротам левого легкого, где она располагается над главным бронхом. Соответственно двум долям левого легкого эта артерия в воротах легкого делится на две долевые ветви, которые распадаются на сегментарные ветви каждая в пределах верхней или нижней доли. Верхнедолевая ветвь отдает к сегментам верхней доли *верхушечную ветвь* (rámus apicális), *переднюю восходящую* и *нисходящую ветви* (rámi anterióres ascéndens et descéndens), *заднюю ветвь* (rámus postérior) и *язычковую ветвь* (rámus linguláris). В нижней доле, к ее

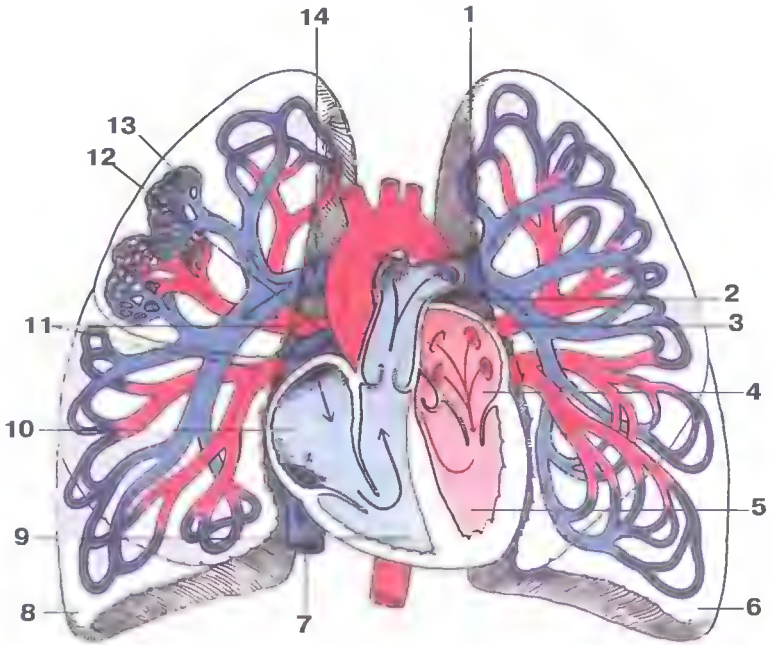

126 **Схема сосудов малого круга кровообращения**

1 — левая легочная артерия; 2 — легочный ствол; 3 — левые легочные вены; 4 — левое предсердие; 5 — левый желудочек; 6 — левое легкое; 7 — нижняя полая вена; 8 — правое легкое; 9 — правый желудочек; 10 — правое предсердие; 11 — правые легочные вены; 12 — верхняя полая вена; 13 — капилляры легких; 14 — правая легочная артерия.

1 — a. pulmonális sinistra; 2 — trúncus pulmonális; 3 — vv. pulmonáles sinistrae; 4 — átrium sinístrum; 5 — ventrículus sinister; 6 — púlmo sinister; 7 — v. cáva inférior; 8 — púlmo déxter; 9 — ventrículus déxter; 10 — átrium déxtrum; 11 — vv. pulmonáles déxtrae; 12 — v. cáva supérior; 13 — vása capilláre pulmonáles; 14 — a. pulmonális déxtra.

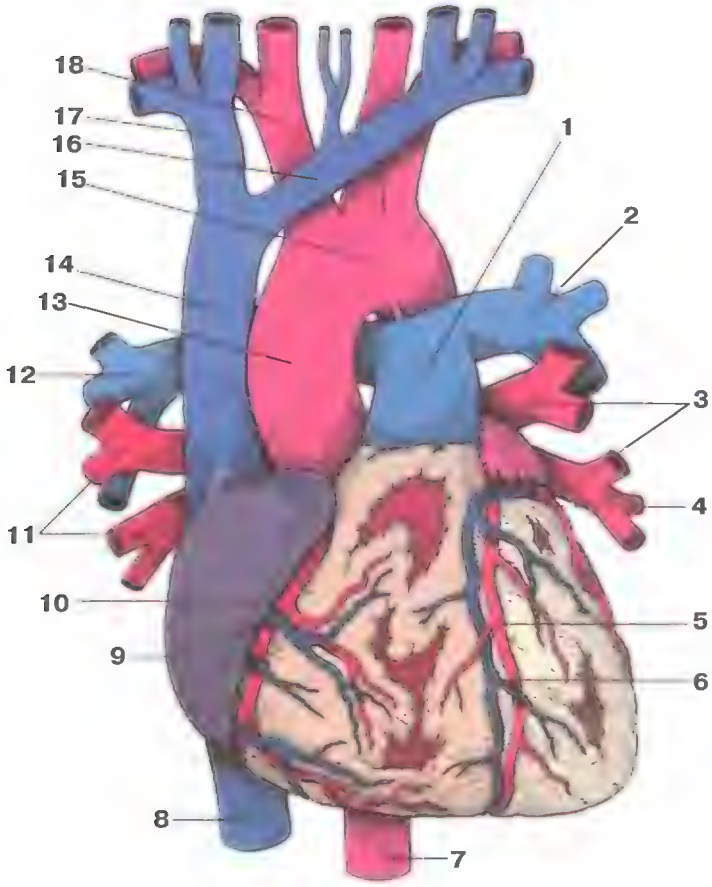

127 **Схема расположения легочного ствола и легочных артерий возле основания сердца**

1 — легочный ствол; 2 — левая легочная артерия; 3 — левые легочные вены; 4 — левая венечная артерия; 5 — передняя межжелудочковая ветвь; 6 — большая вена сердца; 7 — нисходящая часть аорты; 8 — нижняя полая вена; 9 — правое ушко; 10 — правая венечная артерия; 11 — правые легочные вены; 12 — правая легочная артерия; 13 — восходящая часть аорты; 14 — верхняя полая вена; 15 — дуга аорты; 16 — левая плечеголовная вена; 17 — правая плечеголовная вена; 18 — плечеголовной ствол.

1 — trúncus pulmonális; 2 — a. pulmonális sinistra; 3 — vv. pulmonáles sinistrae; 4 — a. coronáris sinistra; 5 — r. interventriculáris antérior; 6 — v. córdis mágna; 7 — pars descéndens aórtae; 8 — v. cáva inférior; 9 — auricula déxtra; 10 — a. coronáris déxtra; 11 — vv. pulmonáles déxtrae; 12 — a. pulmonális déxtra; 13 — pars ascéndens aórtae; 14 — v. cáva supérior; 15 — árcus aórtae; 16 — v. brachiocephálica sinistra; 17 — v. brachiocephálica déxtra; 18 — trúncus brachiocephálicus.

верхнему сегменту, следует *верхняя ветвь нижней доли* (ramus superior lobi inferioris). Вторая нижнедолевая ветвь — *базальная часть* (pars basalis) — делится на *медиальную, латеральную, переднюю* и *заднюю базальные ветви* (rami basales mediális, laterális, antérior et postérior), которые разветвляются в соответствующих базальных сегментах нижней доли левого легкого.

В паренхиме легкого мелкие ветви легочной артерии, а также бронхиальных ветвей, отходящих от грудной части аорты, образуют густые гемокапиллярные сети вокруг конечных разветвлений концевых бронхиол и альвеолярных ходов — вокруг альвеол (рис. 128).

Легочные вены

Из капилляров легкого образуются венулы, которые соединяются в более крупные вены. В конечном итоге в каждом легком формируются по две легочные вены (см. рис. 127).

В воротах правого и левого легкого легочные вены занимают их нижнюю часть. В воротах правого легкого вверху расположен правый главный бронх, кпереди и книзу от него находится правая легочная артерия. Легочные вены у правого легкого лежат под одноименной артерией и на своем пути к сердцу располагаются позади верхней полой вены. У левого легкого вверху занимает место легочная артерия, кзади и книзу от нее лежит левый главный бронх. Обе левые легочные вены, которые несколько короче правых, располагаются под левым главным бронхом. Правые и левые легочные вены впадают в левое предсердие, конечные отделы этих вен покрыты эпикардом.

Правая верхняя легочная вена (v. pulmonális déxtra supérior) собирает кровь не только от верхней, но и от средней доли правого легкого. Притоками правой верхней легочной вены в верхней доле правого легкого являются верхушечная, передняя и задняя вены. Каждая из этих вен, в свою очередь, формируется из соединения более мелких вен: внутрисегментарной, межсегментарной и др. От средней доли правого легкого отток крови происходит по *вене средней доли* (v. lóbi médii), образующейся из латеральной и медиальной частей (вен).

Правая нижняя легочная вена (v. pulmonális déxtra inférior) собирает кровь от пяти сегментов нижней доли правого легкого: верхушечного (верхнего) и базальных — медиального (сердечного), латерального, переднего и заднего. В верхушечном сегменте при слиянии внутрисегментарной и межсегментарной вен образуется *верхняя вена*. От всех базальных сегментов кровь оттекает по общей базальной вене (v. basális commúnis), формирующейся от двух притоков верхней и нижней базальных вен. Общая базальная вена, сливаясь с верхней веной нижней доли, формирует правую нижнюю легочную вену.

Левая верхняя легочная вена (v. pulmonális sinistra supérior) собирает кровь из всех сегментов верхней доли левого легкого (верхушечного и заднего, переднего, а также верхнего и нижнего язычковых сегментов). Эта вена образуется из трех притоков задневерхушечной, передней и язычковой вен, каждая из которых, в свою очередь, формируется при слиянии внутрисегментарной и межсегментарной частей (вен).

Левая нижняя легочная вена (v. pulmonális sinistra inférior) выносит кровь из нижней доли левого легкого. Притоками левой нижней легочной вены являются верхняя вена и общая базальная вена. Верхняя вена образуется при слиянии двух частей — внутрисегментарной и межсегментарной вен верхушечного сегмента. Общая базальная вена формируется из верхней и нижней базальных вен. В верхнюю базальную вену впадают передняя базальная вена, образующаяся из внутрисегментарной и межсегментарной частей (вен).

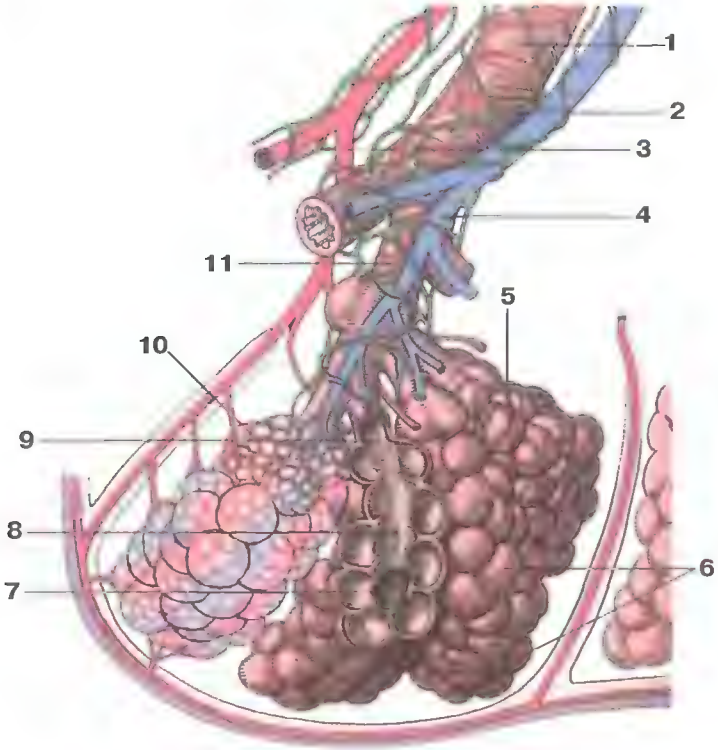

128 **Гемокапиллярная сеть на поверхности легочных альвеол**

1 — бронхиола; 2 — лимфатический сосуд; 3 — приток легочной вены; 4 — ветвь легочной артерии; 5 — сеть эластических волокон; 6 — легочная альвеола; 7 — альвеолярный мешочек; 8 — альвеолярный ход; 9 — дыхательная бронхиола; 10 — капиллярная сеть; 11 — концевая бронхиола.

1 — bronchiólus; 2 — vas lympháticum; 3 — приток (v. pulmonális); 4 — ветвь (a. pulmonális); 5 — réte fibrae elasticae; 6 — alveólus pulmonális; 7 — sácculus alveoláris; 8 — dúctus alveoláris; 9 — bronchiólus respiratórius; 10 — réte capilláre; 11 — bronchiólus terminális.

СОСУДЫ БОЛЬШОГО КРУГА КРОВООБРАЩЕНИЯ

К кровеносным сосудам большого (телесного) круга кровообращения относят аорту, начинающуюся из левого желудочка, и отходящие от аорты многочисленные артерии и их ветви, сосуды микроциркуляторного русла, вены, включая верхнюю и нижнюю полые вены. Полые вены впадают в правое предсердие.

Аорта

Аорта (aórta) — наиболее крупный артериальный сосуд тела человека, у нее различают восходящую часть, дугу и нисходящую часть. Нисходящая часть аорты подразделяется на грудную и брюшную ее части (рис. 129).

Восходящая часть аорты (pars ascéndens aórtae), выйдя из левого желудочка, образует расширение — *луковицу аорты* (búlbus aórtae). На уровне луковицы аорты от нее отходят правая и левая венечные артерии, кровоснабжающие сердце. Восходящая часть аорты поднимается вверх справа от легочного ствола и на уровне II правого реберного хряща переходит в дугу аорты (см. рис. 102, 105, 111, 123, 126, 127).

Дуга аорты (árcus aórtae) образует изгиб влево и назад к левой стороне тела четвертого грудного позвонка, где она переходит в нисходящую часть аорты. К выпуклой стороне дуги спереди прилежит левая плечеголовная вена (см. рис. 127). Под дугой аорты начинается правая легочная артерия, чуть левее располагается бифуркация легочного ствола. Между вогнутой стороной дуги аорты и бифуркацией легочного ствола имеется артериальная связка (lig. arteriósum) — остаток артериального (боталлова) протока. От выпуклой стороны дуги аорты вверх последовательно отходят плечеголовной ствол, левая общая сонная артерия и левая подключичная артерия. От вогнутой стороны дуги аорты отходят тонкие артерии к трахее и бронхам.

Нисходящая часть аорты (pars descéndens aórtae) подразделяется на грудную и брюшную части. *Грудная часть аорты* (pars thorácica aórtae) начинается на уровне IV грудного позвонка и вначале располагается в заднем средостении, кпереди и слева от пищевода. На уровне VIII-IX грудных позвонков аорта огибает слева пищевод и идет позади от него. Справа от грудной части аорты находятся непарная вена и грудной лимфатический проток. От грудной части аорты отходят париетальные и висцеральные ветви. Париетальные ветви кровоснабжают стенки грудной полости. Висцеральные ветви выходят к органам заднего средостения.

Брюшная часть аорты (pars abdominális aórtae) начинается после прохождения ее через диафрагму и заканчивается разделением аорты на две общие подвздошные артерии на уровне IV поясничного позвонка — *бифуркация аорты* (bifurcátio aórtae). Брюшная часть аорты располагается кпереди от тел поясничных позвонков. Справа от нее лежит нижняя полая вена. От брюшной части аорты к стенкам брюшной полости отходят париетальные ветви, а к внутренним органам — парные и непарные висцеральные ветви.

---

129 **Аорта. Вид спереди. Сердце и внутренние органы удалены**

1 — восходящая часть аорты; 2 — дуга аорты; 3 — левый блуждающий нерв; 4 — левый главный бронх; 5 — грудная часть аорты; 6 — задние межреберные артерии; 7 — межреберные нервы; 8 — чревный ствол; 9 — верхняя брыжеечная артерия; 10 — брюшная часть аорты; 11 — поясничные артерии; 12 — диафрагма; 13 — аортальное отверстие диафрагмы; 14 — грудной лимфатический проток; 15 — задние межреберные вены; 16 — непарная вена; 17 — симпатический ствол; 18 — полунепарная вена; 19 — правый главный бронх; 20 — правый блуждающий нерв; 21 — плечеголовной ствол; 22 — правая общая сонная артерия; 23 — трахея; 24 — левая общая сонная артерия; 25 — правая подключичная артерия.

1 — pars ascéndens aórtae; 2 — árcus aórtae; 3 — n. vágus sinister; 4 — brónchus principális sinister; 5 — pars thorácica aórtae; 6 — aa. intercostáles posterióres; 7 — nn. intercostáles; 8 — trúncus coeliácus; 9 — a. mesentérica supérior; 10 — pars abdominális aórtae; 11 — aa. lumbáles; 12 — diaphrágma; 13 — hiátus aórticus; 14 — dúctus thorácicus; 15 — vv. intercostáles posterióres; 16 — v. ázygos; 17 — trúncus sympáthicus; 18 — v. hemiázygos; 19 — brónchus principális déxter; 20 — n. vágus déxter; 21 — trúncus brachiocephálicus; 22 — a. carótis communis déxtra; 23 — trachéa; 24 — a. carótis communis sinistra; 25 — a. subclávia déxtra.

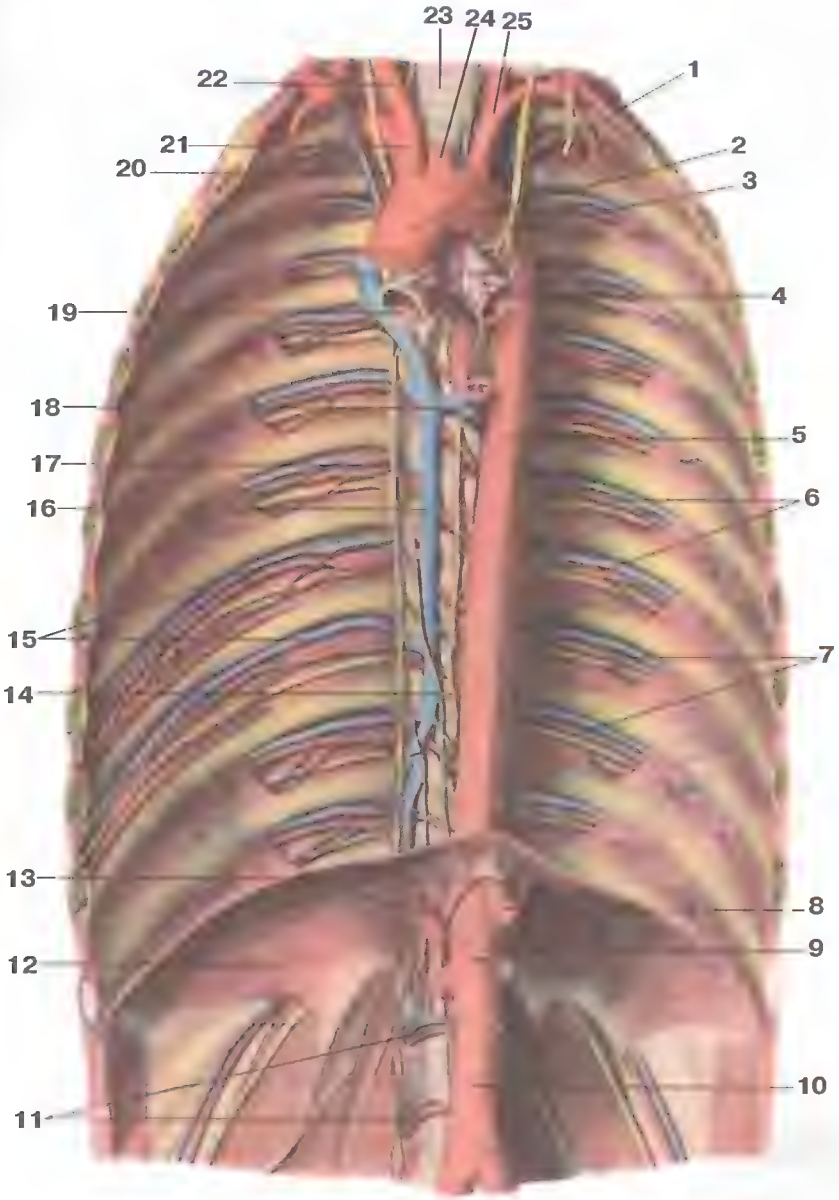
23
24
25
22
1
21
2
20
3
19
4
18
5
17
6
16
15
7
14
13
8
12
9
10
11

Ветви дуги аорты

Ветвями дуги аорты являются плечеголовной ствол, левая общая сонная и левая подключичная артерии.

Плечеголовной ствол (trúncus brachiocephálicus) отходит от дуги аорты на уровне II реберного хряща, идет вверх и вправо, не отдавая по ходу ветвей. На уровне правого грудино-ключичного сустава плечеголовной ствол разделяется на правую общую сонную артерию и правую подключичную артерию (рис. 130 и 131). Левая общая сонная артерия отходит непосредственно от дуги аорты.

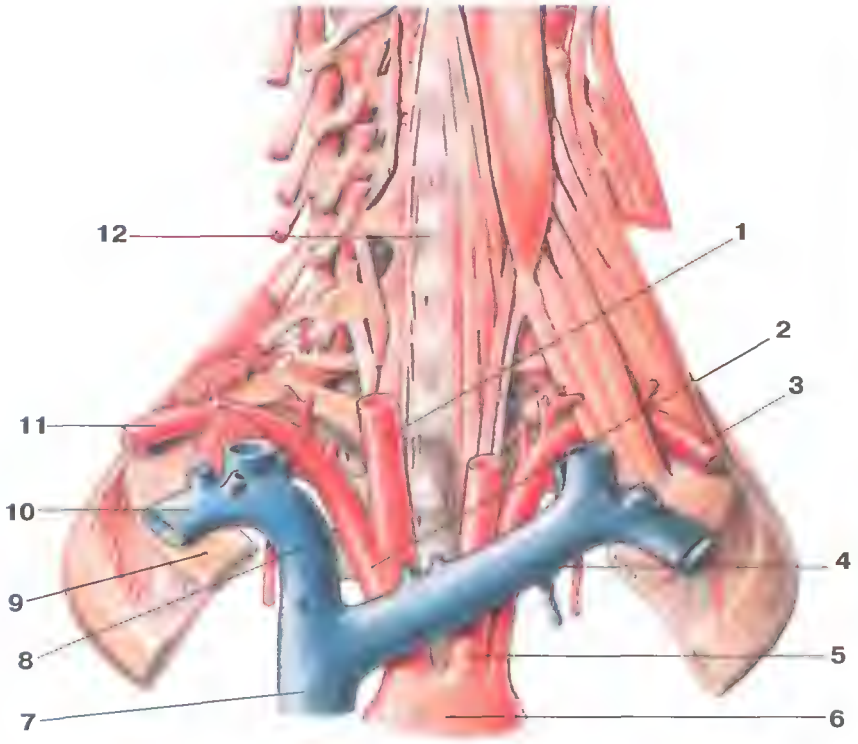

Плечеголовной ствол и его ветви. Вид справа. Схема

1 — правая общая сонная артерия; 2 — плечеголовной ствол; 3 — левая подключичная артерия; 4 — левая плечеголовная вена; 5 — левая общая сонная артерия; 6 — дуга аорты; 7 — верхняя полая вена; 8 — правая плечеголовная вена; 9 — I ребро; 10 — левая подключичная вена; 11 — левая подключичная артерия; 12 — позвоночный столб.

1 — a. carótis communis déxtra; 2 — trúncus brachiocephálicus; 3 — a. subclávia sinistra; 4 — v. brachiocephálica sinistra; 5 — a. carótis communis sinistra; 6 — árcus aórtae; 7 — v. cáva supérior; 8 — v. brachiocephálica déxtra; 9 — cósta (I); 10 — v. subclávia sinistra; 11 — a. subclávia sinistra; 12 — colúmna vertebrális.

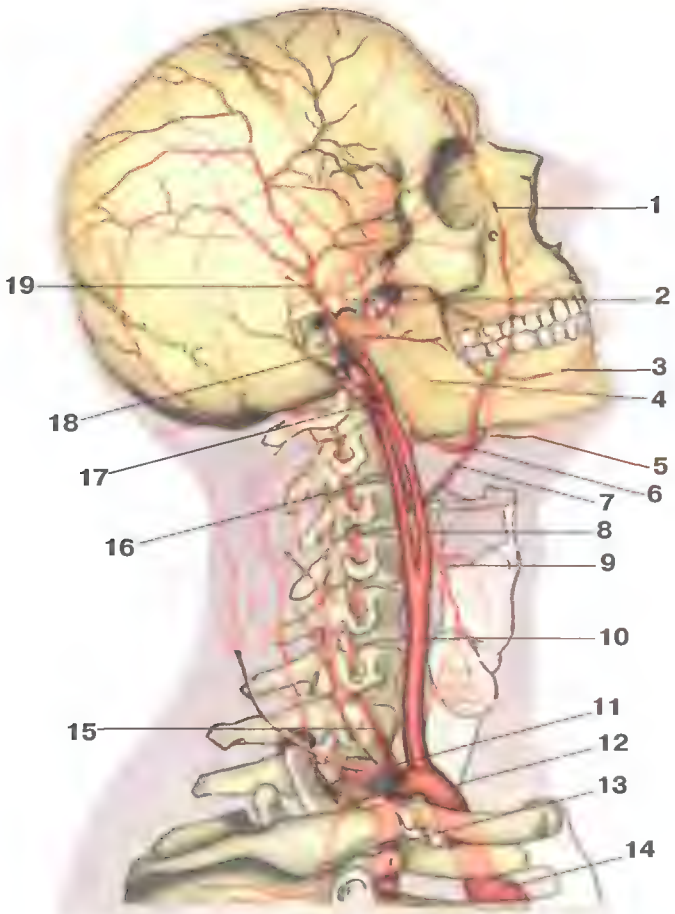

131 **Плечеголовной ствол и его ветви. Вид справа. Схема**

1 — угловая артерия; 2 — скуловая дуга; 3 — нижняя губная артерия; 4 — нижняя альвеолярная артерия; 5 — подподбородочная артерия; 6 — лицевая артерия; 7 — язычная артерия; 8 — наружная сонная артерия; 9 — верхняя щитовидная артерия; 10 — общая сонная артерия; 11 — щито-шейный ствол; 12 — плечеголовной ствол; 13 — подключичная артерия; 14 — дуга аорты; 15 — позвоночная артерия; 16 — внутренняя сонная артерия; 17 — задняя ушная артерия; 18 — верхнечелюстная артерия; 19 — поверхностная височная артерия.

1 — a. anguláris; 2 — árcus zygomaticus; 3 — a. labiális inférior; 4 — a. alveoláris inférior; 5 — a. submentális; 6 — a. faciális; 7 — a. linguális; 8 — a. carótis extérna; 9 — a. thyreoidea supérior; 10 — a. carótis commúnis; 11 — trúncus thyreocervicális; 12 — trúncus brachiocephálicus; 13 — a. subclávia; 14 — árcus aórtae; 15 — a. vertebrális; 16 — a. carótis intérna; 17 — a. auriculáris postérior; 18 — a. maxilláris; 19 — a. temporális superficiális.

Общая сонная артерия и ее ветви

Общая сонная артерия (a. carótis commúnis), правая и левая, направляется вертикально вверх кпереди от поперечных отростков шейных позвонков (рис. 132). Кнаружи от общей сонной артерии находятся внутренняя яремная вена и блуждающий нерв. Кнутри от общей сонной артерии располагаются вначале трахея и пищевод, а выше — гортань, глотка, щитовидная железа и околощитовидные железы. На уровне верхнего края щитовидного хряща общая сонная артерия разделяется на наружную и внутреннюю сонные артерии.

Наружная сонная артерия (a. carótis extérna) отходит от общей сонной артерии в нижних отделах сонного треугольника (рис. 133). Располагается под поверхностной пластинкой шейной фасции и под кожей, наружная сонная артерия вначале идет медиальнее внутренней сонной артерии, а затем смещается латеральнее от нее (см. рис. 133). В толще околоушной слюнной железы, на уровне шейки суставного отростка нижней челюсти, наружная сонная артерия разделяется на свои конечные ветви: на поверхностную височную и верхнечелюстную артерии. В пределах сонного треугольника и позади угла нижней челюсти наружная сонная артерия отдает три группы ветвей, идущих от нее в переднем, заднем и медиальном направлениях (табл. 1, рис. 134).

К передней группе ветвей наружной сонной артерии относят верхнюю щитовидную, язычную и лицевую артерии (рис. 135).

Таблица 1

Наружная сонная артерия и ее ветви

Название артерий и их основных ветвей	*Кровоснабжаемые органы (области)*
Передние ветви	
Верхняя щитовидная а. 1. Верхняя гортанная а. 2. Подподъязычная ветвь 3. Грудино-ключично-сосцевидная ветвь	Щитовидная железа, гортань, подъязычная кость и мышцы ниже подъязычной кости, грудино-ключично-сосцевидная мышца
Язычная а. 1. Язычные ветви 2. Надподъязычная ветвь 3. Подъязычная ветвь	Язык, слизистая оболочка дна полости рта, небная миндалина, подъязычная и поднижнечелюстная слюнные железы. Мышцы выше подъязычной кости
Лицевая а. 1. Железистые ветви 2. Подподбородочная ветвь 3. Восходящая небная а. 4. Миндаликовая ветвь 5, 6. Нижняя и верхняя губные аа. 7. Угловая а.	Мимические мышцы и кожа лица, перегородка носа, мягкое нёбо, небная миндалина, слуховая труба, слезный мешок, поднижнечелюстная слюнная железа. Шилоподъязычная, шилоязычная и шилоглоточная мышцы
Задние ветви	
Затылочная а. 1. Грудино-ключично-сосцевидные ветви 2. Ушная ветвь 3. Затылочная ветвь 4. Сосцевидная ветвь 5. Нисходящая ветвь 6. Восходящая ветвь	Кожа затылка и теменной области, ушная раковина, твердая мозговая оболочка задней черепной ямки. Мышцы: грудино-ключично-сосцевидная, заднее брюшко двубрюшной мышцы, мышцы задней области шеи
Задняя ушная а. 1. Шилососцевидная а. 2. Задняя барабанная а. 3. Ушная ветвь 4. Затылочная ветвь 5. Ветвь околоушной железы	Ушная раковина, слизистая оболочка барабанной полости, твердая оболочка головного мозга в области задней черепной ямки. Мышцы: двубрюшная (заднее брюшко), шилоподъязычная, шилоязычная, грудино-ключично-сосцевидная

Окончание таблицы 1

Название артерий и их основных ветвей	*Кровоснабжаемые органы (области)*
Медиальные ветви	
Восходящая глоточная а. 1. Задняя менингеальная а. 2. Нижняя барабанная а. 3. Глоточные ветви	Глотка, мягкое нёбо, небная миндалина, слуховая труба, слизистая оболочка барабанной полости, твердая мозговая оболочка в области средней и задней черепных ямок. Мышцы глотки
Конечные ветви	
Поверхностная височная а. 1. Ветви околоушной железы 2. Поперечная артерия лица 3. Передние ушные ветви 4. Скулоглазничная а. 5. Средняя височная а. 6. Лобная ветвь 7. Теменная ветвь	Кожа височной, лобной и теменной областей, наружного слухового прохода, ушная раковина, височно-нижнечелюстной сустав, околоушная слюнная железа. Мышцы: круговая мышца глаза, мышцы ушной раковины, сухожильный шлем, височная мышца
Верхнечелюстная а. 1. Глубокая ушная а. 2. Передняя барабанная а. 3. Нижняя альвеолярная а. Подбородочная ветвь 4. Средняя менингеальная а. 5. Жевательная а. 6, 7. Передняя и задняя глубокие височные аа. 8. Крыловидные ветви 9. Щечная а. 10,11. Задние и передние верхние альвеолярные аа. 12. Подглазничная а. 13. Нисходящая небная а. 14. Клиновидно-небная а.	Кожа и мышцы подбородка, нижнее веко, верхняя и нижняя губы, наружный слуховой проход, слуховая труба, барабанная перепонка. Твердая мозговая оболочка области средней черепной ямки, височно-нижнечелюстной сустав, зубы верхней и нижней челюстей, слезный мешок, твердое и мягкое небо, небная миндалина, латеральная стенка и перегородка носа, слизистая оболочка верхнечелюстной пазухи и полости носа, челюстно-подъязычная мышца

Верхняя щитовидная артерия (a. thyroidea supérior) отходит от сонной артерии у ее начала, идет вперед и вниз к щитовидной железе. От верхней щитовидной артерии к соседним органам отходят *верхняя гортанная артерия* (a. laryngea supérior) — к гортани, *подъязычная ветвь* (r. infrahyoideus) — к подъязычной кости, *грудино-ключично-сосцевидная ветвь* (r. sternocleidomastoideus) — к одноименной мышце, *перстнещитовидная ветвь* (r. cricothyroideus) — к одноименной мышце.

Язычная артерия (a. linguális) отходит от наружной сонной артерии на уровне большого рога подъязычной кости, идет по нижней поверхности подъязычно-язычной мышцы в пределах язычного треугольника (Пирогова). В толще языка артерия отдает *дорсальные ветви* (rr. dorsáles) и *глубокую артерию языка* (a. profúda linguae) — конечную ветвь, проникающую к верхушке органа. От язычной артерии отходят *надподъязычная ветвь* (r. suprahyoideus) и *подъязычная артерия* (a. sublinguális) — к подъязычной слюнной железе. Надподъязычная ветвь по верхнему краю подъязычной кости анастомозирует с одноименной ветвью противоположной язычной артерии.

Лицевая артерия (a. faciális) отходит от наружной сонной артерии под углом нижней челюсти, чуть выше язычной артерии. Лицевая артерия вначале прилежит к поднижнечелюстной слюнной железе, затем перегибается через край нижней челюсти и идет вверх и медиально в сторону угла рта. На шее лицевая артерия отдает: *железистые ветви* (rr. glanduláres) — к поднижнечелюстной слюнной железе, *подподбородочную артерию* (r. submentális) — к подъязычным мышцам шеи, *восходящую небную артерию* (a. palátina ascéndens) — к мягкому нёбу, *миндаликовую ветвь*

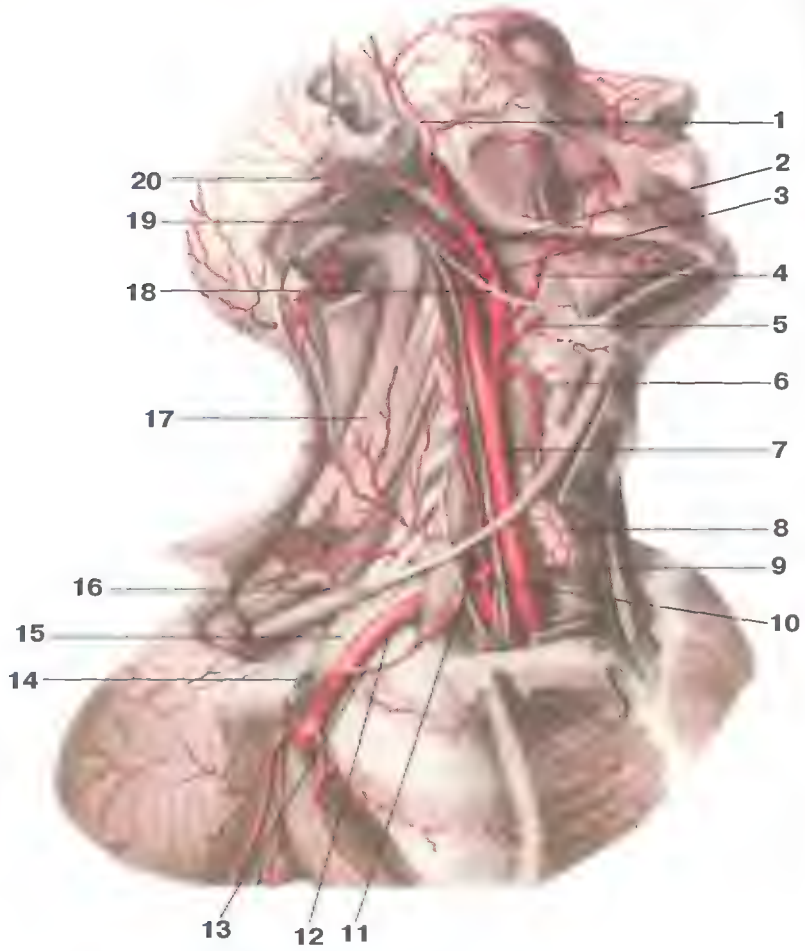

132 **Общая сонная артерия и ее ветви. Вид справа. Поверхностные мышцы шеи удалены**

1 — поверхностная височная артерия; 2 — внутренняя сонная артерия; 3 — наружная сонная артерия; 4 — лицевая артерия; 5 — язычная артерия; 6 — верхняя щитовидная артерия; 7 — общая сонная артерия; 8 — щитовидная железа; 9 — нижняя щитовидная артерия; 10 — щитошейный ствол; 11 — восходящая шейная артерия; 12 — подключичная артерия; 13 — надлопаточная артерия; 14 — ключица; 15 — плечевое сплетение; 16 — лопаточно-подъязычная мышца; 17 — мышца, поднимающая лопатку; 18 — подъязычный нерв; 19 — затылочная артерия; 20 — задняя ушная артерия.

1 — a. temporális superficiális; 2 — a. carótis interna; 3 — a. carótis externa; 4 — a. faciális; 5 — a. linguális; 6 — a. thyroidea supérior; 7 — a. carótis communis; 8 — glándula thyroidea; 9 — a. thyroidea inférior; 10 — trúncus thyrocervicális; 11 — a. cervicális ascéndens; 12 — a. subclávia; 13 — a. suprascapuláris; 14 — clavicula; 15 — pléxus brachiális; 16 — m. omohyoideus; 17 — m. levátor scápulae; 18 — n. hypoglóssus; 19 — a. occipitális; 20 — a. auriculáris postérior.

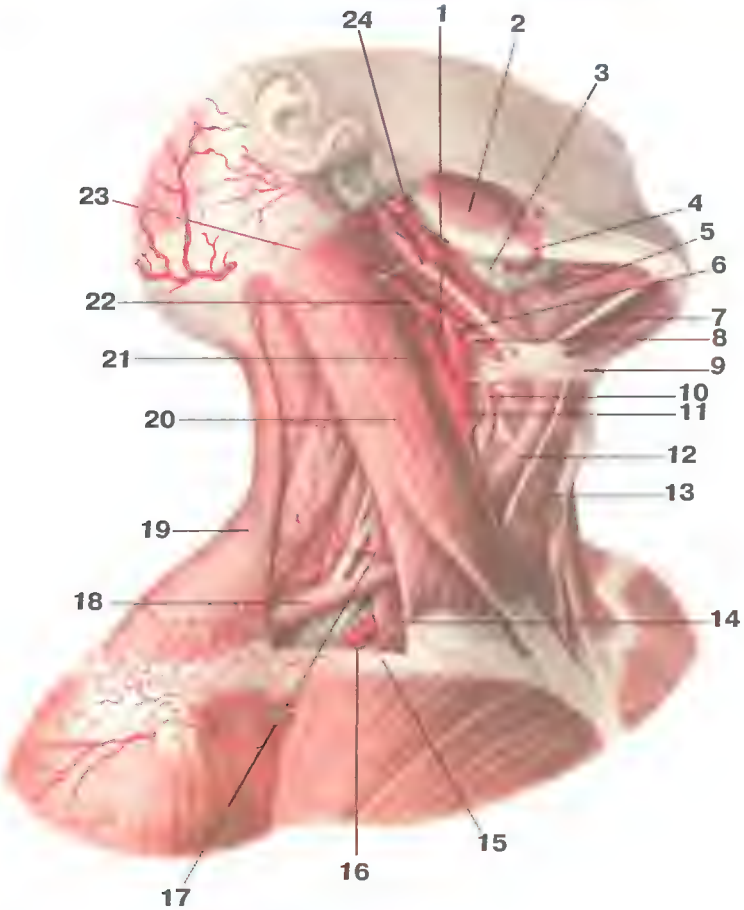

133 **Положение наружной сонной артерии в сонном треугольнике**

1 — сонный треугольник; 2 — жевательная мышца; 3 — поднижнечелюстная железа; 4 — лицевая артерия; 5 — челюстно-подъязычная мышца; 6 — наружная сонная артерия; 7 — переднее брюшко двубрюшной мышцы; 8 — язычная артерия; 9 — подъязычная кость; 10 — верхняя щитовидная артерия; 11 — общая сонная артерия; 12 — верхнее брюшко лопаточно-подъязычной мышцы; 13 — грудино-подъязычная мышца; 14 — надлопаточная артерия; 15 — ключица; 16 — подключичная артерия; 17 — поверхностная шейная артерия; 18 — нижнее брюшко лопаточно-подъязычной мышцы; 19 — трапециевидная мышца; 20 — грудино-ключично-сосцевидная мышца; 21 — внутренняя сонная артерия; 22 — затылочная артерия; 23 — заднее брюшко двубрюшной мышцы; 24 — шило-подъязычная мышца.

1 — trigónum caróticum; 2 — m. masséter; 3 — glándula submandibuláris; 4 — a. faciális; 5 — m. mylohyoideus; 6 — a. carótis extérna; 7 — m. digástricus (véntер antérior); 8 — a. linguális; 9 — os hyoideum; 10 — a. thyroidea supérior;11 — a. carótis commúnis; 12 — m. omohyoideus (véntер supérior); 13 — m. sternohyoideus; 14 — a. suprascapuláris; 15 — clavicula; 16 — a. subclávia; 17 — a. cervicális superficiális; 18 — m. omohyoideus (véntер inférior); 19 — m. trapézuis; 20 — m. sternocleidomastoideus; 21 — a. carótis intérna; 22 — a. occipitális; 23 — m. digástricus (véntер postérior); 24 — m. stylohyoideus.

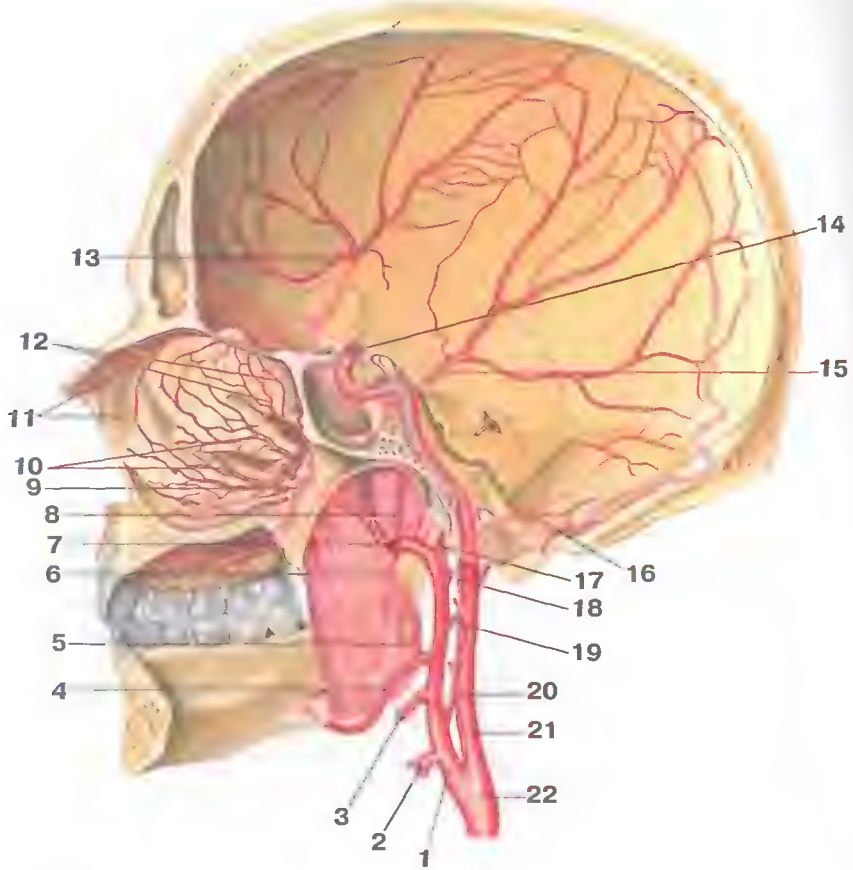

134 **Ветви наружной сонной артерии в полости черепа. Сагиттальный распил головы. Вид с медиальной стороны**

1 — наружная сонная артерия; 2 — верхняя щитовидная артерия; 3 — язычная артерия; 4 — лицевая артерия; 5 — восходящая небная артерия; 6 — нижняя альвеолярная артерия; 7 — верхнечелюстная артерия; 8 — средняя менингеальная артерия; 9 — нисходящая небная артерия; 10 — задние носовые латеральные артерии; 11 — передние решетчатые артерии; 12 — задние решетчатые артерии; 13 — лобная ветвь средней менингеальной артерии; 14 — внутренняя сонная артерия; 15 — теменная ветвь средней менингеальной артерии; 16 — менингеальная ветвь; 17 — поверхностная височная артерия; 18 — восходящая глоточная артерия; 19 — задняя ушная артерия; 20 — затылочная артерия; 21 — внутренняя сонная артерия; 22 — общая сонная артерия.

1 — a. carótis extérna; 2 — a. thyroidea supérior; 3 — a. linguális; 4 — a. faciális; 5 — a. palátina ascéndens; 6 — a. alveoláris inférior; 7 — a. maxilláris; 8 — a. meningea média; 9 — a. palátina descéndens; 10 — aa. nasáles posterióres lateráles; 11 — aa. ethmoidáles anterióres; 12 — aa. ethmoidáles posterióres; 13 — r. frontális (a. meningea média); 14 — a. carótis intérna; 15 — r. parietális (a. meningea média); 16 — r. meningeus; 17 — a. temporális superficiális; 18 — a. pharýngea ascéndens; 19 — a. auriculáris postérior; 20 — a. occipitális; 21 — a. carótis intérna; 22 — a. carótis commúnis.

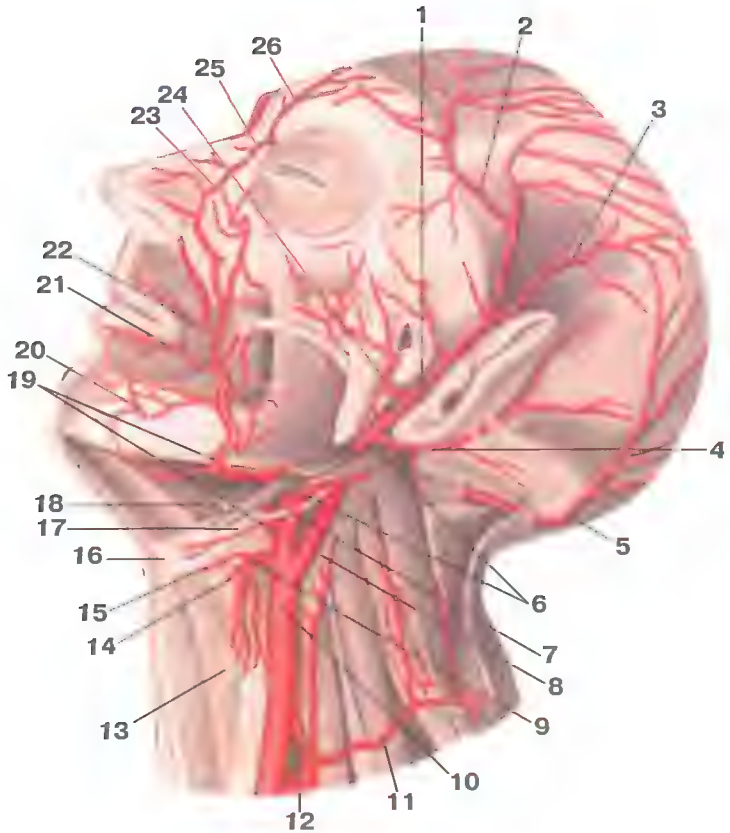

135 **Наружная сонная артерия и ее ветви**

1 — поверхностная височная артерия; 2 — лобная ветвь; 3 — теменная ветвь; 4 — задняя ушная артерия; 5 — затылочная артерия; 6 — наружная сонная артерия; 7 — грудино-ключично-сосцевидная ветвь; 8 — внутренняя сонная артерия; 9 — верхняя щитовидная артерия; 10 — общая сонная артерия; 11 — поперечная артерия шеи; 12 — восходящая шейная артерия; 13 — верхнее брюшко лопаточно-подъязычной мышцы; 14 — верхняя гортанная артерия; 15 — подъязычная ветвь; 16 — подъязычная кость; 17 — заднее брюшко двубрюшной мышцы; 18 — подъязычный нерв; 19 — лицевая артерия; 20 — подбородочная артерия; 21 — нижняя губная артерия; 22 — верхняя губная артерия; 23 — угловая артерия; 24 — поперечная артерия лица; 25 — дорсальная артерия носа; 26 — надблоковая артерия.

1 — a. temporális superficiális; 2 — r. frontális; 3 — r. parietális; 4 — a. auriculáris postérior; 5 — a. occipitális; 6 — a. carótis extérna; 7 — r. sternocleidomastoideus; 8 — a. carótis intérna; 9 — a. thyroidea supérior; 10 — a. carótis commúnis; 11 — a. transvérsa cólli; 12 — a. cervicális ascéndens; 13 — m. omohyoideus (vénter supérior); 14 — a. laryngea supérior; 15 — r. infrahyoideus; 16 — os hyoideum; 17 — m. digástricus (vénter postérior); 18 — n. hypoglóssus; 19 — a. faciális; 20 — a. mentális; 21 — a. labiális inférior; 22 — a. labiális supérior; 23 — a. anguláris; 24 — a. transvérsa fáciei; 25 — a. dorsális nási; 26 — a. supratrochleáris.

(r. tonsilláris) — к небной миндалине. В области лица от лицевой артерии отходят: *нижняя губная артерия* (a. labiális inférior) — к нижней губе, *верхняя губная артерия* (a. labiális supérior) — к верхней губе, *угловая артерия* (a. anguláris) — к медиальному углу глаза. Верхняя и нижняя губные артерии в толще губ анастомозируют с одноименными артериями противоположной стороны. В области угла глаза угловая артерия анастомозирует с дорсальной артерией носа (ветвью глазной артерии, из системы внутренней сонной артерии).

Задние ветви. К задним ветвям наружной сонной артерии относят затылочную и заднюю ушную артерии.

Затылочная артерия (a. occipitális) отходит от наружной сонной артерии рядом с лицевой артерией, идет назад под задним брюшком двубрюшной мышцы, ложится в затылочную борозду височной кости. Между грудино-ключично-сосцевидной и трапециевидной мышцами затылочная артерия выходит на заднюю поверхность затылочной кости и заканчивается в коже затылка затылочными ветвями. Эти ветви анастомозируют с одноименными ветвями противоположной стороны, с мышечными ветвями позвоночной и глубокой шейной артерий (из системы подключичной артерии). От затылочной артерии отходят: *грудино-ключично-сосцевидные ветви* (rr. sternocleidomostoidei) — к одноименной мышце, *ушная ветвь* (r. auriculáris) — к ушной раковине, *сосцевидная ветвь* (r. mastoideus) — к твердой оболочке головного мозга, *нисходящая ветвь* (r. descéndens) — к задней группе мышц шеи.

Задняя ушная артерия (a. auriculáris postérior) отходит от наружной сонной артерии над верхним краем заднего брюшка двубрюшной мышцы, идет сзади и вверх. От задней ушной артерии отходят *ушная ветвь* (r. auriculáris) — к ушной раковине, *затылочная ветвь* (r. occipitális) — к сосцевидному отростку и затылку, *шило-сосцевидная артерия* (a. stylomastoidea), которая проходит через одноименное отверстие в канал лицевого нерва. Она отдает *заднюю барабанную артерию* (a. tympánica postérior) к слизистой оболочке барабанной полости. От задней барабанной артерии отходят *сосцевидные ветви* (rr. mastoidei) — к слизистой оболочке сосцевидных ячеек и *стременная ветвь* (r. stapediális) — к стремени.

Медиальная ветвь наружной сонной артерии. Медиально от начальной части наружной сонной артерии отходит *восходящая глоточная артерия* (a. pharýngea ascéndens), которая поднимается вверх к боковой стенке глотки. От восходящей глоточной артерии отходят *глоточные ветви* (rr. pharyngeáles) — к мышцам глотки и глубоким мышцам шеи, *задняя менингеальная артерия* (a. meningea postérior) — к твердой мозговой оболочке, идет сквозь яремное отверстие, *нижняя барабанная артерия* (a. tympanica inferior) — к слизистой оболочке барабанной полости, проходит через каменистую ямочку.

Конечными ветвями наружной сонной артерии являются поверхностная, височная и верхнечелюстная артерии (рис. 136).

Поверхностная височная артерия (a. temporális superficiális) идет вверх в толще околоушной слюнной железы, между наружным слуховым проходом и суставным отростком нижней челюсти и направляется в височную область. Артерия проходит под кожей, ее можно прощупать на уровне скуловой дуги. Поверхностная височная артерия отдает ветви к *околоушной железе* (rr. parotidei) *поперечную артерию лица* (a. transvérsa faciei) — к мимическим мышцам и коже щечной и подглазничной области, *передние ушные ветви* (r. auriculares anterióres) — к ушной раковине и к наружному слуховому проходу, *скуло-глазничную артерию* (a. zygomaticoorbitális) — к латеральному углу глаза и круговой мышце глаза, *среднюю височную артерию* (a. temporális média) — к височной мышце. На уровне надглазничного края лобной кости (над скуловой дугой) поверхностная височная артерия делится на *лобную* и *теменную ветви* (rr. frontáles et rr. parietáles), питающие надчерепную мышцу, кожу лобной и теменной области и анастомозирующие с ветвями затылочной артерии.

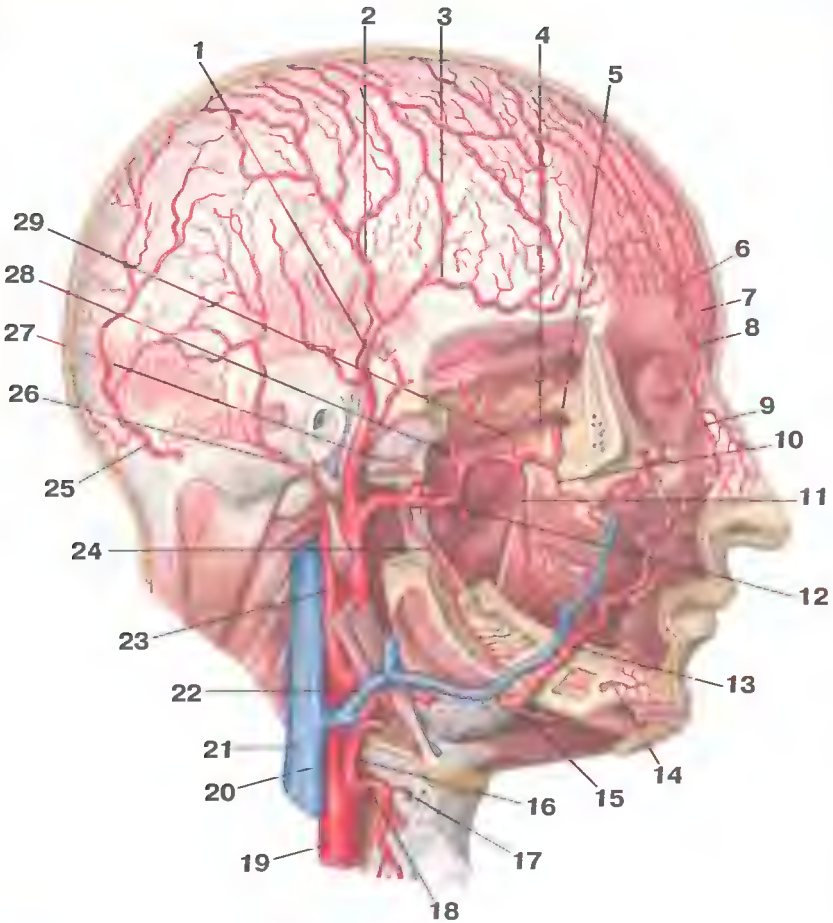

136 **Поверхностные и глубокие ветви наружной сонной артерии**

1 — поверхностная височная артерия; 2 — теменная ветвь; 3 — лобная ветвь; 4 — клиновидно-небная артерия; 5 — подглазничная артерия; 6 — надглазничная артерия; 7 — надблоковая артерия; 8 — дорсальная артерия носа; 9 — угловая артерия; 10 — передняя верхняя альвеолярная артерия; 11 — щечная артерия; 12 — верхнечелюстная артерия; 13 — лицевая артерия; 14 — подбородочная ветвь; 15 — подподбородочная артерия; 16 — наружная сонная артерия; 17 — верхняя гортанная артерия; 18 — верхняя щитовидная артерия; 19 — общая сонная артерия; 20 — внутренняя сонная артерия; 21 — внутренняя яремная вена; 22 — лицевая вена; 23 — затылочная артерия; 24 — нижняя альвеолярная артерия; 25 — затылочная артерия; 26 — задняя ушная артерия; 27 — поперечная артерия лица; 28 — задняя глубокая височная артерия; 29 — передняя глубокая височная артерия.

1 — a. temporális superficiális; 2 — r. parietális; 3 — r. frontális; 4 — a. sphenopalátina; 5 — a. infraorbitális; 6 — a. supraorbitális; 7 — a. supratrochleáris; 8 — a. dorsális nási; 9 — a. anguláris; 10 — a. alveoláris supérior antérior; 11 — a. buccális; 12 — a. maxilláris; 13 — a. faciális; 14 — r. mentális; 15 — a. submentális; 16 — a. carótis extérna; 17 — a. laryngea supérior; 18 — a. thyroidea supérior; 19 — a. carótis commúnis; 20 — a. carótis intérna; 21 — v. jugulális intérna; 22 — v. faciális; 23 — a. occipitális; 24 — a. alveoláris inférior; 25 — a. occipitális; 26 — a. auriculáris postérior; 27 — a. transvérsa fáciei; 28 — a. temporális profúnda postérior; 29 — a. temporális profúnda antérior.

Верхнечелюстная артерия (a. maxilláris) от места своего начала направляется вперед к подвисочной, а затем крыловидно-небной ямкам, где распадается на конечные ветви. У верхнечелюстной артерии выделяют челюстной, крыловидный и крыловидно-небный отделы. В области челюстного отдела, рядом с ветвью нижней челюсти, от верхнечелюстной артерии отходят *глубокая ушная артерия* (a. auriculáris profúnda) — к височно-нижнечелюстному суставу, наружному слуховому проходу и к барабанной перепонке, *передняя барабанная артерия* (a. tympánica antérior) — к слизистой оболочке барабанной полости, идет через каменисто-барабанную щель; *нижняя альвеолярная артерия* (a. alveoláris inférior) — в канал нижней челюсти. Из канала эта артерия выходит через подбородочное отверстие как *подбородочная ветвь* (r. mentális), которая заканчивается в коже и мышцах подбородочной области. Затем от верхнечелюстной артерии вверх идет крупная ветвь — *средняя менингеальная артерия* (a. meningea média), которая проходит через остистое отверстие в полость черепа, где она кровоснабжает твердую мозговую оболочку. В полости черепа средняя менингеальная артерия отдает *верхнюю барабанную артерию* (a. tympánica supérior), которая проходит в барабанную полость, к ее слизистой оболочке, через канал мышцы, напрягающей барабанную перепонку. От средней менингеальной артерии отходят ветви к крыловидным мышцам и к слуховой трубе.

От верхнечелюстной артерии в ее крыловидном отделе отходят жевательная артерия, глубокие височные артерии, крыловидные ветви, щечная артерия, задняя и передние верхние альвеолярные артерии. *Жевательная артерия* (a. massetérica) кровоснабжает одноименную мышцу, *передняя и задняя глубокие височные артерии* (a. temporális profúnda antérior et a. temporális profúnda postérior) кровоснабжают височную мышцу, *крыловидные ветви* идут к медиальной и латеральной крыловидным мышцам. *Щечная артерия* (a. buccális) кровоснабжает щечную мышцу и слизистую оболочку щеки. *Задняя и передние верхние альвеолярные артерии* (a. alveoláris supérior postérior et aa. alveoláres superióres anterióres) через одноименные отверстия проникают в верхнечелюстную пазуху, кровоснабжают ее слизистую оболочку, а их *зубные ветви* (rr. dentáles) идут к зубам и деснам верхней челюсти.

В крыловидно-небном отделе верхнечелюстная артерия отдает свои конечные ветви: подглазничную, нисходящую небную и клиновидно-небную артерии, которые уходят в подглазничную область лица, к слизистой оболочке полости носа, твердого и мягкого нёба, а также в переднюю черепную ямку (рис. 137). *Подглазничная артерия* (a. infraorbitális) идет через нижнюю глазничную щель в глазницу, отдавая ветви к нижним прямой и косой мышцам глаза. Далее подглазничная артерия проходит в подглазничный канал, где от нее отходят *передние верхние альвеолярные артерии* (aa. alveoláres superióres anterióres) к зубам верхней челюсти. Подглазничная артерия выходит на лицо через подглазничное отверстие, кровоснабжает мимические мышцы в области этого отверстия, кожу и мышцы носа и нижнего века. *Нисходящая небная артерия* (a. palátina descéndens) отдает тонкую *артерию крыловидного канала* (a. canális pterygoigei), питающую верхнюю часть глотки и слуховую трубу, *большую* и *малую небные артерии* (aa. palátinae májor et minór), проникающие через большой и малые небные каналы к слизистой оболочке твердого неба и к мягкому небу. В глубине крыловидно-небной ямки *клиновидно-небная артерия* (a. sphenopalátina) через одноименное отверстие направляется в носовую полость, где отдает *латеральные задние носовые артерии* (aa. nasáles posterióres lateráles) и *задние перегородочные ветви* (rr. septáles posterióres) к слизистой оболочке носа.

Внутренняя сонная артерия (a. carótis intérna) кровоснабжает орган зрения и головной мозг. У внутренней сонной артерии выделяют шейную часть, каменистую, пещеристую и мозговую части. Начальная часть внутренней сонной артерии — шейная часть — поднимается вверх между глоткой и внутренней яремной веной к наружному отверстию сонного канала, не отдавая на шее ветвей (см. рис. 134). Медиальнее и кзади от шейной части внутренней сонной артерии проходят симпатический ствол

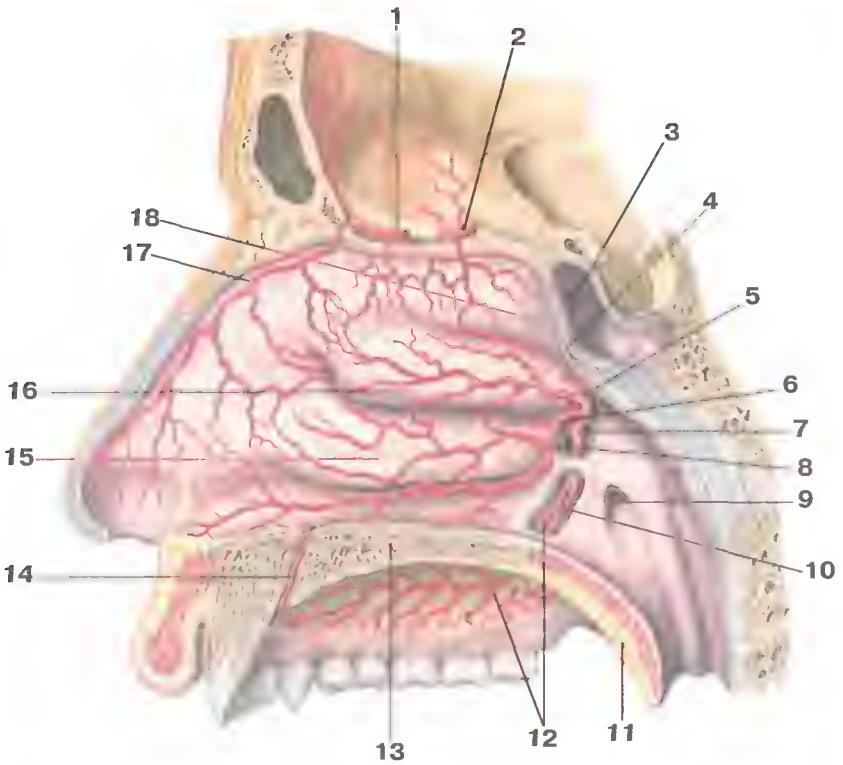

137 **Конечные ветви верхнечелюстной артерии. Вид с медиальной стороны. Сагиттальный разрез головы**

1 — передняя решетчатая артерия; 2 — задняя решетчатая артерия; 3 — клиновидная пазуха; 4 — задняя носовая латеральная артерия; 5 — задние перегородочные ветви; 6 — задняя носовая латеральная артерия; 7 — артерия крыловидного канала; 8 — нисходящая небная артерия; 9 — глоточное отверстие слуховой трубы; 10 — малая небная артерия; 11 — мягкое нёбо; 12 — большая небная артерия; 13 — твердое нёбо; 14 — носо-небная ветвь; 15 — нижняя носовая раковина; 16 — средняя носовая раковина; 17 — передняя решетчатая артерия; 18 — верхняя носовая раковина.

1 — a. ethmoidális antérior; 2 — a. ethmoidális postérior; 3 — sinus sphenoidális; 4 — a. nasális postérior laterális; 5 — rr. septáles posterióres; 6 — a. nasális postérior laterális; 7 — a. canális pterygoidei; 8 — a. palatina descendens; 9 — ostium pharyngeum tubae auditivae; 10 — a. palatina minor; 11 — palatum molle; 12 — a. palátina májor; 13 — palátum dúrum; 14 — r. nasopalátinum; 15 — cóncha nasális inférior; 16 — cóncha nasális média; 17 — a. ethmoidális antérior; 18 — cóncha nasális supérior.

и блуждающий нерв, латерально и впереди — подъязычный нерв, выше — языкоглоточный нерв. Каменистая часть внутренней сонной артерии проходит в сонном канале пирамиды височной кости. Внутри канала от сонной артерии в барабанную полость через сонно-барабанные каналы уходят 2-3 тонкие *сонно-барабанные артерии* (aa. caroticotympánicae). Из пирамиды височной кости в полость черепа внутренняя сонная артерия входит через внутреннее отверстие сонного канала и ложится в сон-

ную борозду. Далее пещеристая часть внутренней сонной артерии делает изгиб выпуклостью вперед и отдает глазную артерию (рис. 138). У внутреннего края переднего наклоненного отростка клиновидной кости внутренняя сонная артерия разделяется на свои конечные ветви — переднюю и среднюю мозговые артерии (табл. 2).

Таблица 2

Внутренняя сонная артерия и ее ветви

Название артерий и их основных ветвей	*Кровоснабжаемые органы (области)*
Глазная а. 1. Слезная артерия 2, 3. Длинные и короткие задние ресничные аа. 4. Центральная а. сетчатки 5. Мышечные артерии 6, 7. Передняя и задняя решетчатые артерии	Глазное яблоко, его мышцы, слезная железа, слезный мешок, веки, слизистая оболочка передней части носовой полости, решетчатых ячеек и клиновидной пазухи. Мышцы и кожа лба и области глазницы (мимические)
Передняя мозговая а. (правая и левая артерия соединяются между собой с помощью передней соединительной а.)	Медиальные отделы лобной, теменной, затылочной долей, верхняя часть дорсо-латеральной и частично базальной поверхности полушария большого мозга, мозолистое тело, обонятельная луковица и обонятельный тракт, частично — базальные ядра
Средняя мозговая а.	Верхне-латеральные отделы лобной, теменной и височной долей, островок
Задняя соединительная а.	Верхне-латеральные отделы лобной, теменной и височной долей, островок, таламус, базальные ядра, зрительный тракт

Глазная артерия (a. ophthálmica) идет в глазницу через зрительный канал вместе со зрительным нервом и сразу отдает многочисленные ветви к глазному яблоку и к вспомогательным органам глаза (слезной железе, глазодвигательным мышцам, векам) (рис. 139). *Слезная артерия* (a. lacrimális) идет к слезной железе, *короткие* и *длинные задние ресничные артерии* (aa. ciliáres posterióres lóngae et bréves) проникают в глазное яблоко, к его сосудистой оболочке глаза, *центральная артерия сетчатки* (a. centrális rétinae) — к сетчатке, *мышечные артерии* (aa. musculáres) — к верхним прямой и косой и другим мышцам глаза (от мышечных артерий отходят *передние ресничные артерии* [aa. ciliáres antériores], идущие к ресничному телу глазного яблока), *передняя и задняя решетчатые артерии* (a. ethmoidális antérior et a. ethmoidális postérior) — к слизистой оболочке решетчатого лабиринта полости носа. Одна из ветвей передней решетчатой артерии — *передняя менингеальная ветвь* (r. meningeus antérior) — идет в полость черепа и кровоснабжает твердую оболочку головного мозга. Конечными ветвями глазной артерии являются *надглазничные артерии* (aa. supraorbitáles), *надблоковая артерия* (a. supratrochleáris), выходящие из глазницы в область лба, *дорсальная артерия носа* (a. dorsális nási), идущая к спинке носа, а также *медиальные артерии век* (aa. palpebráles mediáles), анастомозирующие в толще век с *латеральными артериями век* (aa. palpebráles lateráles), отходящими от слезной артерии.

Дорсальная артерия носа, идущая по латеральной стороне корня носа, у медиального угла глаза образует анастомоз с угловой артерией, являющейся конечной ветвью лицевой артерии (рис. 135 и 136).

Другие ветви внутренней сонной артерии (передняя и средняя мозговые и другие артерии) направляются к головному мозгу и участвуют в образовании артериального круга большого мозга (см. рис. 140).

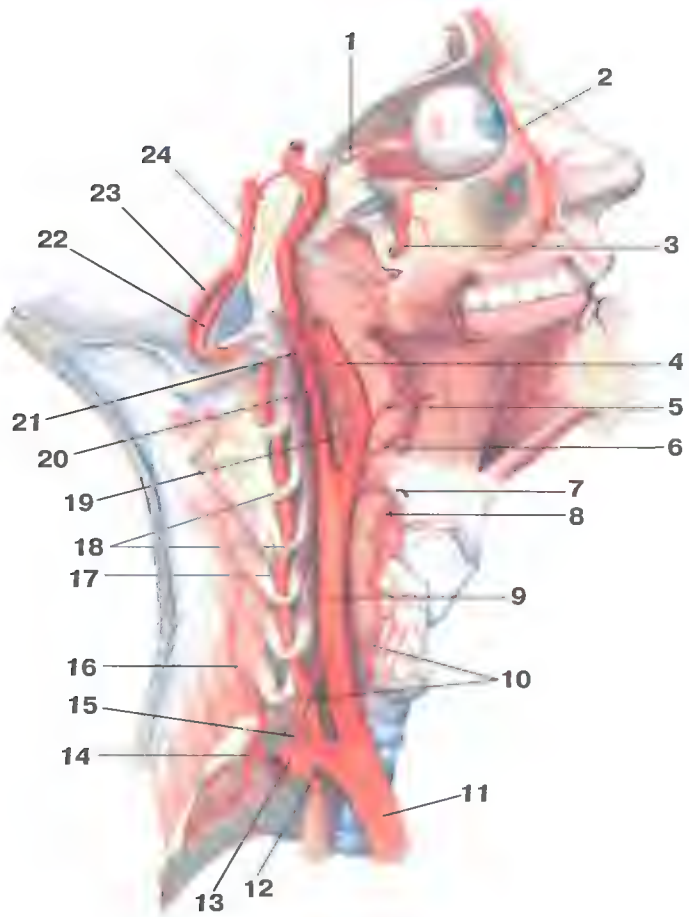

138 **Внутренняя сонная и позвоночная артерии. Вид сбоку. Правая часть нижней челюсти удалена**

1 — глазница; 2 — угловая артерия; 3 — верхнечелюстная артерия; 4 — наружная сонная артерия; 5 — лицевая артерия; 6 — язычная артерия; 7 — верхняя гортанная артерия; 8 — верхняя щитовидная артерия; 9 — общая сонная артерия; 10 — нижняя щитовидная артерия; 11 — плечеголовной ствол; 12 — внутренняя грудная артерия; 13 — подключичная артерия; 14 — реберно-шейный ствол; 15 — щито-шейный ствол; 16 — глубокая шейная артерия; 17 — позвоночная артерия; 18 — поперечные отростки шейных позвонков; 19 — восходящая глоточная артерия; 20 — внутренняя сонная артерия; 21 — затылочная артерия; 22 — правая позвоночная артерия; 23 — левая позвоночная артерия; 24 — базилярная артерия.

1 — orbita; 2 — a. anguláris; 3 — a. maxilláris; 4 — a. carótis externa; 5 — a. faciális; 6 — a. linguális; 7 — a. laryngea supérior; 8 — a. thyroidea supérior; 9 — a. carótis communis; 10 — a. thyroidea inférior; 11 — trúncus brachiocephálicus; 12 — a. thorácica interna; 13 — a. subclávia; 14 — trúncus costocervicális; 15 — trúncus thyrocervicális; 16 — a. cervicális profúnda; 17 — a. vertebrális; 18 — vértebrae cervicáles (procéssus transversária); 19 — a. pharyngea ascéndens; 20 — a. carótis interna; 21 — a. occipitális; 22 — a. vertebrális déxtra; 23 — a. vertebrális sinistra; 24 — a. basiláris.

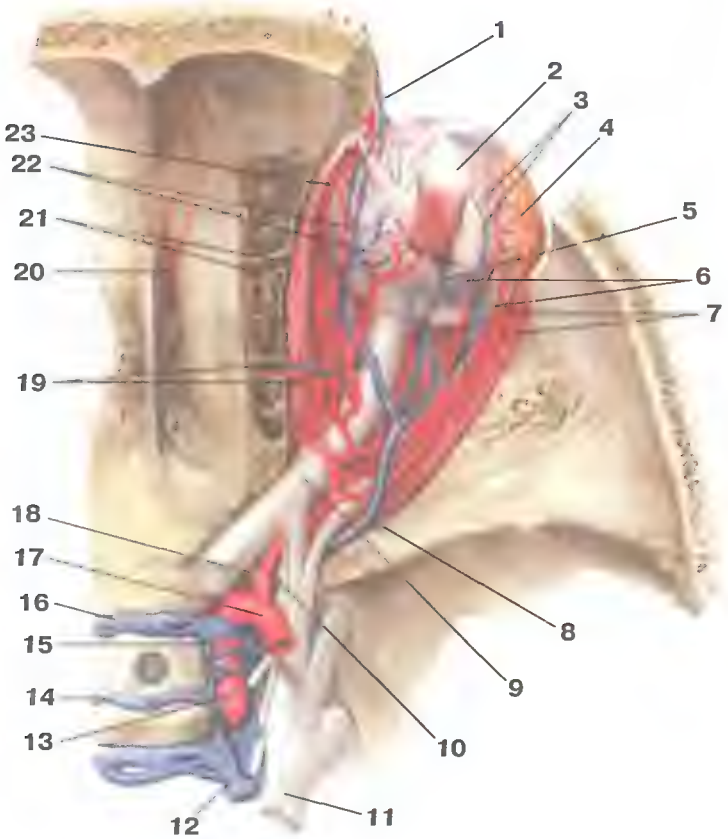

139 **Глазная артерия и ее ветви. Вид сверху. Верхняя стенка глазницы удалена**

1 — надглазничная вена; 2 — глазное яблоко; 3 — эписклеральные вены; 4 — слезная железа; 5 — вортикозные вены; 6 — слезная вена; 7 — слезная артерия; 8 — верхняя глазная вена; 9 — зрительный нерв; 10 — глазная артерия; 11 — тройничный нерв; 12 — верхний каменистый синус; 13 — внутренняя сонная артерия; 14 — задний межпещеристый синус; 15 — межпещеристый синус (частично удален); 16 — передний межпещеристый синус; 17 — внутренняя сонная артерия (перерезана); 18 — центральная артерия сетчатки; 19 — задние решетчатые артерия и вены; 20 — передняя решетчатая артерия; 21 — передние решетчатые артерия и вены; 22 — задние ресничные артерия и вена; 23 — надглазничная артерия.

1 — v. supraorbitális; 2 — búlbus óculi; 3 — vv. episcleráles; 4 — glándula lacrimális; 5 — vv. vorticósae; 6 — v. lacrimális; 7 — a. lacrimális; 8 — v. ophtálmica supérior; 9 — n. ópticus; 10 — a. ophtálmica; 11 — n. trigéminus; 12 — sinus petrósus supérior; 13 — a. carótis intérna; 14 — sinus intercavernósus postérior; 15 — sinus cavernósus (частично удален); 16 — sinus intercavernósus antérior; 17 — a. carótis intérna (перерезана); 18 — a. centrális rétinae; 19 — a. et vv. ethmoidáles posterióres; 20 — a. ethmoidális antérior; 21 — a. et vv. ethmoidáles anterióres; 22 — a. et vv. ciliáres posterióres; 23 — a. supraorbitális.

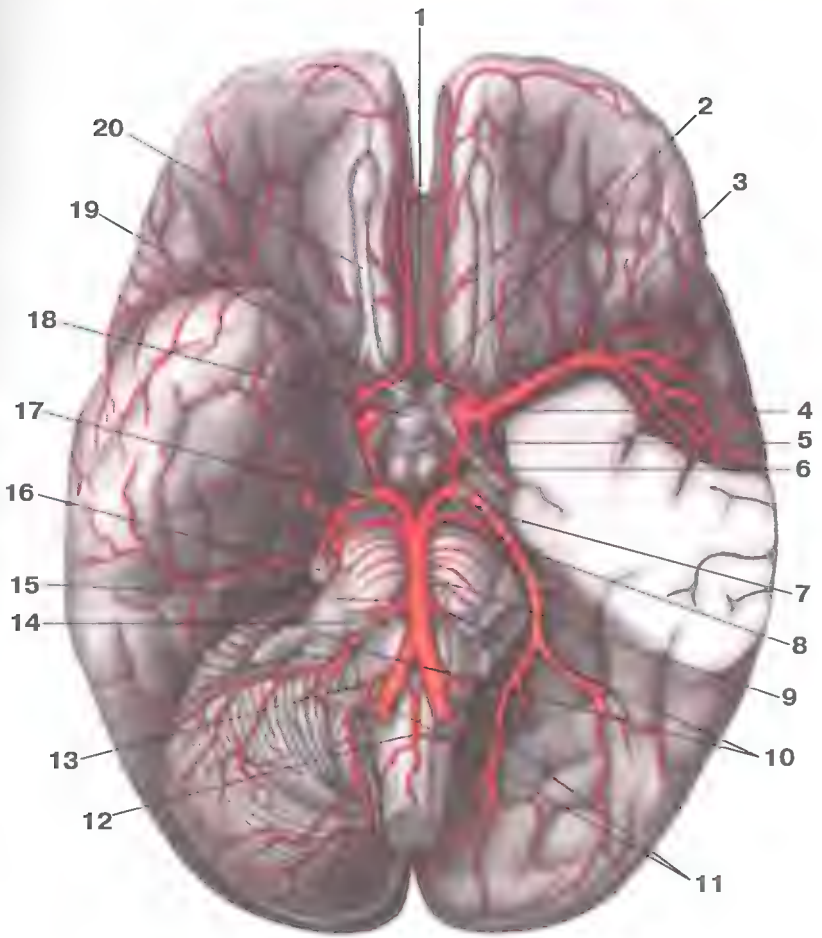

140 **Ветви внутренней сонной и базилярной артерий на основании головного мозга. Вид снизу**

1 — передняя соединительная артерия; 2 — передняя мозговая артерия; 3 — средняя мозговая артерия; 4 — внутренняя сонная артерия; 5 — передняя ворсинчатая артерия; 6 — задняя соединительная артерия; 7 — задняя мозговая артерия; 8 — верхняя мозжечковая артерия; 9 — базилярная артерия; 10 — передняя нижняя мозжечковая артерия; 11 — позвоночная артерия; 12 — передняя спинномозговая артерия; 13 — задняя нижняя мозжечковая артерия; 14 — лицевой нерв; 15 — отводящий нерв; 16 — тройничный нерв; 17 — блоковый нерв; 18 — гипофиз; 19 — зрительный перекрест; 20 — обонятельный тракт.

1 — a. communicans anterior; 2 — a. cerebri anterior; 3 — a. cerebri media; 4 — a. carotis interna; 5 — a. choroidea anterior; 6 — a. communicans posterior; 7 — a. cerebri posterior; 8 — a. cerebelli superior; 9 — a. basilaris; 10 — a. cerebelli inferior anterior; 11 — a. vertebralis; 12 — a. spinalis anterior; 13 — a. cerebelli inferior posterior; 14 — n. facialis; 15 — n. abducens; 16 — n. trigeminus; 17 — n. trochlearis; 18 — hypophysis; 19 — chiasma opticum; 20 — tractus olfactorius.

Передняя мозговая артерия (a. cérebri antérior) отходит от внутренней сонной артерии чуть выше начала глазной артерии и направляется вперед, сближается с передней мозговой артерией противоположной стороны и на уровне зрительного перекреста соединяется с ней поперечно расположенной *передней соединительной артерией* (a. commúnicans antérior). Далее каждая передняя мозговая артерия ложится на медиальную поверхность полушария большого мозга, поворачивается вверх, огибает спереди колено мозолистого тела и направляется по его поверхности назад, достигая задней доли мозга (рис. 141). На своем пути передняя мозговая артерия отдает мелкие ветви, проникающие через переднее продырявленное вещество мозга к его базальным (подкорковым) ядрам, а также корковые ветви к коре прилежащих отделов лобной, теменной долей, к обонятельной луковице и обонятельному тракту, к мозолистому телу.

Средняя мозговая артерия (a. cérebri média), самая крупная ветвь внутренней сонной артерии, поднимается кверху и ложится в латеральную борозду большого мозга (см. рис. 140). Эта артерия разветвляется на верхне-боковой поверхности полушария большого мозга, отдает корковые и центральные ветви.

Передняя ворсинчатая артерия (a. chorioidea antérior) отходит от задней полуокружности внутренней сонной артерии, идет назад по наружной поверхности ножки мозга (см. рис. 140). Далее артерия входит в вещество мозга, проникает в нижний рог бокового желудочка, где участвует в образовании сосудистого сплетения бокового желудочка мозга. На своем пути передняя ворсинчатая артерия отдает ветви к зрительному тракту, латеральному коленчатому телу, внутренней капсуле, базальным ядрам, красному ядру и ядрам гипоталамуса.

Задняя соединительная артерия (a. commúnicans postérior) отходит от внутренней сонной артерии, кзади и медиально и впадает в заднюю мозговую артерию, являющуюся одной из конечных ветвей базилярной артерии.

Внутренняя сонная артерия вместе с ее ветвями (передней мозговой и задней соединительными артериями), анастомозирующими с одноименными артериями противоположной стороны, образуют *артериальный круг (виллизиев) большого мозга* (circúlus arteriósus cérebri) (см. рис. 132).

Подключичная артерия и ее ветви

Подключичная артерия (a. subclávia) является ветвью плечеголовного ствола (справа) и дуги аорты (слева). Из грудной полости подключичная артерия выходит через верхнюю апертуру, огибая купол плевры и верхушку легкого, на котором образует небольшое вдавление (рис. 142). Далее артерия проходит под ключицей к первому ребру и проникает в межлестничный промежуток между передней и средней лестничными мышцами. На первом ребре артерия располагается в борозде подключичной артерии. Кпереди от подключичной артерии лежит на первом ребре подключичная вена. Над артерией в межлестничном промежутке находится плечевое (нервное) сплетение (рис. 143). Перекинувшись через I ребро, подключичная артерия идет в подмышечную полость и продолжается в подмышечную артерию.

У подключичной артерии условно выделяют 3 отдела: первый отдел — от начала подключичной артерии до межлестничного промежутка, второй отдел находится в межлестничном промежутке, третий отдел — от межлестничного промежутка до входа в подмышечную полость.

В первом отделе от подключичной артерии отходят позвоночная, внутренняя грудная артерии, щито-шейный ствол, во втором отделе — реберно-шейный ствол, в третьем — поперечная артерия шеи (табл. 3).

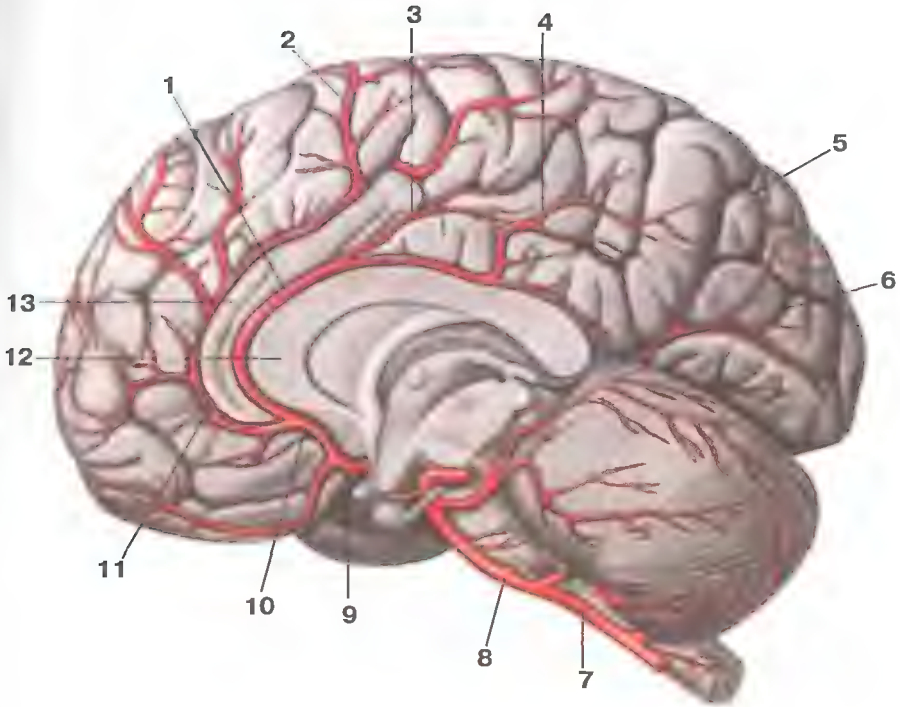

141 Передняя мозговая вртерия и ее ветви на медиальной поверхности полушария большого мозга

1 — передняя мозговая артерия; 2 — длинная центральная артерия; 3 — короткая центральная артерия; 4 — предклинная артерия; 5 — теменно-затылочная артерия; 6 — большая мозговая вена; 7 — левая позвоночная артерия; 8 — базилярная артерия; 9 — передняя соединительная артерия; 10 — передняя мозговая артерия; 11 — переднемедиальная центральная артерия; 12 — мозолистое тело; 13 — поясная извилина.

1 — a. cérebri antérior; 2 — a. centrális lóngus; 3 — a. centrális brévis; 4 — a. precuneális; 5 — a. parietooccipitális; 6 — v. cérebri mágna; 7 — a. vertebrális sinistra; 8 — a. basiláris; 9 — a. communícans antérior; 10 — a. cérebri antérior; 11 — a. centrális anteriomediális; 12 — córpus callósum; 13 — girus cinguli.

Таблица 3

Подключичная артерия и ее ветви

Название артерий и их основных ветвей	*Кровоснабжаемые органы (области)*
Позвоночная а. 1. Передняя спинномозговая а. 2. Задняя спинномозговая а. 3. Задняя нижняя мозжечковая а. 4. Менингеальные ветви 5. Ворсинчатая ветвь к IV желудочку.	Мозжечок, продолговатый мозг, спинной мозг, корешки шейных спинномозговых нервов, оболочки мозга, глубокие мышцы шеи
Базилярная а. 1. Нижняя передняя мозжечковая а. 2. Верхняя мозжечковая а. 3. А лабиринта. 4. А. моста 5. Среднемозговые аа.	Мост, мозжечок, продолговатый мозг, ножки мозга, промежуточный мозг, затылочная доля полушария большого мозга, внутреннее ухо
Задняя мозговая а.	Затылочная доля и нижний отдел височной доли полушария большого мозга, средний и промежуточный мозг, ножки мозга
Внутренняя грудная а. 1. Медиастинальные ветви 2. Тимусные ветви 3. Бронхиальные ветви 4. Передние межреберные ветви 5. Перикардо-диафрагмальная а. 6. Мышечно-диафрагмальная а. 7. Верхняя надчревная а. 8. Грудинные ветви 9. Прободающие ветви	Передняя грудная и брюшная стенки, грудина, диафрагма, тимус, плевра, перикард, молочная железа, прямая мышца живота, нижний отдел трахеи, главные бронхи
Щито-шейный ствол 1. Нижняя щитовидная а. 2. Восходящая шейная а. 3. Надлопаточная а.	Щитовидная железа, гортань, гортанная часть глотки, шейная часть пищевода и трахеи. Мышцы шеи ниже подъязычной кости, трапециевидная, поднимающая лопатку, надостная и подостная, ременные шеи и головы
Реберно-шейный ствол 1. Глубокая шейная а. 2. Наивысшая межреберная а.	Глубокие мышцы шеи, спинной мозг (в шейном отделе) и его оболочки, мышцы и кожа в области I-II межреберных промежутков
Поперечная артерия шеи	Мышцы: подкожная шеи, нижнее брюшко лопаточно-подъязычной мышцы, грудино-ключично-сосцевидная, большая и малая ромбовидные мышцы, мышца, поднимающая лопатку, трапециевидная, передняя зубчатая

Позвоночная артерия (a. vertebrális) отходит от верхней полуокружности подключичной артерии сразу по выходе ее из грудной полости. Располагается позади общей сонной артерии. Это *предпозвоночная часть* позвоночной артерии. Затем эта артерия проходит через отверстие в поперечных отростках шейных позвонков (*поперечно отростковая,* или *шейная часть*) (см. рис. 144). Выйдя из отверстия поперечного отростка II шейного позвонка, позвоночная артерия поворачивает латерально, проходит через отверстие в поперечном отростке атланта (*атлантовая часть*), изгибается в медиальную сторону и ложится в борозду позвоночной артерии. После этого позвоночная артерия прободает заднюю атланто-затылочную мембрану и твердую оболочку спинного мозга в позвоночном канале и через большое затылочное отверстие вступает в полость черепа. В полости черепа позвоночная арте-

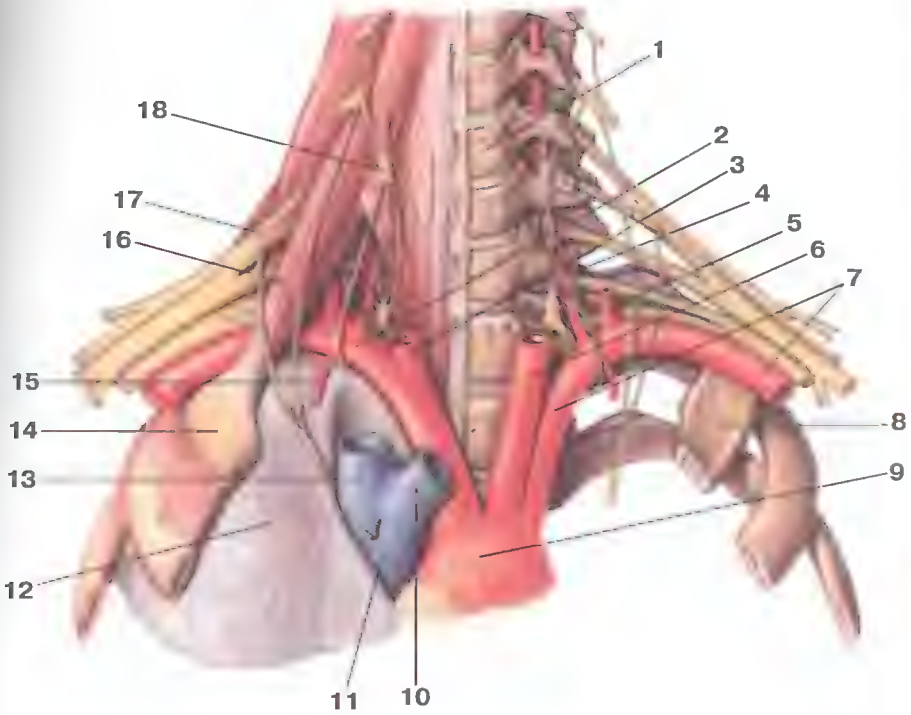

142 **Правая и левая подключичные артерии, их положение в грудной полости. Вид спереди. Передняя грудная стенка и внутренние органы удалены**

1 — позвоночный столб; 2 — правая подключичная артерия; 3 — правая общая сонная артерия; 4 — левая позвоночная артерия; 5 — щито-шейный ствол; 6 — левая общая сонная артерия; 7 — левая подключичная артерия; 8 — I левое ребро; 9 — дуга аорты; 10 — левая плечеголовная вена; 11 — верхняя полая вена; 12 — правое легкое; 13 — правая плечеголовная вена; 14 — I правое ребро; 15 — правая внутренняя грудная артерия; 16 — передняя лестничная мышца; 17 — плечевое сплетение; 18 — симпатический ствол.

1 — colúmna vertebrális; 2 — a. subclávia déxtra; 3 — a. carótis commúnis déxtra; 4 — a. vertebrális sinistra; 5 — trúncus thyrocervicális; 6 — a. carótis commúnis (sinistra); 7 — a. subclávia sinistra; 8 — cósta sinister (I); 9 — árcus aórtae; 10 — v. brachiocephálica sinistra; 11 — v. cáva supérior; 12 — púlmo déxter; 13 — v. brachiocephálica déxtra; 14 — cósta déxter (I); 15 — a. thorácica intérna déxtra; 16 — m. scalénus antérior; 17 — pléxus brachiális;18 — trúncus sympáticus.

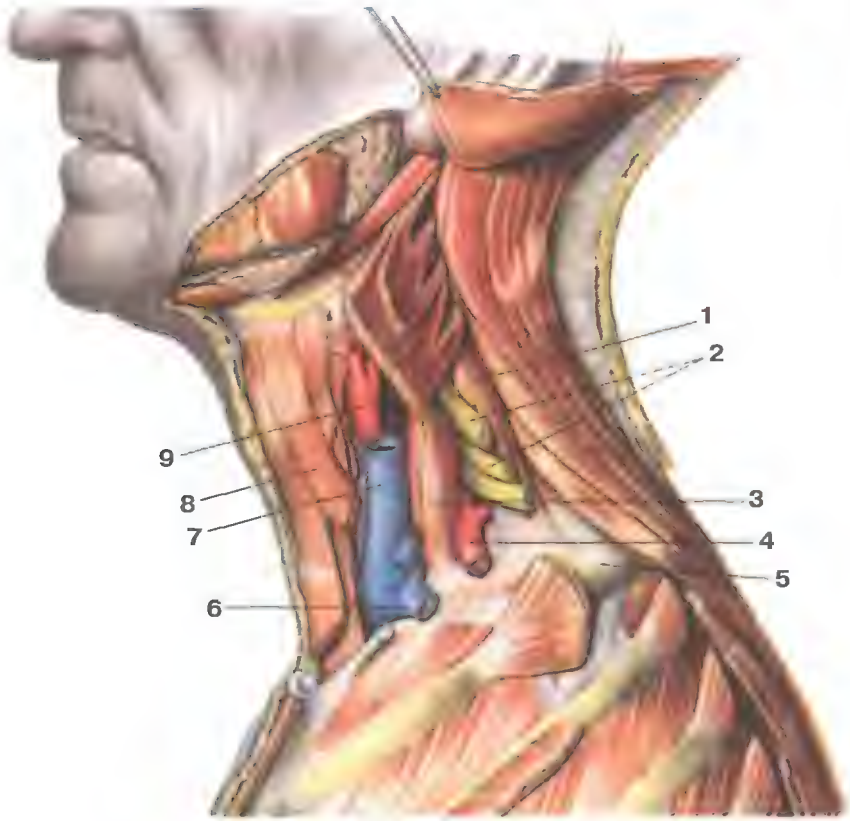

143 **Подключичная артерия в межлестничном промежутке и ее взаимоотношение с плечевым сплетением и подключичной веной**

1 — средняя лестничная мышца; 2 — плечевое сплетение; 3 — передняя лестничная мышца; 4 — подключичная артерия; 5 — I ребро; 6 — подключичная вена; 7 — внутренняя яремная вена; 8 — лопаточно-подъязычная мышца; 9 — левая общая сонная артерия.

1 — m. scalénus médius; 2 — plexus brachiális; 3 — m. scalénus antérior; 4 — a. subclávia; 5 — cósta (I); 6 — v. subclávia; 7 — v. juguláris interna; 8 — m. omohyoideus; 9 — a. carótis communis sinistra.

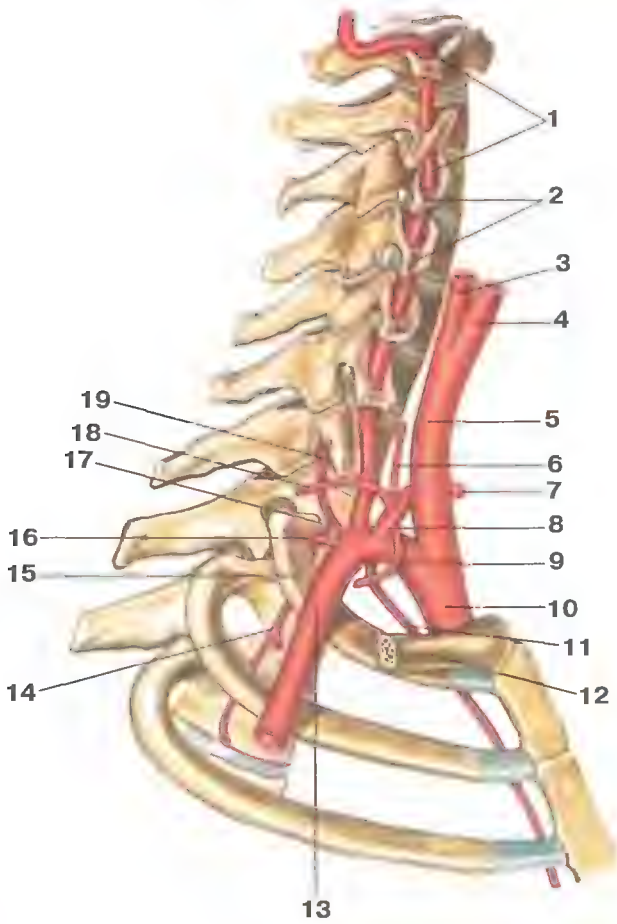

144 **Позвоночная артерия и другие ветви подключичной артерии. Вид справа. Схема**

1 — позвоночная артерия; 2 — поперечные отростки шейных позвонков; 3 — внутренняя сонная артерия; 4 — наружная сонная артерия; 5 — общая сонная артерия; 6 — восходящая шейная артерия; 7 — нижняя щитовидная артерия; 8 — щито-шейный ствол; 9 — надлопаточная артерия; 10 — плечеголовной ствол; 11 — внутренняя грудная артерия; 12 — ключица; 13 — подключичная артерия; 14 — наивысшая межреберная артерия; 15 — I ребро; 16 — поперечная артерия шеи; 17 — реберно-шейный ствол; 18 — поверхностная шейная артерия; 19 — глубокая шейная артерия.

1 — a. vertebrális; 2 — vértebrae cervicáles (procéssus transversária); 3 — a. carótis intérna; 4 — a. carótis extérna; 5 — a. carótis communis; 6 — a. cervicális ascéndens; 7 — a. thyroidea inférior; 8 — trúncus thyrocervicális; 9 — a. suprascapuláris; 10 — trúncus brachiocephálicus; 11 — a. thorácica intérna; 12 — clavicula; 13 — a. subclávia; 14 — a. intercostális supréma; 15 — cósta (I); 16 — a. transvérsa cólli; 17 — trúncus costocervicális; 18 — a. cervicális superficiális; 19 — a. cervicális profúnda.

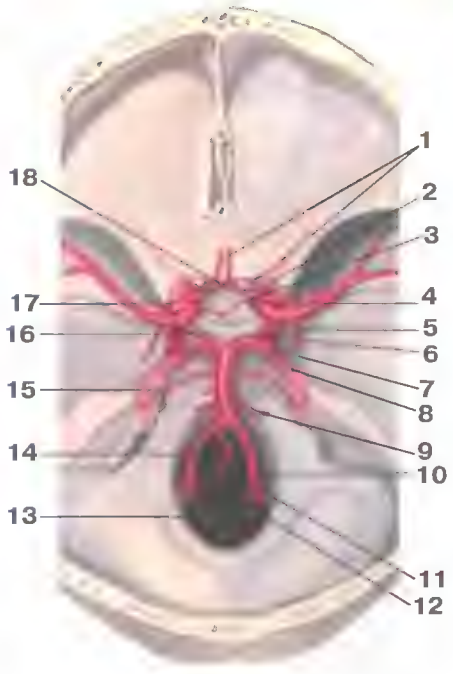

145 Позвоночные и базилярная артерии в полости черепа

1 — правая передняя мозговая артерия; 2 — внутренняя сонная артерия; 3 — гипофизарная ямка; 4 — средняя мозговая артерия; 5 — передняя ворсинчатая артерия; 6 — задняя соединительная артерия; 7 — задняя мозговая артерия; 8 — верхняя мозжечковая артерия; 9 — задняя нижняя мозжечковая артерия; 10 — правая позвоночная артерия; 11 — передняя спинномозговая артерия; 12 — задняя спинномозговая артерия; 13 — большое затылочное отверстие; 14 — левая позвоночная артерия; 15 — передняя нижняя мозжечковая артерия; 16 — задняя соединительная артерия; 17 — левая передняя мозговая артерия; 18 — передняя соединительная артерия.

1 — a. cérebri antérior déxtra; 2 — a. carótis interna; 3 — fóssa hypophysiális; 4 — a. cérebri média; 5 — a. choroidea antérior; 6 — a. communícans postérior; 7 — a. cerebri postérior; 8 — a. cerebélli supérior; 9 — a. cerebéllii inférior postérior; 10 — a. vertebrális déxtra; 11 — a. spinális antérior; 12 — a. spinális postérior; 13 — forámen mágnum; 14 — a. vertebrális sinistra; 15 — a. cerebélli inférior antérior; 16 — a. communícans postérior; 17 — a. cérebri antérior sinistra; 18 — a. communícans antérior.

рия (*внутричерепная часть*) ложится на поверхность ската и сближается с такой же артерией противоположной стороны, образуя у заднего края моста мозга непарный сосуд — базилярную (основную) артерию (a. basiláris) (рис. 145).

В начальной (предпозвоночной) своей части позвоночная артерия ветвей не дает. От следующей (поперечно-отростковой части) артерии отходят *спинномозговые (корешковые) ветви* (rr. spináles, s. radiculáres), которые уходят к спинному мозгу через межпозвоночные отверстия, и *мышечные ветви* (rr. musculáres) — к глубоким мышцам шеи. Атлантовая часть позвоночной артерии ветвей не дает. В полости черепа (от внутричерепной части позвоночной артерии) отходят менингеальные ветви, спинномозговые и мозжечковые ветви. *Передняя и задняя менингеальные ветви* (r. meningeus antérior et r. meningeus postérior) кровоснабжают мозговые оболочки в области задней черепной ямки. *Задняя спинномозговая артерия* (a. spinális postérior) отходит от позвоночной артерии чуть выше большого затылочного отверстия, огибает снаружи продолговатый мозг и идет вниз вдоль задней латеральной борозды спинного мозга. *Передняя спинномозговая артерия* (a. spinális antérior) отходит от позвоночной артерии над передним краем большого затылочного отверстия, идет вниз и на уровне границы головного мозга со спинным соединяется с такой же артерией противоположной стороны. Правая и левая передние спинномозговые артерии вместе с позвоночными артериями образуют артериальный круг (круг Захарченко). Непарный сосуд, образованный при соединении двух передних спинномозговых артерий, направляется вниз вдоль передней щели спинного мозга. *Задняя нижняя мозжечковая артерия* (парная) (a. inférior postérior cerebélli), обогнув продолговатый мозг, разветвляется в задне-нижних отделах мозжечка.

Базилярная артерия (a. basiláris) образуется при соединении правой и левой позвоночных артерий, располагается в базилярной борозде моста (см. рис. 140 и 145). На уровне переднего края моста базилярная артерия разделяется на ее конечные ветви — правую и левую задние мозговые артерии. От базилярной артерии на уровне моста отходят парные *нижняя передняя мозжечковая артерия* (a. inférior antérior cerebélli), которая идет к нижней поверхности мозжечка (парная), артерия лабиринта (a. labyrinthi) — к внутреннему уху, *артерии моста* (aa. póntis) — к мосту, *средние мозговые артерии* (aa. mesencephálicae) — к среднему мозгу и парная *верхняя мозжечковая артерия* (a. supérior cerebélli), которая разветвляется в верхних отделах мозжечка и участвует также в образовании сосудистого сплетения третьего желудочка.

Задняя мозговая артерия (a. cerébri postérior) — парная, направляется латерально над мозжечковым наметом и разветвляется на нижней и верхне-боковой поверхностях височной и затылочной долей большого мозга. Задняя мозговая артерия к этим отделам мозга отдает *корковые ветви* (rr. corticáles): височные, затылочные и теменно-затылочные. От задней мозговой артерии отходят ветви к среднему мозгу, к сосудистому сплетению третьего желудочка, а также к базальным (подкорковым) узлам большого мозга (центральные ветви, rr. centráles), которые проникают в мозг через заднюю продырявленную пластинку.

К задней мозговой артерии спереди подходит задняя соединительная артерия, в результате чего образуется расположенный в подпаутинном пространстве *артериальный (виллизиев) круг большого мозга* (circulus arteriósus cérebi) (см. рис. 132 и 137). В образовании артериального круга большого мозга участвуют задние мозговые артерии, задние соединительные артерии, передние мозговые артерии и передняя соединительная артерия.

Внутренняя грудная артерия (a. thorácica intérna) отходит от нижней поверхности подключичной артерии, идет вниз позади подключичной вены, затем (в грудной полости) спускается вдоль края грудины по задней поверхности хрящевой части I-VII ребер (рис. 146, см. также рис. 142 и 144). Под нижним краем VII ребра артерия делится на свои конечные ветви — мышечно-диафрагмальную артерию и верхнюю надчревную артерию. От внутренней грудной артерии отходят боковые ветви: *медиастинальные ветви* (rr. mediastináles) — к средостенной плевре, клетчатке верхнего средостения; *тимусные ветви* (rr. thýmici) — к грудине; *бронхиальные* и *трахеальные ветви* (rr. bronchiáles et tracheáles) — к трахее и к главным бронхам; *перикардо-диафрагмальная артерия* (a. pericardiacophrénica) — к перикарду и диафрагме; *прободающие ветви* (rr. perforántes) через межреберные промежутки идут к большой грудной мышце и к молочной железе; *передние межреберные ветви* (rr. intercostáles anterióres) уходят в I-VI межреберные промежутки и к межреберным мышцам (рис. 147). Перикардо-диафрагмальная артерия отходит от внутренней грудной артерии на уровне первого ребра, идет рядом с диафрагмальным нервом, отдавая по пути ветви к перикарду. Передние межреберные ветви в межреберных промежутках анастомозируют с задними межреберными артериями (от грудной части аорты).

Мышечно-диафрагмальная артерия (a. musculophrénica) идет вниз и латерально по линии прикрепления диафрагмы к ребрам, что соответствует краю реберной дуги. От артерии отходят ветви к диафрагме, к мышцам живота, к пяти нижним межреберным промежуткам — *передние межреберные ветви*. **Верхняя надчревная артерия** (a. epigástrica supérior) прободает заднюю стенку влагалища прямой мышцы живота, затем идет вниз по задней поверхности этой мышцы. На уровне пупочного кольца артерия анастомозирует с нижней надчревной артерией — ветвью наружной подвздошной артерии (рис. 146).

Щито-шейный ствол (truncus thyrocervicális) отходит от верхней поверхности подключичной артерии в месте ее вхождения в межлестничный промежуток. Отойдя от подключичной артерии примерно на 1,5 см, ствол делится на три ветви: нижнюю щитовидную, надлопаточную и восходящую шейную артерии.

146 **Внутренняя грудная артерия и ее ветви. Нижняя надчревная артерия на задней стороне передней грудной и брюшной стенках. Вид сзади**

1 — правая внутренняя грудная артерия; 2 — правая внутренняя грудная вена; 3 — передние межреберные ветви; 4 — мышечно-диафрагмальная артерия; 5 — мышечно-диафрагмальная вена; 6 — диафрагма; 7 — верхняя надчревная вена; 8 — верхняя надчревная артерия; 9 — нижняя надчревная артерия; 10 — нижняя надчревная вена; 11 — наружная подвздошная артерия; 12 — прямая мышца живота; 13 — пупочное кольцо; 14 — белая линия; 15 — наружные межреберные мышцы; 16 — грудные ветви; 17 — правая внутренняя грудная артерия.

1 — a. thorácica intérna déxtra; 2 — v. thorácica intérna déxtra; 3 — rr. intercostáles anterióres; 4 — a. musculophrénica; 5 — v. musculophrénica; 6 — diaphrágma; 7 — v. epigástrica supérior; 8 — a. epigástrica supérior; 9 — a. epigástrica inférior; 10 — v. epigástrica inférior; 11 — a. iliáca extérna; 12 — m. réctus abdomines; 13 — ánulus umbilicális; 14 — linea álba; 15 — mm. intercostáles extérni; 16 — rr. sternáles; 17 — a. thorácica intérna sinistra.

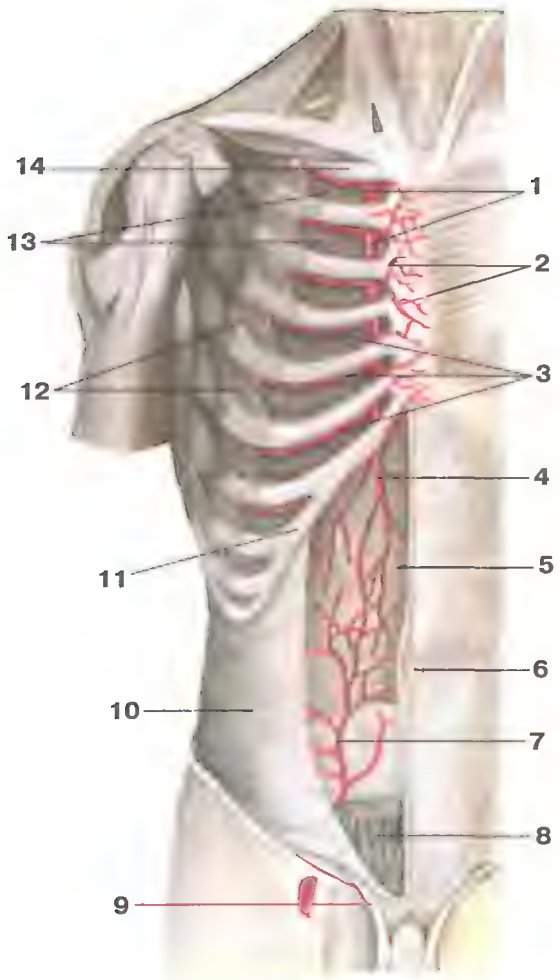

147 **Внутренняя грудная артерия и ее ветви. Вид спереди. Поверхностные мышцы груди и живота удалены**

1 — внутренняя грудная артерия; 2 — грудинные ветви; 3 — передние межреберные ветви; 4 — верхняя надчревная артерия; 5 — задняя стенка влагалища прямой мышцы живота; 6 — пупочное кольцо; 7 — нижняя надчревная артерия; 8 — прямая мышца живота (отрезана); 9 — семенной канатик; 10 — поперечная мышца живота; 11 — реберная дуга; 12 — наружные межреберные мышцы; 13 — внутренние межреберные мышцы; 14 — I ребро.

1 — a. thorácica intérna; 2 — rr. sternáles; 3 — rr. intercostáles anterióres; 4 — a. epigástrica supérior; 5 — vagina m. récti abdóminis (páries postérior); 6 — ánulus umbilicális; 7 — a. epigástrica inférior; 8 — m. réctus abdóminis (отрезана); 9 — funículus spermáticus; 10 — m. transvérsus abdóminis; 11 — árcus costális; 12 — mm. intercostáles extérni; 13 — mm. intercostáles intérni; 14 — cósta (I).

Нижняя щитовидная артерия (a. thyroidea inférior) идет медиально и вверх позади внутренней яремной вены и общей сонной артерии. На уровне шестого шейного позвонка нижняя щитовидная артерия подходит к задней поверхности нижней части боковой доли щитовидной железы. На своем пути артерия отдает *глоточные* и *пищеводные ветви* (rr. pharyngeáles et oesophageáles), *трахеальные ветви* (rr. tracheales) и *нижнюю гортанную артерию* (a. laryngea inférior), которая в стенках гортани анастомозирует с верхней гортанной артерией, отходящей от верхней щитовидной артерии. *Надлопаточная артерия* (a. suprascapuláris) направляется вниз и латерально позади ключицы и впереди передней лестничной мышцы. Затем артерия идет вдоль нижнего брюшка лопаточно-подъязычной мышцы, проходит под верхней поперечной связкой лопатки в надостную ямку, где отдает мышечные ветви. Далее она огибает сзади шейку лопатки, входит в подостную ямку, отдает *акромиальную ветвь* (r. acromiális) к акромиальному отростку лопатки и анастомозирует с ветвями артерии, окружающей лопатку (рис. 148). *Восходящая шейная артерия* (a. cervicális ascéndens) идет вверх по передней поверхности передней лестничной мышцы рядом с диафрагмальным нервом. Артерия отдает ветви к предпозвоночным мышцам, к спинному мозгу и глубокую ветвь — к глубоким мышцам затылочной области.

Реберно-шейный ствол (trúncus costocervicális) отходит вверх и кзади от подключичной артерии в межлестничном промежутке и сразу делится на глубокую шейную и наивысшую межреберную артерию (см. рис. 138 и 144). *Глубокая шейная ар-*

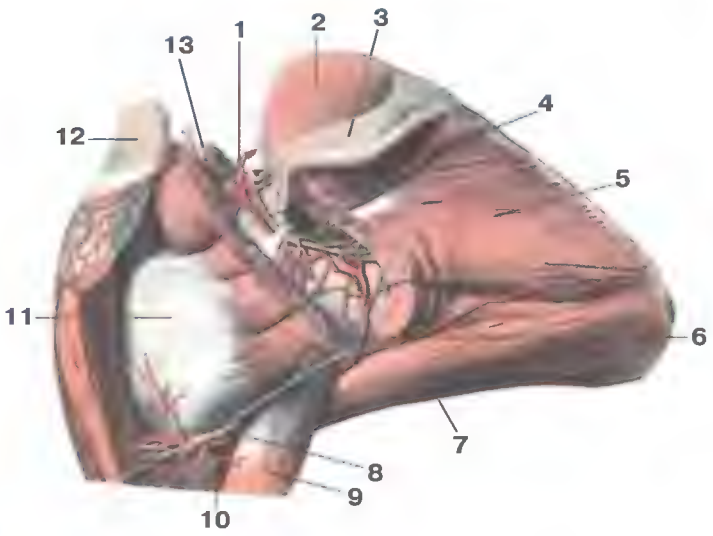

148 **Надлопаточная артерия и ее ветви на задней стороне лопатки. Вид сзади**

1 — надлопаточная артерия; 2 — надостная мышца; 3 — ость лопатки; 4 — надлопаточный нерв; 5 — подостная мышца; 6 — артерия, огибающая лопатку; 7 — большая круглая мышца; 8 — подмышечный нерв; 9 — длинная головка трехглавой мышцы плеча; 10 — задняя артерия, огибающая плечевую кость; 11 — капсула плечевого сустава; 12 — ключица; 13 — акромиальная ветвь.

1 — a. suprascapuláris; 2 — m. supraspinátus; 3 — spina scápulae; 4 — n. suprascapuláris; 5 — m. infraspinátus; 6 — a. circumfléxa scapulae; 7 — m. téres májor; 8 — n. axilláris; 9 — cáput lóngum m. tricepitis bráchii; 10 — a. circumfléxa húmeri postérior; 11 — cápsula articuláris húmeri; 12 — clavicula; 13 — r. acromiális.

терия (a. cervicális profúnda) идет назад и кверху над шейкой I ребра к полуостистым мышцам головы и шеи, а также отдает ветви к спинному мозгу. *Наивысшая межреберная артерия* (a. intercostális supréma) отходит вниз кпереди от шейки первого ребра, отдает *первую и вторую задние межреберные артерии* (aa. intercostáles posterióres I-II), которые анастомозируют с передними межреберными ветвями, отходящими от внутренней грудной артерии. Задние межреберные артерии имеют *дорсальные ветви* (rr. dorsáles) и *спинномозговые ветви* (rr. spináles).

Поперечная артерия шеи (a. trasvérsa cólli) отходит от подключичной артерии после выхода ее из межлестничного промежутка, направляется латерально и кзади. Артерия проходит между ветвями плечевого сплетения к верхнему углу лопатки, где (у края трапециевидной мышцы) делится на восходящую и нисходящую ветви. *Восходящая ветвь* (r. ascéndens) идет кверху, между мышцей, поднимающей лопатку, и ременной мышцей шеи, к которым отдает свои ветви. *Нисходящая ветвь* (r. descéndens) идет вниз вдоль медиального края лопатки возле прикрепления к ней ромбовидных и передней зубчатой мышц. Артерия кровоснабжает эти мышцы, анастомозирует с ветвями грудо-спинной артерии, отходящей от подмышечной артерии.

Артерии верхней конечности

К органам и тканям верхней конечности направляются ветви подмышечной, плечевой и других крупных артерий (рис. 149, табл. 4).

Таблица 4

Подмышечная артерия и другие артерии верхней конечности

Название артерий и их основных ветвей	*Кровоснабжаемые органы (области)*
Подмышечная а. 1. Грудоакромиальная а. 2. Верхняя грудная а. 3. Латеральная грудная а. 4. Подлопаточная а. 5. Передняя и задняя аа., огибающие плечевую кость 6. Подлопаточные (мышечные) ветви	Содержимое подмышечной полости (жировая клетчатка, лимфатические узлы), кожа и мышцы боковой стенки грудной полости, кожа и мышцы плечевого пояса, плечевой сустав, молочная железа
Плечевая а. 1. Мышечные ветви 2. Верхняя локтевая коллатеральная а. 3. Нижняя локтевая коллатеральная а. 4. Глубокая а. плеча.	Кожа и мышцы плеча, плечевая кость, локтевой сустав
Лучевая а. 1. Мышечные ветви 2. Лучевая возвратная артерия. 3. Поверхностная ладонная ветвь 4. Ладонная запястная ветвь 5. Тыльная запястная ветвь 6. Первая тыльная пястная ветвь 7. А. большого пальца кисти	Кожа и мышцы предплечья, кисти, лучевая кость, локтевой, лучезапястный суставы и суставы кисти
Локтевая а. 1. Мышечные ветви 2. Локтевая возвратная а. 3. Общая межкостная а. 4. Ладонная запястная ветвь 5. Тыльная запястная ветвь 6. Глубокая ладонная ветвь	Кожа и мышцы предплечья и кисти, локтевая кость, локтевой, лучезапястный суставы, суставы кисти

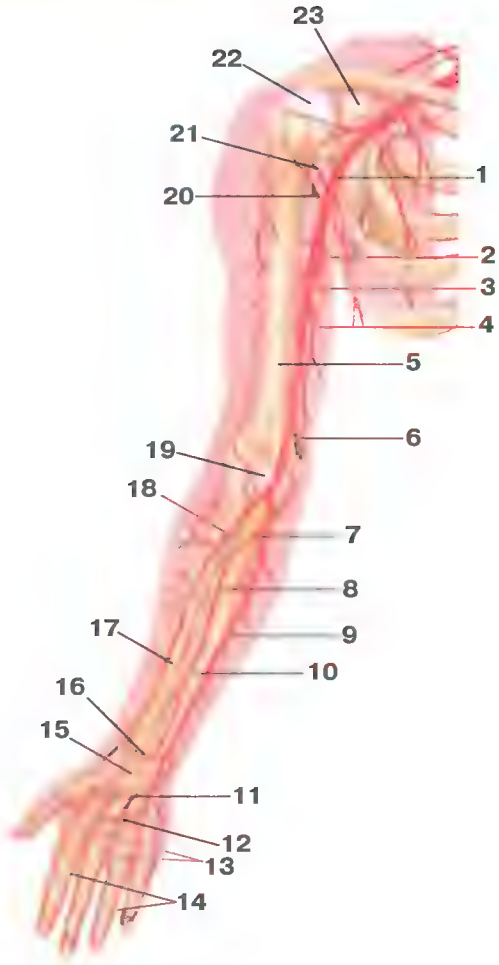

149 **Схема артерий верхней конечности. Вид спереди**

1 — подмышечная артерия; 2 — глубокая артерия плеча; 3 — плечевая артерия; 4 — верхняя локтевая коллатеральная артерия; 5 — плечевая кость; 6 — нижняя локтевая коллатеральная артерия; 7 — общая межкостная артерия; 8 — передняя межкостная артерия; 9 — локтевая артерия; 10 — локтевая кость; 11 — глубокая ладонная дуга; 12 — поверхностная ладонная дуга; 13 — общие ладонные пальцевые артерии; 14 — собственные ладонные пальцевые артерии; 15 — кости запястья; 16 — лучезапястный сустав; 17 — лучевая кость; 18 — лучевая артерия; 19 — локтевой сустав; 20 — передняя артерия, огибающая плечевую кость; 21 — задняя артерия, огибающая плечевую кость; 22 — головка плечевой кости; 23 — лопатка.

1 — a. axillāris; 2 — a. profúnda brāchii; 3 — a. brachiālis; 4 — a. collatērālis ulnāris supérior; 5 — húmerus; 6 — a. collatērālis ulnāris inférior; 7 — a. interóssea commúnis; 8 — a. interóssea antérior; 9 — a. ulnāris; 10 — úlna; 11 — árcus palmāris profúndus; 12 — árcus palmāris superficiālis; 13 — aa. digitāles palmáres commúnes; 14 — aa. digitāles palmáres própriae; 15 — óssa cárpi; 16 — art. radiocárpea; 17 — rádius; 18 — a. radiālis; 19 — art. cúbiti; 20 — a. circumfléxa húmeri antérior; 21 — a. circumfléxa húmeri postérior; 22 — cáput húmeri; 23 — scápula.

Подмышечная артерия (a. axilláris) является продолжением подключичной артерии в подмышечной полости (ниже первого ребра), отдает ветви к соседним органам и тканям и продолжается до нижнего края большой грудной мышцы, где она переходит в плечевую артерию (рис. 150). Кпереди от артерии располагается подмышечная вена, с трех сторон охватывающая стволы плечевого сплетения. Подмышечную артерию условно делят на три части соответственно трем треугольникам передней стенки подмышечной полости.

На уровне ключично-грудного треугольника, находящегося между ключицей вверху и верхним краем малой грудной мышцы внизу, от подмышечной артерии отходят *подлопаточные ветви* (rr. subscapulares), идущие к одноименной мышце, верхняя грудная и грудоакромиальная артерии.

Верхняя грудная артерия (a. thorácica supérior) начинается у верхнего края ключицы, идет вниз и медиально, кровоснабжает большую и малую грудные мышцы, мышцы первого и второго межреберных промежутков, а также переднюю зубчатую мышцу. *Грудоакромиальная артерия* (a. thoracoacromiális) начинается у верхнего края малой грудной мышцы, прободает ключично-грудную фасцию и сразу делится на *акромиальную ветвь* (r. acromiális), которая идет вверх к акромиально-ключичному суставу, *ключичную ветвь* (r. clavicularis), направляющуюся к ключице и подключичной мышце, и *дельтовидную ветвь* (r. deltoideus), проходящую в борозде

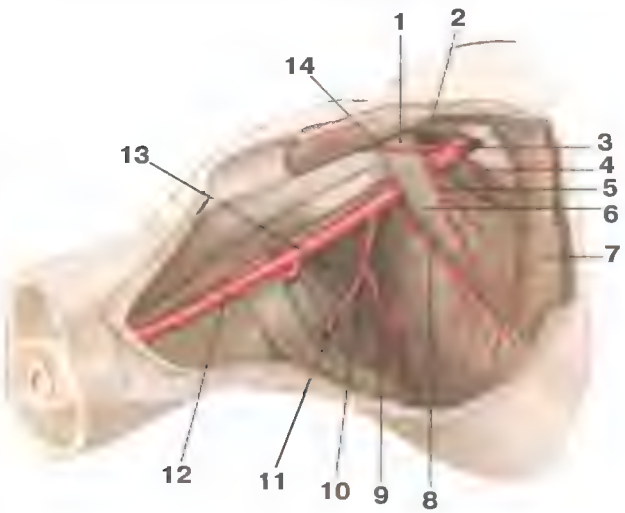

150 **Подмышечная артерия и ее ветви. Вид спереди. Большая грудная мышца разрезана и отвернута в сторону**

1 — акромиальная ветвь; 2 — грудоакромиальная артерия; 3 — подмышечная артерия; 4 — верхняя грудная артерия; 5 — грудная ветвь; 6 — малая грудная мышца; 7 — большая грудная мышца (отрезана); 8 — латеральная грудная артерия; 9 — грудо-спинная артерия; 10 — подлопаточная артерия; 11 — артерия, огибающая лопатку; 12 — плечевая артерия; 13 — широчайшая мышца спины; 14 — дельтовидная ветвь.

1 — r. acromiális; 2 — a. thoracoacromiális; 3 — a. axilláris; 4 — a. thorácica supérior; 5 — r. pectorális; 6 — m. pectorális minor; 7 — m. pectorális májor (отрезана); 8 — a. thorácica laterális; 9 — a. thoracodorsális; 10 — a. subscapulâris; 11 — a. circumfléxa scápulae; 12 — a. brachiális; 13 — m. latissimus dórsi; 14 — r. deltoideus.

между дельтовидной и большой грудной мышцами, к которым отдает ветви. *Грудные ветви* (rr. pectorales) направляются к большой и малой грудным мышцам.

На уровне грудного треугольника (соответствующего малой грудной мышце) от подмышечной артерии отходит *латеральная грудная артерия* (a. thorácica laterális), которая идет вниз и латерально по наружной поверхности передней зубчатой мышцы. Артерия отдает *латеральные ветви молочной железы* (rr. mammárii laterales), а также ветви к передней зубчатой и малой грудной мышцам.

В подгрудном треугольнике, находящемся между нижними краями малой и большой грудных мышц, от подмышечной артерии отходит подлопаточная артерия, а также передняя и задняя артерии, огибающие плечевую кость. *Подлопаточная артерия* (a. subscapularis) начинается у нижнего края подлопаточной мышцы, направляется вниз и отдает две крупные ветви: артерию, огибающую лопатку, и грудоспинную артерию. *Артерия, огибающая лопатку* (a. circumfléxa scápulare), уходит кзади через трехстороннее отверстие, огибает латеральный край лопатки и направляется вверх в подостную ямку. Эта артерия кровоснабжает подлопаточную, большую и малую круглые мышцы, подостную и дельтовидную мышцы, широчайшую мышцу спины, анастомозирует с ветвями поперечной артерии шеи и надлопаточной артерией. Грудоспинная артерия (a. thoracodorsális) идет вниз, кровоснабжает переднюю зубчатую мышцу, большую круглую мышцу, широчайшую мышцу спины, анастомозирует с ветвями латеральной грудной артерии и межреберных артерий. *Передняя артерия, огибающая плечевую кость* (a. circumfléxa húmeri antérior), идет латерально под ключевидно-плечевой мышцей, огибает хирургическую шейку плечевой кости (спереди назад), отдает ветви к дельтовидной и другим соседним мышцам, к плечевому суставу. *Задняя артерия, огибающая плечевую кость* (a. circumfléxa húmeri postérior), идет через четырехугольное отверстие к дельтовидной мышце, кровоснабжает плечевой сустав и соседние мышцы (рис. 151).

Плечевая артерия (a. brachiális) начинается на уровне нижнего края большой грудной мышцы. Вначале она располагается впереди клювовидно-плечевой мышцы, а затем в борозде медиальной двуглавой мышцы плеча (рис. 152). В локтевой ямке плечевая артерия лежит под апоневрозом двуглавой мышцы плеча, в борозде между круглым пронатором медиально и плече-лучевой мышцей латерально. На уровне шейки лучевой кости артерия делится на две конечные ветви — лучевую и локтевую артерии.

От плечевой артерии отходят: глубокая артерия плеча, верхняя и нижняя локтевые коллатеральные артерии, которые направляются вниз и кзади и вместе с лучевым нервом уходят в плече-мышечный канал. В канале артерия спирально огибает плечевую кость по задней ее поверхности и продолжается (по выходе из канала) в коллатеральную лучевую артерию (рис. 151). *Коллатеральная лучевая артерия* (a. collaterális radiális) проходит в переднюю латеральную локтевую борозду, где отдает ветви к локтевому суставу и анастомозирует с лучевой возвратной артерией. От глубокой артерии плеча отходят: дельтовидная ветвь (a. deltoideus) — к одноименной мышце; *артерии, питающие плечевую кость* (aa. nutriciae húmeri), и *средняя коллатеральная артерия* (a. collaterális média), которая идет вниз, ложится в заднюю латеральную локтевую борозду, где отдает ветви к капсуле локтевого сустава и анастомозирует с возвратной межкостной артерией. *Верхняя локтевая коллатеральная артерия* (a. collaterális ulnáris supérior) начинается от плечевой артерии в средней части плеча. Вместе с локтевым нервом эта артерия проходит в задней медиальной локтевой борозде, на уровне локтевого сустава отдает ветви к его капсуле и анастомозирует с задней ветвью локтевой возвратной артерии. *Нижняя коллатеральная локтевая артерия* (a. collaterális ulnáris inférior) отходит от плечевой артерии чуть выше медиального надмыщелка плечевой кости, идет к локтевому суставу и образует анастомоз с передней ветвью локтевой возвратной артерии.

Локтевая артерия (a. ulnáris) начинается от плечевой артерии на уровне шейки лучевой кости, идет под круглым пронатором, постепенно отклоняется в локтевую сторону, отдавая по пути мышечные ветви (рис. 153). Примерно на середине пред-

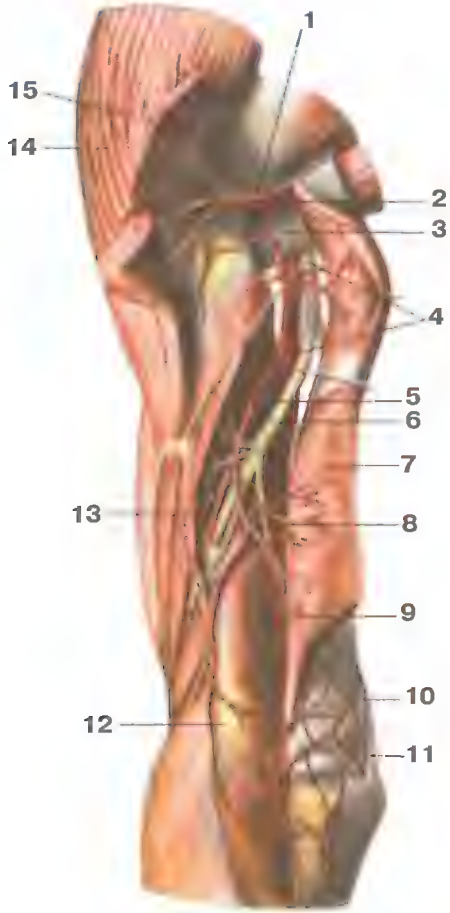

151 **Задняя артерия, огибающая плечевую кость, и другие артерии верхней конечности. Вид сбоку**

1 — подмышечный нерв; 2 — задняя артерия, огибающая плечевую кость; 3 — большая круглая мышца; 4 — подмышечная артерия; 5 — глубокая артерия плеча; 6 — лучевой нерв; 7 — трехглавая мышца плеча (латеральная головка); 8 — средняя коллатеральная артерия; 9 — медиальная головка трехглавой мышцы плеча; 10 — нижняя локтевая коллатеральная артерия; 11 — локтевой нерв; 12 — латеральный надмыщелок плечевой кости; 13 — лучевая коллатеральная артерия; 14 — дельтовидная мышца; 15 — плечевой сустав.

1 — n. axillāris; 2 — a. circumfléxa húmeri postérior; 3 — m. téres májor; 4 — a. axillāris; 5 — a. profúnda bráchii; 6 — n. radiālis; 7 — m. triceps bráchii (cáput laterále); 8 — a. collaterālis média; 9 — cáput mediále m. tricepitis bráchii; 10 — a. collaterālis ulnāris inférior; 11 — n. ulnāris; 12 — epicóndylus lateralis húmeri; 13 — a. collaterālis radiālis; 14 — m. deltoideus; 15 — art. húmeri.

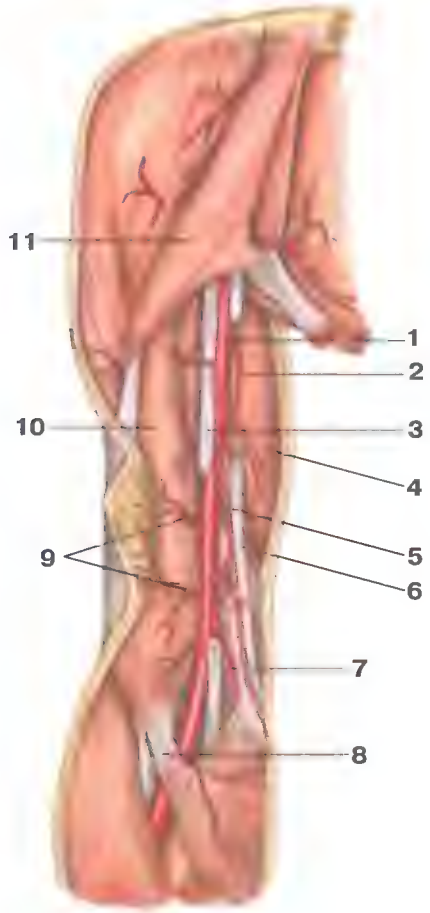

152 **Плечевая артерия и ее ветви. Вид спереди**

1 — плечевая артерия; 2 — глубокая артерия плеча; 3 — срединный нерв; 4 — трехглавая мышца плеча; 5 — верхняя локтевая коллатеральная артерия; 6 — локтевой нерв; 7 — нижняя локтевая коллатеральная артерия; 8 — апоневроз двуглавой мышцы плеча; 9 — мышечные ветви; 10 — двуглавая мышца плеча; 11 — большая грудная мышца.

1 — a. brachiális; 2 — a. profúnda bráchii; 3 — n. mediánus; 4 — m. triceps bráchii; 5 — a. collatérális ulnáris supérior; 6 — n. ulnáris; 7 — a. collatérális ulnáris inférior; 8 — aponeurósis m. bicipitis bráchii; 9 — rr. musculáres; 10 — m. biceps bráchii; 11 — m. pectorális májor.

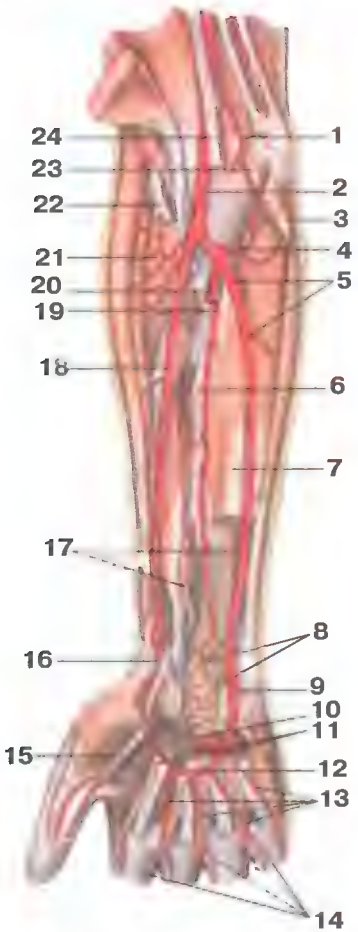

Локтевая и лучевая артерии и их ветви в области предплечья и кисти. Вид спереди. Средние части круглого пронатора и квадратного пронатора удалены. Поверхностный сгибатель пальцев и нижняя часть глубокого сгибателя пальцев удалены

1 — нижняя локтевая коллатеральная артерия; 2 — плечевая артерия; 3 — поверхностный сгибатель пальцев; 4 — локтевая возвратная артерия; 5 — локтевая артерия; 6 — передняя межкостная артерия; 7 — глубокий сгибатель пальцев; 8 — ладонная сеть запястья; 9 — глубокая ладонная ветвь; 10 — глубокая ладонная дуга; 11 — ладонные пястные артерии; 12 — поверхностная ладонная дуга; 13 — общие ладонные пальцевые артерии; 14 — собственные ладонные пальцевые артерии; 15 — артерия большого пальца; 16 — поверхностная ладонная ветвь; 17 — квадратный пронатор; 18 — лучевая артерия; 19 — задняя межкостная артерия; 20 — общая межкостная артерия; 21 — лучевая возвратная артерия; 22 — глубокая ветвь лучевого нерва; 23 — круглый пронатор; 24 — срединный нерв.

1 — a. collaterális ulnáris inférior; 2 — a. brachiális; 3 — m. fléxor digitórum superficiális; 4 — a. recúrrens ulnáres; 5 — a. ulnáris; 6 — a. interóssea antérior; 7 — m. fléxor digitórum profúndus; 8 — réte cárpi palmáre; 9 — r. palmáris profúndus; 10 — árcus palmáris profúndus; 11 — aa. metacárpeae palmáres; 12 — árcus palmáris superficiális; 13 — aa. digitáles palmáres commúnes; 14 — aa. digitáles palmáres própriae; 15 — a. princeps póllicis; 16 — r. palmáris superficiális; 17 — m. pronátor quadrátus; 18 — a. radiális; 19 — a. interóssea postérior, 20 — a. interóssea commúnis; 21 — a. recúrrens radiális; 22 — n. radiális (r. profúndus); 23 — m. pronátor téres; 24 — n. mediánus.

плечья локтевая артерия вместе с локтевым нервом ложатся в локтевую борозду — между поверхностным сгибателем пальцев латерально и локтевым сгибателем запястья медиально (рис. 154). От локтевой артерии отходят мышечные ветви, локтевая возвратная артерия, общая межкостная артерия, ладонная и тыльная запястные ветви, глубокая ладонная ветвь.

Локтевая возвратная артерия (a. recúrrens ulnáris) отходит от начальной части локтевой артерии и делится на переднюю и заднюю ветви, идущие вверх и отдающие ветви к капсуле локтевого сустава. *Передняя ветвь* (r. antérior) проходит под круглым пронатором, ложится в медиальную локтевую борозду и анастомозирует с нижней локтевой коллатеральной артерией. *Задняя ветвь* (r. postérior) идет вверх кзади под началом поверхностного сгибателя пальцев, рядом с локтевым нервом, и анастомозирует с верхней локтевой коллатеральной артерией.

Общая межкостная артерия (a. interóssea commúnis) в виде короткого ствола отходит от начала локтевой артерии. На передней поверхности межкостной мембраны предплечья общая межкостная артерия делится на две ветви — переднюю и заднюю межкостные ветви — переднюю и заднюю межкостные артерии.

Передняя межкостная артерия (a. interóssea antérior) вместе с передним межкостным нервом предплечья спускается по передней поверхности межкостной мембраны предплечья между глубоким сгибателем пальцев медиально и длинным сгибателем большого пальца кисти латерально, до верхнего края квадратного пронатора. Затем артерия прободает межкостную мембрану и участвует в образовании тыльной сети запястья. Ветвью передней межкостной артерии является *артерия, сопровождающая срединный нерв* (a. cómitans n. mediáni), идущая вместе со срединным нервом.

Задняя межкостная артерия (a. interóssea postérior) в верхней части предплечья прободает межкостную мембрану предплечья и следует дистально (вместе с тыльным межкостным нервом) между глубокими и поверхностными мышцами тыла предплечья, отдавая им мышечные ветви. Эта артерия участвует в образовании тыльной сети запястья. Задняя межкостная артерия в начальном своем отделе отдает *возвратную межкостную артерию* (a. interóssea recúrrens), идущую проксимально под локтевой мышцей к латеральной задней локтевой борозде. В борозде эта артерия анастомозирует со средней коллатеральной артерией (из глубокой артерии плеча) и участвует в формировании артериальной сети локтевого сустава.

Тыльная запястная ветвь (r. cárpeus dorsális) отходит от локтевой артерии рядом с гороховидной костью, проникает на тыл кисти под сухожилием локтевого сгибателя запястья, участвует в образовании тыльной артериальной сети запястья (вместе с тыльной запястной ветвью лучевой артерии, ладонной и тыльной межкостными артериями).

Глубокая ладонная ветвь (r. palmáris profúndus) отходит от локтевой артерии на уровне гороховидной кости или чуть дистальнее ее, идет между мышцей, отводящей мизинец, и его сгибателем в латеральном направлении под сухожилия сгибателей пальцев. Под этими сухожилиями глубокая ладонная ветвь анастомозирует с конечной ветвью лучевой артерии и образует глубокую ладонную дугу.

На уровне луче-запястного сустава локтевая артерия идет латеральнее гороховидной кости, кпереди от удерживателя сухожилий мышц-сгибателей, под ладонной связкой запястья. На ладони локтевая артерия поворачивает в латеральную сторону и анастомозирует с поверхностной ладонной ветвью лучевой артерии. В результате локтевая артерия образует **поверхностную ладонную дугу** (árcus palmáris superficiális), которая располагается под ладонным апоневрозом на сухожилиях поверхностного сгибателя пальцев (рис. 155, см. также рис. 153).

От поверхностной ладонной дуги отходят в дистальном направлении ко второму, третьему и четвертому межпальцевым промежуткам три *общие ладонные пальцевые артерии* (aa. digitáles palmáres commúnes). Каждая из этих артерий на уровне

154 **Положение локтевой и лучевой вртерий в нижних отделвх предплечья. Вид спереди**

1 — нижняя локтевая коллатеральная артерия; 2 — плечевая артерия; 3 — апоневроз двуглавой мышцы плеча; 4 — круглый пронатор; 5 — лучевой сгибатель запястья; 6 — длинная ладонная мышца; 7 — локтевая артерия; 8 — короткая ладонная мышца; 9 — ладонный апоневроз; 10 — артерия большого пальца кисти; 11 — поверхностная ладонная ветвь лучевой артерии; 12 — лучевая артерия; 13 — плечелучевая мышца; 14 — лучевая артерия; 15 — сухожилие двуглавой мышцы плеча.

1 — a. collaterális ulnáris inférior; 2 — a. brachiális; 3 — aponeurósis m. bicipitis bráchii; 4 — m. pronátor téres; 5 — m. fléxor cárpi radiális; 6 — m. palmáris lóngus; 7 — a. ulnáris; 8 — m. palmáris brévis; 9 — aponeurósis palmáris; 10 — a. princeps póllicis; 11 — r. palmáris superficiális a. radiális; 12 — a. radiális; 13 — m. brachioradiális; 14 — a. radiális; 15 — téndo m. bicipitis bráchii.

головок пястных костей делится на две собственные ладонные пальцевые артерии (aa. digitáles palmáres própriae), идущие под кожей на обращенных друг к другу сторонах II, III, IV и V пальцев. К медиальной стороне мизинца его собственная ладонная артерия отходит от локтевой артерии в том месте, где она поворачивает в латеральную сторону. В общие ладонные пальцевые артерии перед их разделением на собственные ладонные пальцевые артерии впадают ладонные пястные артерии, являющиеся ветвями глубокой ладонной дуги.

Лучевая артерия (a. radiális) идет вниз вначале между круглым пронатором медиально и плечелучевой мышцей латерально. На уровне нижней трети предплечья лучевая артерия прикрыта лишь кожей. Далее артерия огибает шиловидный отросток лучевой кости и переходит на тыловую сторону кисти, проникает через первый межкостный промежуток на ладонь, где анастомозирует с глубокой ладонной ветвью локтевой артерии и образует глубокую ладонную дугу.

Глубокая ладонная дуга (árcus palmáris profúndus) располагается на уровне оснований II-V пястных костей, под сухожилиями поверхностного и глубокого сгибателей пальцев, под началом короткого сгибателя большого пальца кисти и его приводящей мышцы (рис. 156). От глубокой ладонной дуги проксимально отходят артериальные ветви, участвующие в образовании ладонной артериальной сети запястья, и три ладонные пястные артерии, которые располагаются во втором, третьем и четвертом межпястных промежутках на ладонной поверхности межкостных мышц. На уровне головок пястных костей каждая ладонная пястная артерия впадает в соответствующую общую ладонную пальцевую артерию.

По ходу лучевой артерии от нее отходят многочисленные ветви: мышечные, лучевая возвратная артерии, ладонная и тыльная запястные ветви, поверхностная ладонная ветвь, артерия большого пальца кисти.

Лучевая возвратная артерия (a. recúrrens radiális) отходит от лучевой артерии в локтевой ямке, направляется латерально и вверх между плечевой и плечелучевой мышцами, отдавая к ним и к локтевому суставу ветви. У латерального мыщелка плечевой кости эта артерия анастомозирует с лучевой коллатеральной артерией (из глубокой артерии плеча). *Ладонная запястная ветвь* (r. cárpeus palmáris) начинается на уровне нижнего края квадратного пронатора, идет медиально и анастомозирует с одноименной ветвью локтевой артерии, участвуя в образовании ладонной сети запястья.

Тыльная запястная ветвь (r. cárpeus dorsális) начинается от лучевой артерии на тыле кисти, идет медиально, анастомозирует с одноименной ветвью локтевой артерии, участвуя в образовании тыльной артериальной сети запястья.

От тыльной сети запястья отходят три *тыльные пястные артерии* (aa. metacárpeae dorsáles), направляющиеся ко второму, третьему и четвертому межпальцевым промежуткам (рис. 157). На уровне головок пястных костей каждая из этих артерий делится на две *тыльные пальцевые артерии* (aa. digitáles dorsáles), которые идут к обращенным друг к другу сторонам II-V пальцев кисти.

Поверхностная ладонная ветвь (r. palmáris superficiális) начинается от лучевой артерии на уровне основания шиловидного отростка лучевой кости. Затем она идет вниз над мышцами возвышения большого пальца (или прободает их поверхностные слои) и анастомозирует с конечным отделом локтевой артерии, участвуя в образовании поверхностной ладонной дуги (артериальной).

От лучевой артерии в пределах кисти отходят *первая тыльная пястная артерия* (a. metacarpea dorsalis I), отдающая ветви к смежным сторонам I и II пальцев, и артерия большого пальца кисти (a. princeps póllicis) (рис. 158). Эта артерия отходит от лучевой артерии или в толще первой межкостной мышцы, или по выходе из нее и отдает три *собственные ладонные пальцевые артерии* (aa. digitáles palmáres

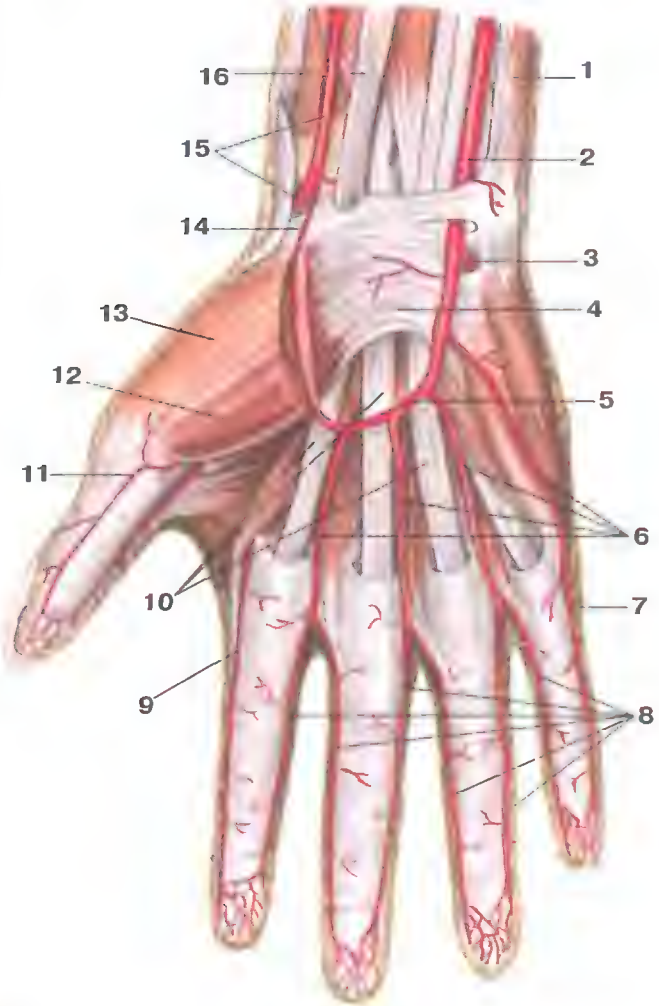

155 **Поверхностная ладонная дуга и ее ветви. Вид спереди**

1 — локтевой сгибатель запястья; 2 — локтевая артерия; 3 — глубокая ладонная ветвь; 4 — удерживатель сгибателей; 5 — поверхностная ладонная дуга; 6 — общие ладонные пальцевые артерии; 7 — собственная артерия мизинца; 8 — собственные ладонные пальцевые артерии; 9 — лучевая артерия указательного пальца; 10 — сухожилия поверхностного сгибателя пальцев; 11 — артерия большого пальца кисти; 12 — короткий сгибатель большого пальца кисти; 13 — короткая мышца, отводящая большой палец кисти; 14 — поверхностная ладонная ветвь; 15 —лучевая артерия; 16 — сухожилие лучевого сгибателя запястья.

1 — m. flexor cárpi ulnáris; 2 — a. ulnáris; 3 — r. palmáris profúndus; 4 — retináculum flexórum; 5 — árcus palmáris superficiális; 6 — aa. digitáles palmáres commúnes; 7 — a. digiti minimi própria; 8 — aa. digitáles palmáres própriae; 9 — a. radiális indicis; 10 — téndines m. flexóris digitórum superficiális; 11 — a. princeps póllicis; 12 — m. flexor póllicis brévis; 13 — m. abdúctor póllicis brévis; 14 — r. palmáris superficiális; 15 — a. radiális; 16 — téndo m. flexóris cárpi radiális.

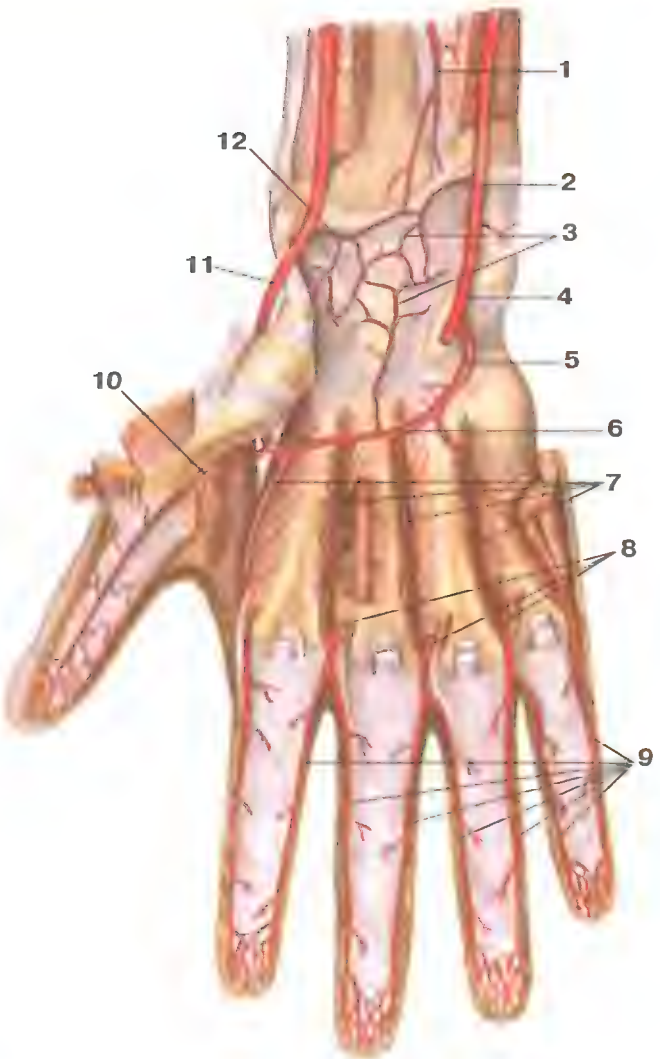

156 **Глубокая ладонная дуга и ее ветви. Вид спереди. Мышцы кисти и сухожилия длинных сгибателей пальцев частично удалены**

1 — передняя межкостная артерия; 2 — ладонная запястная ветвь; 3 — ладонная сеть запястья; 4 — локтевая артерия; 5 — глубокая ладонная ветвь локтевой артерии; 6 — глубокая ладонная дуга; 7 — ладонные пястные артерии; 8 — общие ладонные пальцевые артерии; 9 — собственные ладонные пальцевые артерии; 10 — артерия большого пальца кисти; 11 — лучевая артерия; 12 — ладонная запястная ветвь.

1 — a. interóssea antérior; 2 — r. cárpeus palmáris; 3 — rête cárpi palmáre; 4 — a. ulnáris; 5 — r. palmáris profúndus a. ulnáris; 6 — árcus palmáris profúndus; 7 — aa. metacárpeae palmáres; 8 — aa. digitáles palmáres commúnis; 9 — aa. digitáles palmáres própriae; 10 — a. princeps póllicis; 11 — a. radiális; 12 — a. cárpeus palmáris.

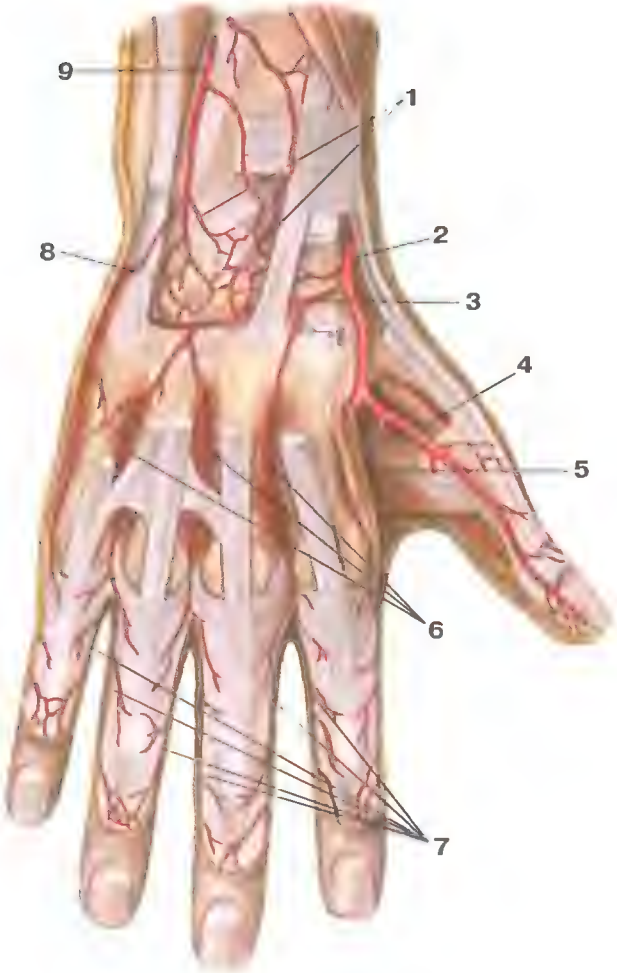

157 **Артерии тыла кисти. Вид сзади. Сухожилия длинного разгибателя пальцев кисти отрезаны и удалены**

1 — тыльная сеть запястья; 2 — лучевая артерия; 3 — тыльная запястная ветвь; 4 — артерия большого пальца кисти; 5 — лучевая артерия указательного пальца; 6 — тыльные пястные артерии; 7 — тыльные пальцевые артерии; 8 — тыльная запястная ветвь локтевой артерии; 9 — передняя межкостная артерия (прободающая ветвь).

1 — rete carpi dorsale; 2 — a. radialis; 3 — r. carpeus dorsalis; 4 — a. princeps pollicis; 5 — a. radialis indicis; 6 — aa. metacarpeae dorsales; 7 — aa. digitales dorsales; 8 — r. carpeus dorsalis a. ulnaris; 9 — a. interossea anterior (r. perforans).

158 **Артерия большого пальца кисти и лучевая артерия указательного пальца. Вид с латеральной стороны**

1 — лучевая артерия; 2 — сухожилие короткого разгибателя большого пальца кисти; 3 — сухожилие длинного разгибателя большого пальца кисти; 4 — артерия большого пальца кисти; 5 — лучевая артерия указательного пальца; 6 — первая тыльная межкостная мышца; 7 — удерживатель мышц-разгибателей.

1 — a. radiális; 2 — téndo m. exténsoris póllicis brévis; 3 — téndo m. exténsoris póllicis lóngi; 4 — a. princeps póllicis; 5 — a. radiális indicis; 6 — m. interóssea dorsális (I); 7 — retináculum extensórum.

própriae). Две из них идут под кожей ладонной стороны к боковым краям первого пальца, третья *лучевая артерия указательного пальца* (a. radiális indicis) идет по латеральной стороне второго пальца кисти.

Грудная часть аорты и ее ветви

Грудной частью аорты является тот ее отдел, который простирается от дуги аорты вверху до аортального отверстия диафрагмы внизу (рис. 159). Различают париетальные и висцеральные ее ветви (табл. 5). Париетальные ветви кровоснабжают стенки грудной полости, висцеральные идут к расположенным в грудной полости органам.

Таблица 5

Ветви грудной части аорты

Название артерий и их основных ветвей	*Кровоснабжаемые органы (области)*
Пристеночные (париетальные) ветви	
Верхняя диафрагмальная а. (парная) Задние межреберные аа. (10 пар, III-XII) 1. Задняя ветвь 2, 3. Медиальная и латеральная кожные ветви 4. Спинномозговая ветвь	Задняя часть диафрагмы Мышцы и кожа груди, позвонки и ребра, спинной мозг, его оболочки, диафрагма
Внутренностные (висцеральные) ветви	
1. Бронхиальные ветви 2. Пищеводные ветви 3. Перикардиальные ветви 4. Медиастинальные ветви	Трахея, бронхи, легкие Грудная часть пищевода Перикард, лимфатические узлы заднего средостения Перикард, лимфатические узлы заднего средостения

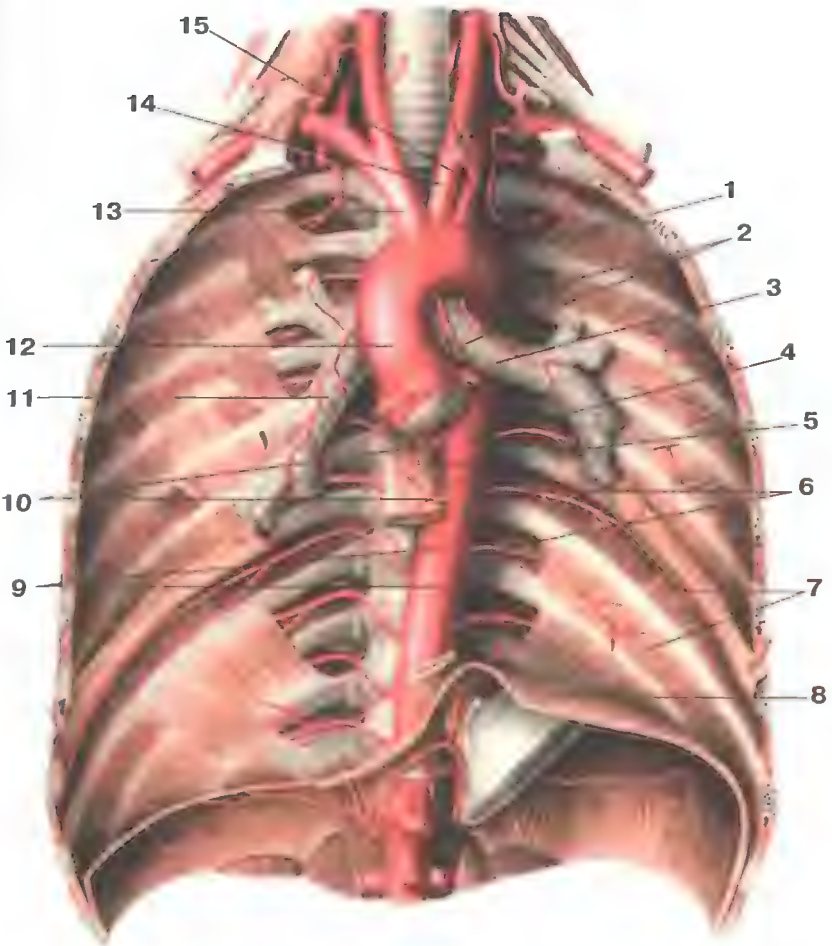

159 **Грудная часть аорты и ее ветви. Вид спереди. Передняя грудная стенка, внутренние органы и венозные сосуды удалены**

1 — дуга аорты; 2 — бронхиальные ветви; 3 — левый главный бронх; 4 — грудная часть аорты; 5 — пищевод; 6 — задние межреберные артерии; 7 — внутренние межреберные мышцы; 8 — диафрагма; 9 — медиастинальные ветви; 10 — пищеводные ветви; 11 — правый главный бронх; 12 — восходящая часть аорты; 13 — плечеголовной ствол; 14 — левая общая сонная артерия; 15 — левая подключичная артерия.

1 — árcus aórtae; 2 — rr. bronchiáles; 3 — brónchus principális sinister; 4 — pars trorácica aórtae; 5 — oesophágus; 6 — aa. intercostáles posterióres; 7 — mm. intercostáles intérni; 8 — diaphrágma; 9 — rr. mediastináles; 10 — rr. oesophageáles; 11 — brónchus principális déxter; 12 — pars ascéndens aórtae; 13 — trúncus brachiocephálicus; 14 — a. carótis communis sinistra; 15 — a. subclávia sinistra.

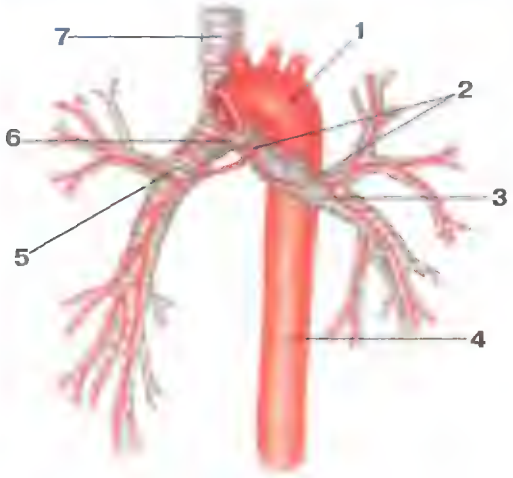

160 **Бронхиальные ветви дуги аорты. Вид спереди**

1 — дуга аорты; 2 — бронхиальные ветви; 3 — левый главный бронх; 4 — грудная часть аорты; 5 — правый главный бронх; 6 — бифуркация трахеи; 7 — трахея.

1 — árcus aórtae; 2 — rr. bronchiáles; 3 — brónchus principális sinister; 4 — pars trorácica aórtae; 5 — brónchus principális déxter; 6 — bifurcátio trachéae; 7 — trachésa.

К париетальным ветвям относят парные задние межреберные артерии и верхние диафрагмальные артерии.

Задние межреберные артерии (aa. intercostáles posterióres) — парные, в количестве десяти отходят латерально в межреберные промежутки, с III по XII. Каждая межреберная артерия располагается у нижнего края вышележащего ребра (у его борозды), вместе с одноименными веной и нервом, между наружной и внутренней межреберными мышцами, к которым артерии отдают мышечные ветви. От четвертой, пятой и шестой задних межреберных артерий отходят *медиальные* и *латеральные ветви молочной железы* (rr. mammárii mediáles et lateráles). Нижние задние межреберные артерии (VII–XII) проходят в толще передней брюшной стенки (между поперечной и внутренней косой мышцами живота) и кровоснабжают эти мышцы. Каждая задняя межреберная артерия отдает *спинную ветвь* (r. dorsális) к мышцам и коже спины, к спинному мозгу и его оболочкам (*спинномозговая ветвь,* r. spinális), *латеральную и медиальную кожные ветви* (r. cutáneus laterális et r. cutáneus mediális) — к коже груди, живота, молочной железы. Двенадцатая задняя межреберная артерия, располагающаяся под нижним краем XII ребра, получила название *подреберной артерии* (a. subcostális).

Верхняя диафрагмальная артерия (a. phrénica supérior) отходит от грудной части аорты непосредственно над диафрагмой, идет к поясничной ее части и покрывающей диафрагму плевре.

Висцеральными ветвями грудной части аорты являются бронхиальные, пищеводные, перикардиальные и медиастинальные ветви. *Бронхиальные ветви* (rr. bronchiáles) отходят в количестве 2-3 от начальной части грудной аорты, направляются в ворота легких, сопровождают бронхи, вместе с которыми разветвляются вплоть до альвеол (рис. 160). Бронхиальные ветви анастомозируют с ветвями легочной артерии. 2-3 *пищеводные ветви* (rr. oesophageáles) идут к стенкам пищевода. Нижние пищеводные ветви анастомозируют с ветвями левой желудочной артерии, верхние — с ветвями нижней щитовидной артерии. *Перикардиальные ветви* (rr. pericardiáci, 2-3) направляются к заднему отделу перикарда. *Медиастинальные ветви* (rr. mediastináles) кровоснабжают перикард и расположенные в заднем средостении лимфатические узлы.

Брюшная часть аорты и ее ветви

Брюшная часть аорты располагается на задней стенке брюшной полости (на позвоночнике) от диафрагмы до уровня V поясничного позвонка, где аорта разделяется на правую и левую общие подвздошные артерии (рис. 161). Ветви брюшной части аорты также подразделяются на париетальные и висцеральные (табл. 6). Париетальные ветви кровоснабжают стенки брюшной полости, висцеральные ветви направляются к внутренним органам, расположенным в брюшной полости (рис. 162). Париетальными ветвями брюшной части аорты являются парные нижняя диафрагмальная и поясничные артерии.

Таблица 6

Ветви брюшной части аорты

Название артерий и их основных ветвей	Область распределения ветвей
Париетальные ветви	
Нижняя диафрагмальная а. 1. Верхние надпочечниковые а. Поясничные а. (4 пары)	Диафрагма, нижний отдел пищевода Надпочечник Спинной мозг, его оболочки, мышцы спины и брюшной стенки
Висцеральные ветви	
Непарные ветви Чревный ствол 1. Левая желудочная а. 2. Общая печеночная а. 3. Селезеночная а.	Брюшная часть пищевода, желудок, двенадцатиперстная кишка, поджелудочная железа, печень, желчный пузырь, селезенка
Верхняя брыжеечная а. 1. Тощекишечные аа. 2. Подвздошно-кишечные аа. 3. Подвздошно-ободочная а. 4. Правая и средняя ободочные аа.	Поджелудочная железа, тонкая кишка, слепая кишка, аппендикс, восходящая и поперечная ободочные кишки
Нижняя брыжеечная а. 1. Левая ободочная а. 2. Сигмовидные аа. 3. Верхняя прямокишечная а.	Нисходящая, сигмовидная ободочные кишки, левая часть поперечной ободочной кишки, верхняя часть прямой кишки
Парные ветви Средняя надпочечниковая а.	Надпочечник
Почечная а. 1. Нижняя надпочечниковая а.	Почка, надпочечник, верхний отдел мочеточника, капсула почки
Яичковая а. (у мужчин)	Яичко, его придаток, семявыносящий проток, мочеточник, оболочки яичка
Яичниковая а. (у женщин)	Яичник, маточная труба, мочеточник

Поясничные артерии (aa. lumbáles) в количестве четырех пар отходят от задней полуокружности брюшной части аорты на уровне 1–4 поясничных позвонков. Эти артерии идут позади ножек диафрагмы (верхние две) и большой поясничной мышцы (нижняя), затем располагаются между поперечной и внутренней косой мышцами живота, отдавая к ним ветви. Каждая поясничная артерия отдает *дорсальную ветвь* (r. dorsális) к мышцам и коже спины и *спинномозговую ветвь* (r. spinális) — к спинному мозгу.

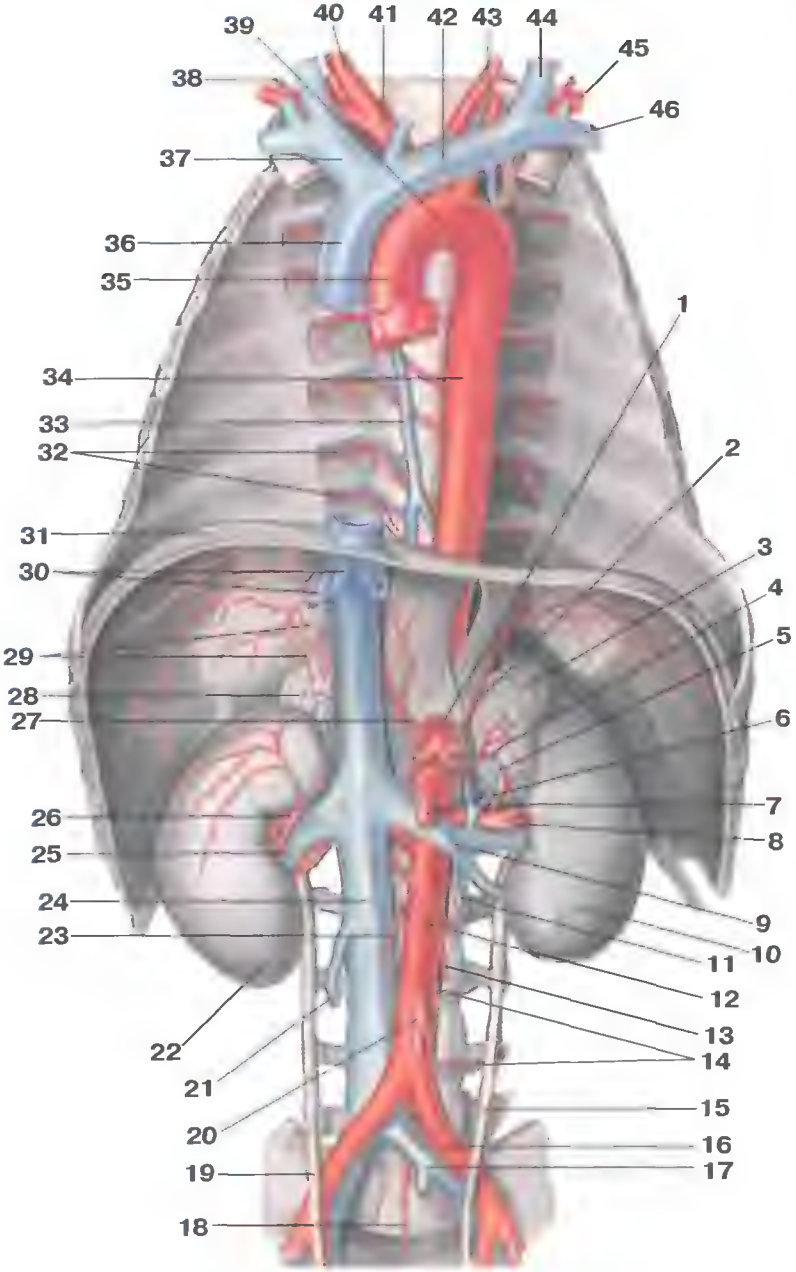
39
40
41
42
43
44
45
46
38
37
36
35
34
33
32
31
30
29
28
27
26
25
24
23
22
21
20
19
18
1
2
3
4
5
6
7
8
9
10
11
12
13
14
15
16
17

161 Брюшная часть аорты и ее ветви. Вид спереди. Передняя брюшная стенка, желудок и другие внутренние органы, париетальная брюшина и поясничные лимфатические узлы удалены

1 — чревный ствол; 2 — левая нижняя диафрагмальная артерия; 3 — левый надпочечник; 4 — левая средняя надпочечниковая артерия; 5 — левая нижняя надпочечниковая вена; 6 — верхняя брыжеечная артерия; 7 — левая нижняя надпочечниковая артерия; 8 — левая почечная артерия; 9 — левая почечная вена; 10 — левая почка; 11 — левая яичниковая (яичковая) вена; 12 — брюшная часть аорты; 13 — левая яичниковая (яичковая) артерия; 14 — поясничные артерии; 15 — левый мочеточник; 16 — левая общая подвздошная артерия; 17 — левая общая подвздошная вена; 18 — срединная крестцовая артерия; 19 — правый мочеточник; 20 — нижняя брыжеечная артерия; 21 — правая яичниковая (яичковая) вена; 22 — правая почка; 23 — правая яичниковая (яичковая) артерия; 24 — нижняя полая вена; 25 — правая почечная вена; 26 — правая почечная артерия; 27 — правая нижняя диафрагмальная артерия; 28 — правый надпочечник; 29 — верхние надпочечниковые артерии; 30 — печеночные вены; 31 — диафрагма; 32 — задние межреберные артерии; 33 — непарная вена; 34 — грудная часть аорты; 35 — восходящая аорта; 36 — верхняя полая вена; 37 — правая плечеголовная вена; 38 — правая позвоночная артерия; 39 — дуга аорты; 40 — правая общая сонная артерия; 41 — плечеголовной ствол; 42 — левая плечеголовная вена; 43 — левая общая сонная артерия; 44 — левая внутренняя яремная вена; 45 — левая подключичная артерия; 46 — левая подключичная вена.

1 — trúncus coeliácus; 2 — a. phrénica inférior sinistra; 3 — glándula suprarenális sinistra; 4 — a. suprarenális média sinistra; 5 — v. suprarenális inférior sinistra; 6 — a. mesentérica supérior; 7 — a. suprarenális inférior sinistra; 8 — a. renális sinistra; 9 — v. renális sinistra; 10 — rén sinister; 11 — v. ovárica (testiculáris) sinistra; 12 — pars abdominális aórtae; 13 — a. ovárica (testiculáris) sinistra; 14 — aa. lumbáles; 15 — uréter sinister; 16 — a. iliáca communis sinistra; 17 — v. iliáca communis sinistra; 18 — a. sacrális mediána; 19 — uréter sinister; 20 — a. mesentérica inférior; 21 — v. ovárica (testiculáris) déxtra; 22 — rén déxter; 23 — a. ovárica (testiculáris) déxtra; 24 — v. cáva inférior; 25 — v. renális déxtra; 26 — a. renális déxtra; 27 — a. phrénica inférior déxtra; 28 — glándula suprarenális déxtra; 29 — aa. suprarenáles superióres; 30 — vv. hepáticae; 31 — diaphrágma; 32 — aa. intercostáles posterióres; 33 — v. ázygos; 34 — pars thorácica aórtae; 35 — pars ascéndens aórtae; 36 — v. cáva supérior; 37 — v. brachiocephálica déxtra; 38 — a. vertebrális déxtra; 39 — árcus aórtae; 40 — a. carótis communis déxtra; 41 — trúncus brachiocephálicus; 42 — v. brachiocephalica sinistra; 43 — a. carótis communis sinistra; 44 — v. juguláris interna; 45 — a. subclávia sinistra; 46 — v. subclávia sinistra.

162 Схема расположения пристеночных (париетальных) и внутренностных (висцеральных) ветвей брюшной части аорты в брюшной полости

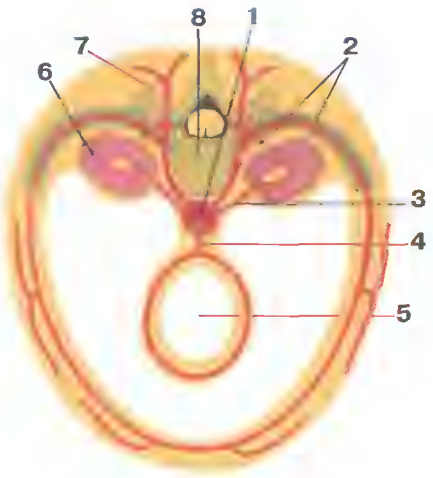

1 — брюшная часть аорты; 2 — поясничная артерия; 3 — почечная артерия; 4 — верхняя брыжеечная артерия; 5 — тонкая кишка; 6 — правая почка; 7 — дорсальная ветвь поясничной артерии; 8 — позвоночный столб.

1 — pars abdominális aórtae; 2 — a. lumbális; 3 — a. renális; 4 — a. mesentérica supérior; 5 — intéstinum ténue; 6 — rén déxter; 7 — r. dorsális (a. lumbális); 8 — colúmna vertebrális.

Нижняя диафрагмальная артерия (a. phrénica inférior), отходящая от аорты непосредственно под диафрагмой на уровне XII грудного позвонка, кровоснабжает диафрагму и покрывающую ее брюшину. Эта артерия отдает от 1 до 24 *верхних надпочечниковых артерий* (a. suprarenális supérior) (см. рис. 161). Нижняя диафрагмальная артерия анастомозирует с верхней диафрагмальной, мышечно-диафрагмальной артериями.

Висцеральные ветви брюшной части аорты подразделяют на непарные и парные. Среди непарных ветвей брюшной части аорты выделяют чревный ствол, верхнюю и нижнюю брыжеечные артерии.

К парным ветвям брюшной части аорты относят почечную, среднюю надпочечниковую, яичковую (яичниковую) артерии.

Непарные висцеральные ветви

Чревный ствол (trúncus coeliácus) представляет собой короткий сосуд (1,5–2 см длиной), который начинается от передней полуокружности аорты на уровне XII грудного позвонка. Над верхним краем тела поджелудочной железы чревный ствол подразделяется на левую желудочную, общую печеночную и селезеночную артерии (рис. 163).

Левая желудочная артерия (a. gástrica sinistra) уходит вверх и влево между листками печеночно-желудочной связки, затем поворачивает направо, идет вдоль малой кривизны желудка, анастомозирует с правой желудочной артерией (из собственной печеночной артерии). Левая желудочная артерия отдает *пищеводные ветви* (rr. oesophageáles) к брюшной части пищевода.

Общая печеночная артерия (a. hepática communis) идет вправо от чревного ствола по верхнему краю поджелудочной железы, входит в толщу печеночно-желудочной связки и делится на собственную печеночную и желудочно-двенадцатиперстную артерии. *Собственная печеночная артерия* (a. hepática própria) направляется к печени в толще печеночно-двенадцатиперстной связки. Возле ворот печени собственная печеночная артерия делится на *правую и левую ветви* (r. déxter et r. sinister). От правой ветви к желчному пузырю идет *желчепузырная артерия* (a. cýstica). От собственной печеночной артерии вниз и влево, к малой кривизне желудка, направляется *правая желудочная артерия* (a. gástrica déxtra) навстречу левой желудочной артерии, образуя с ней анастомоз. *Желудочно-двенадцатиперстная артерия* (a. gastroduodenális) спускается вниз позади привратника желудка и делится на правую желудочно-сальниковую и заднюю верхнюю поджелудочно-двенадцатиперстную артерии. *Правая желудочно-сальниковая артерия* (a. gastroomentális déxtra) идет влево и вниз вдоль большой кривизны желудка, отдает многочисленные *желудочные ветви* (rr. gástrici), *сальниковые ветви* (rr. omentáles, s. epiplóici) к большому сальнику, а также анастомозирует с левой желудочно-сальниковой артерией (из селезеночной артерии). *Задняя верхняя поджелудочно-двенадцатиперстная артерия* (a. pancreaticoduodenális supérior postérior) идет между головкой поджелудочной железы и нисходящей частью двенадцатиперстной кишки и отдает к ним ветви (*поджелудочные ветви* — rr. pancreátici, *двенадцатиперстные ветви* — rr. duodenáles). У нижнего края двенадцатиперстной кишки задняя верхняя поджелудочно-двенадцатиперстная артерия анастомозирует с нижней поджелудочно-двенадцатиперстной артерией, отходящей от верхней брыжеечной артерии.

Селезеночная артерия (a. lienális) направляется к селезенке рядом с селезеночной веной вдоль верхнего края поджелудочной железы (рис. 164). От селезеночной артерии к соседним органам отходят *поджелудочные ветви* (rr. pancreátici) и *поджелудочные артерии* (aa. pancreátici). Возле ворот селезенки от селезеночной артерии вправо и вниз отходит *левая желудочно-сальниковая артерия* (a. gastroepiplóica sinistra), отдающая *желудочные ветви* (rr. gástrici) к желудку и *сальниковые*

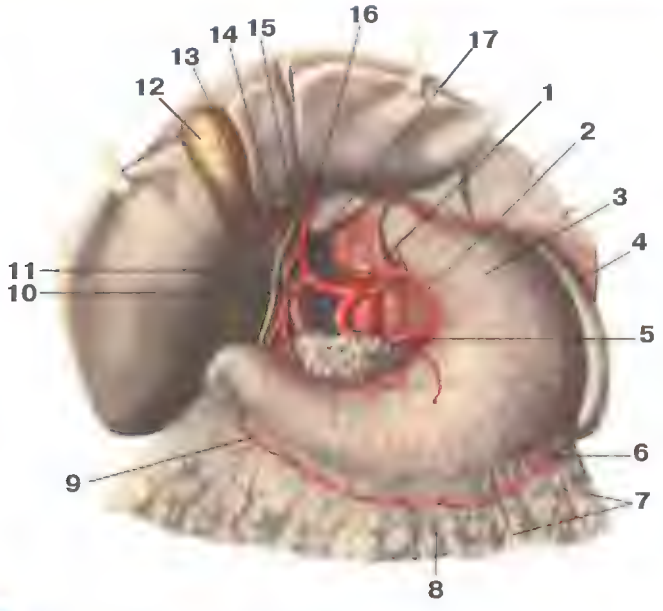

163 **Чревный ствол и его ветви. Вид спереди**

1 — чревный ствол; 2 — левая желудочная артерия; 3 — желудок; 4 — селезенка; 5 — селезеночная артерия; 6 — левая желудочно-сальниковая артерия; 7 — сальниковые ветви; 8 — большой сальник; 9 — правая желудочно-сальниковая артерия; 10 — желудочно-двенадцатиперстная артерия; 11 — общий желчный проток; 12 — желчный пузырь; 13 — желчно-пузырная артерия; 14 — правая ветвь собственной печеночной артерии; 15 — собственная печеночная артерия; 16 — левая ветвь собственной печеночной артерии; 17 — правая желудочная артерия.

1 — trúncus coeliácus; 2 — a. gástrica sinistra; 3 — ventriculus; 4 — lién; 5 — a. lienális; 6 — a. gastroepiplóica sinistra; 7 — rr. epiplóici; 8 — oméntum május; 9 — a. gastroepiplóica déxtra; 10 — a. gastroduodenális; 11 — dúctus cholédochus; 12 — vésica féllea; 13 — a. cýstica; 14 — r. déxter a. hepáticae própriae; 15 — a. hepática própria; 16 — r. sinister a. hepaticae própriae; 17 — a. gástrica déxtra.

ветви (rr. epiplóici) — к большому сальнику . Левая желудочно-сальниковая артерия идет вдоль большой кривизны желудка и анастомозирует с правой желудочно-сальниковой артерией.

Верхняя брыжеечная артерия (a. mesentérica supérior) отходит от передней поверхности аорты на уровне XII грудного — I поясничного позвонков. Артерия идет вниз между нижней частью двенадцатиперстной кишки сзади и головкой поджелудочной железы спереди (рис. 164). Войдя в брыжейку тонкой кишки, артерия идет вниз и вправо к правой подвздошной ямке. На уровне нижней (горизонтальной) части двенадцатиперстной кишки от верхней брыжеечной артерии отходит *нижняя желудочно-двенадцатиперстная артерия* (a. pancreato-duodenális inférior). Эта артерия уходит вправо и вверх, навстречу верхним задней и передней желудочно-двенадцатиперстным артериям, с которыми она анастомозирует, отдавая ветви к передней поверхности головки поджелудочной железы и к двенадцатиперстной кишке.

От левой стороны верхней брыжеечной артерии последовательно, одна за другой, отходят 10–20 тощекишечных и подвздошно-кишечных артерий, а также подвздошно-ободочная и средняя ободочная артерии (рис. 165). На своем пути *тощекишеч-*

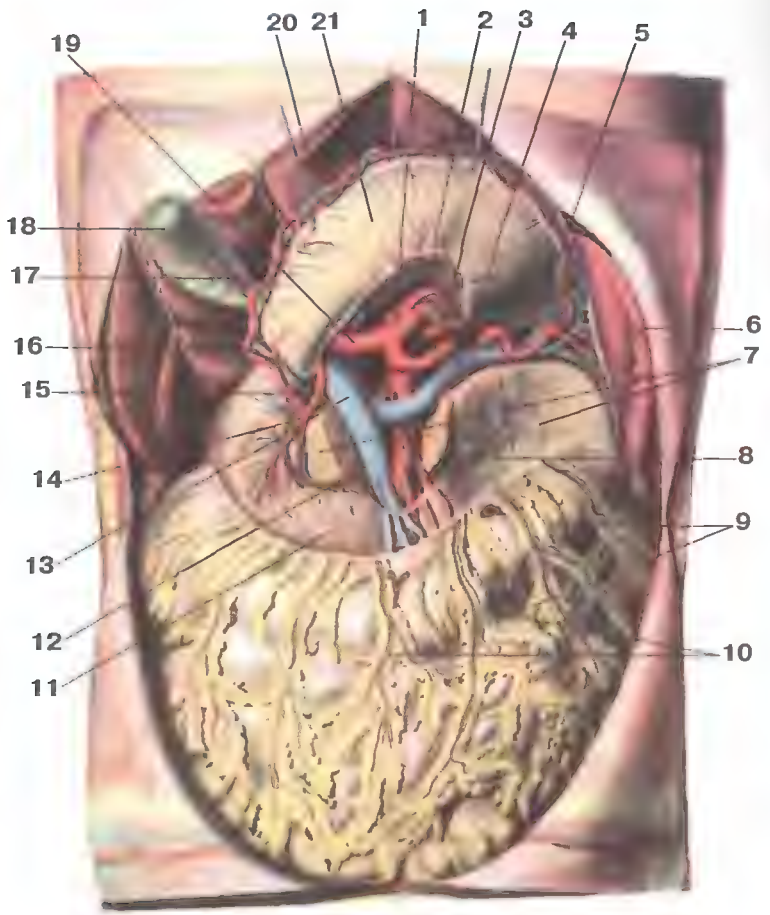

164 **Селезеночная и желудочные артерии и вены. Вид спереди. Желудок поднят кверху. Средняя часть поджелудочной железы удалена**

1 — чревный ствол; 2 — левая желудочная артерия; 3 — селезеночная артерия; 4 — селезеночная вена; 5 — левая желудочно-сальниковая артерия; 6 — селезенка; 7 — поджелудочная железа (разрезана); 8 — верхняя брыжеечная артерия; 9 — большой сальник; 10 — сальниковые вены; 11 — двенадцатиперстная кишка; 12 — верхняя брыжеечная вена; 13 — воротная вена; 14 — верхняя поджелудочно-двенадцатиперстная артерия; 15 — желудочно-двенадцатиперстная артерия; 16 — правая желудочно-сальниковая артерия; 17 — желчно-пузырная артерия; 18 — желчный пузырь; 19 — общая печеночная артерия; 20 — правая желудочно-сальниковая вена; 21 — желудок.

1 — trúncus coeliácus; 2 — a. gástrica sinistra; 3 — a. lienális; 4 — v. lienális; 5 — a. gastroepiplóica sinistra; 6 — lién; 7 — páncreas (разрезана); 8 — a. mesenérica supérior; 9 — oméntum május; 10 — vv. epiplóici; 11 — duodénum; 12 — v. mesentérica supérior; 13 — v. pórtae; 14 — a. pancreaticoduodenális supérior; 15 — a. gastroduodenális; 16 — a. gastroepiplóica déxtra; 17 — a. cýstica; 18 — vésica féllea; 19 — a. hepática commúnis; 20 — v. gastroepiplóica déxtra; 21 — ventriculus.

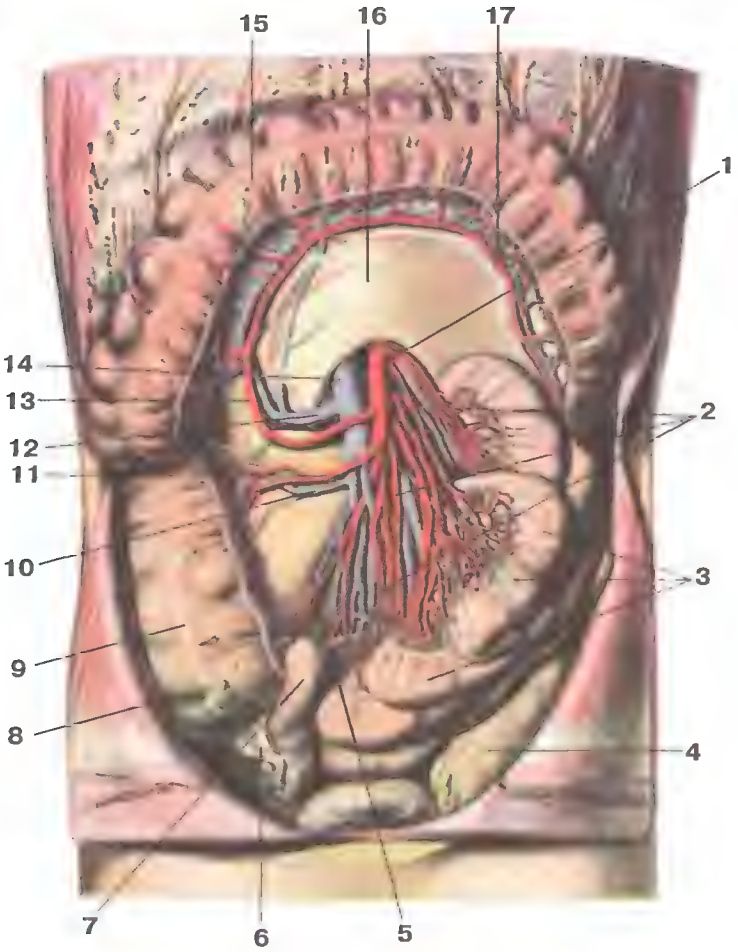

165 **Верхняя брыжеечная артерия и ее ветви. Поперечная ободочная кишка поднята вверх**

1 — верхняя брыжеечная артерия; 2 — тощекишечные и подвздошно-кишечные артерии; 3 — тонкая кишка; 4 — сигмовидная кишка; 5 — подвздошно-ободочно-кишечная артерия; 6 — червеобразный отросток; 7 — подвздошная кишка; 8 — слепая кишка; 9 — восходящая ободочная кишка; 10 — правая ободочно-кишечная вена; 11 — правая ободочно-кишечная артерия; 12 — средняя ободочно-кишечная вена; 13 — средняя ободочно-кишечная артерия; 14 — верхняя брыжеечная вена; 15 — поперечная ободочная кишка; 16 — брыжейка поперечной ободочной кишки; 17 — левая ободочно-кишечная артерия.

1 — a. mesentérica supérior; 2 — aa. jejunáles et aa. iliáles; 3 — intéstinum ténue; 4 — cólon sigmoideum; 5 — a. ileocólica; 6 — appéndix vermifórmis; 7 — ileum; 8 — cáecum; 9 — cólon ascéndens; 10 — v. cólica déxtra; 11 — a. cólica déxtra; 12 — v. cólica média; 13 — a. cólica média; 14 — v. mesentérica supérior; 15 — cólon transvérsum; 16 — mesocólon transvérsum; 17 — a. cólica sinistra.

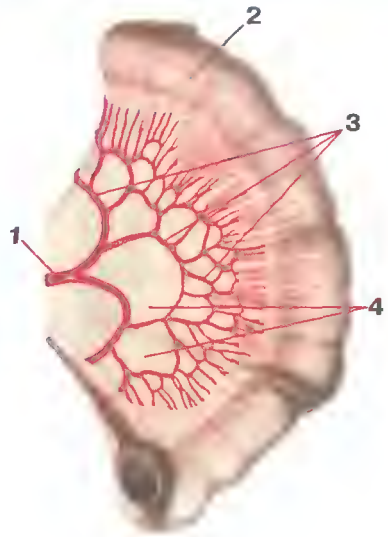

166 **Тощекишечные артерии и анастомозы между ними**

1 — тощекишечная артерия; 2 — тощая кишка; 3 — анастомозы между ветвями тощекишечных артерий; 4 — брыжейка тонкой кишки.

1 — a. jejunális; 2 — jéjunum; 3 —vása anastomótica; 4 — mesentérium.

ные (aa. jejunáles) и *подвздошно-кишечные артерии* (aa. ileáles) отдают боковые ветви к тонкой кишке, которые многократно соединяются с ветвями соседних артерий (рис. 166). При этом образуются изогнутые в сторону кишки дуги (аркады), расположенные в 2-3 ряда. От выпуклой стороны дуг к стенкам кишки отходят, разветвляясь там, многочисленные тонкие ветви.

Подвздошно-ободочная артерия (a. ileocólica) отходит от верхней брыжеечной артерии в области корня брыжейки тонкой кишки, направляется вниз и вправо под париетальной брюшиной правого брыжеечного синуса. От этой артерии отходят ветви к подвздошной кишке, а также к слепой кишке: *передняя слепокишечная артерия* (a. caecális antérior) и *задняя слепокишечная артерия* (a. caecális postérior). От подвздошно-ободочной артерии к аппендиксу отходит *артерия червеобразного отростка* (a. appendiculáris).

Правая ободочная артерия (a. cólica déxtra) отходит от правой стороны верхней брыжеечной артерии на уровне III поясничного позвонка, идет вправо к восходящей ободочной кишке и образует анастомозы с восходящей ветвью подвздошно-ободочной артерии и с правой ветвью средней ободочной артерии. *Средняя ободочная артерия* (a. cólica média) отходит от верхней брыжеечной артерии над началом правой ободочной артерии, идет в толще брыжейки поперечной ободочной кишки вперед и вправо, кровоснабжает эту кишку и верхний отдел восходящей ободочной кишки. Средняя ободочная артерия в толще брыжейки поперечной ободочной кишки делится на правую и левую ветви. Правая ветвь средней ободочной артерии анастомозирует с восходящей ветвью правой ободочной артерии. Левая ветвь соединяется с восходящей ветвью левой ободочной артерии (из нижней брыжеечной артерии).

Нижняя брыжеечная артерия (a. mesentérica inférior) начинается от левой полуокружности брюшной части аорты на уровне нижнего края III поясничного позвонка, идет вниз и влево по передней поверхности большой поясничной мышцы, позади париетальной брюшины. От нижней брыжеечной артерии отходят левая ободочная, сигмовидные, верхняя прямокишечная артерии (рис. 167). *Левая ободочная артерия* (a. cólica sinistra) кровоснабжает нисходящую ободочную кишку и левую часть поперечной ободочной

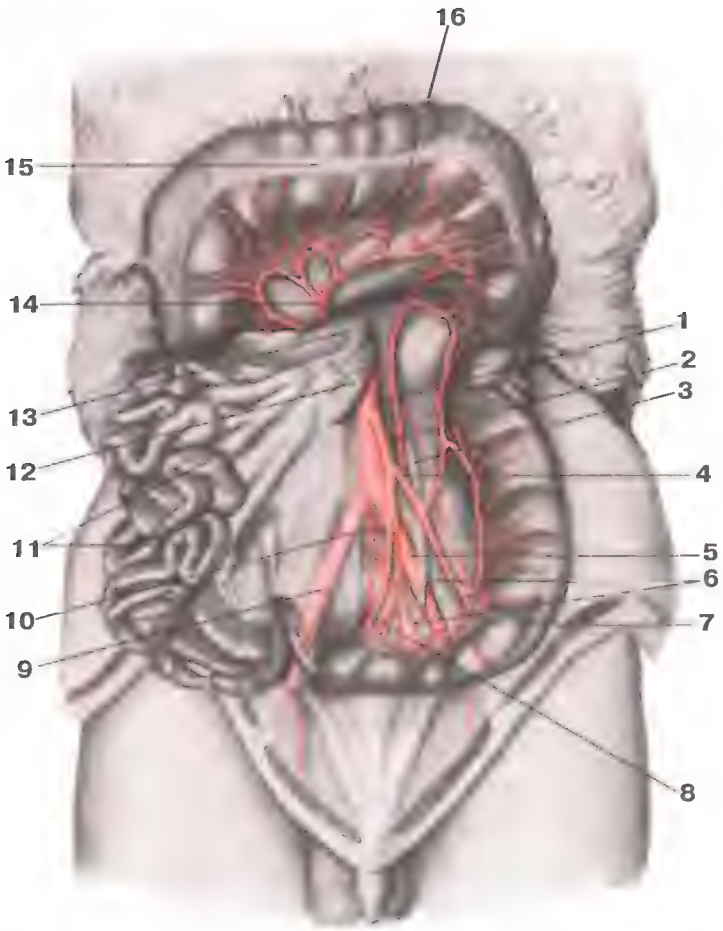

167 **Нижняя брыжеечная артерия и ее ветви. Вид спереди. Поперечная ободочная кишка поднята кверху, петли тонкой кишки отвернуты вправо. Париетальная брюшина в области левого брыжеечного синуса удалена**

1 — брюшная часть аорты; 2 — нижняя брыжеечная артерия; 3 — мочеточник; 4 — левая ободочно-кишечная артерия; 5 — левая общая подвздошная артерия; 6 — сигмовидно-кишечная артерии; 7 — сигмовидная кишка; 8 — верхняя прямокишечная артерия; 9 — правая общая подвздошная артерия; 10 — срединная крестцовая артерия; 11 — тонкая кишка; 12 — восходящая часть двенадцатиперстной кишки; 13 — двенадцатиперстно-тощекишечный изгиб; 14 — средняя ободочно-кишечная артерия; 15 — поперечная ободочная кишка; 16 — брыжейка поперечной ободочной кишки.

1 — pars abdominális aórtae; 2 — a. mesentérica inférior; 3 — uréter; 4 — a. cólica sinistra; 5 — a. iliáca commúnis sinistra; 6 — aa. sigmoideae; 7 — cólon sigmoideum; 8 — a. rectális supérior; 9 — a. iliáca commúnis déxtra; 10 — a. sacrális mediána; 11 — intéstinum ténue; 12 — pars ascéndens duodéni; 13 — flexúra duodenojejunális; 14 — a. cólica média; 15 — cólon transvérsum; 16 — mesocólon transvérsum.

кишки. Эта артерия располагается позади париетальной брюшины, впереди левого мочеточника и левой яичковой (яичниковой) артерии и вены. Не доходя до нисходящей ободочной кишки, левая ободочная артерия делится на восходящую и нисходящую ветви. Восходящая ветвь идет вверх вдоль медиальной стороны нисходящей ободочной кишки, отдает к ней ветви и в области селезеночного изгиба кишки, где анастомозирует с левой ветвью средней ободочной артерии, участвует в образовании длинного анастомоза — дуги Риолана. Нисходящая ветвь левой ободочной артерии отдает ветви к ободочной кишке и анастомозирует с восходящей ветвью сигмовидной артерии.

Сигмовидные артерии (aa. sigmoideae) в количестве 2-3 кровоснабжают сигмовидную ободочную кишку. Верхняя ветвь одной из этих артерий (1-й) анастомозирует с левой ободочной артерией, нижняя ветвь — с верхней прямокишечной артерией. *Верхняя прямокишечная артерия* (a. rectális supérior) является конечной ветвью нижней брыжеечной артерии. Верхняя прямокишечная артерия идет в брыжейке сигмовидной кишки, спускается в малый таз впереди левой общей подвздошной артерии. Верхняя прямокишечная артерия отдает ветвь, анастомозирующую с сигмовидной артерией и кровоснабжающую конечные отделы сигмовидной ободочной кишки. В полости малого таза верхняя прямокишечная артерия кровоснабжает ампулу прямой кишки и анастомозирует с ветвями средней прямокишечной артерии (из внутренней подвздошной артерии).

Парные висцеральные ветви

Парными висцеральными ветвями брюшной части аорты являются средняя надпочечниковая, почечная, яичковая (яичниковая) артерии, кровоснабжающие парные внутренние органы, расположенные в брюшной полости и вне ее (половые железы) (рис. 168).

Средняя надпочечниковая артерия (a. suprarenális média) отходит от аорты на уровне I поясничного позвонка и идет к воротам надпочечника. Ветви этой арте-

---

168 **Почечная, средние надпочечниковые, яичковые артерии и другие ветви брюшной части аорты. Вид спереди. Передняя брюшная стенка, желудок и другие непарные внутренние органы, пристеночная брюшина и поясничные лимфатические узлы удалены**

1 — брюшная часть аорты; 2 — брюшная часть пищевода; 3 — нижняя диафрагмальная артерия; 4 — средняя надпочечниковая артерия; 5 — левый надпочечник; 6 — левая надпочечниковая вена; 7 — верхняя брыжеечная артерия; 8 — левая почечная артерия; 9 — левая почка; 10 — левая почечная вена; 11 — левая яичковая вена; 12 — поясничные артерия и вена; 13 — яичковая артерия; 14 — левый мочеточник; 15 — нижняя брыжеечная артерия; 16 — левая общая подвздошная артерия; 17 — левая общая подвздошная вена; 18 — верхняя прямокишечная артерия; 19 — прямая кишка; 20 — мочевой пузырь; 21 — срединная крестцовая артерия; 22 — париетальная брюшина малого таза; 23 — правый мочеточник; 24 — правая общая подвздошная артерия; 25 — бедренно-половой нерв; 26 — правая яичковая вена; 27 — правая яичковая артерия; 28 — правая почка; 29 — правая почечная артерия; 30 — правая почечная вена; 31 — нижняя полая вена; 32 — правый надпочечник; 33 — чревный ствол; 34 — правая нижняя диафрагмальная артерия; 35 — правая нижняя диафрагмальная вена; 36 — печеночные вены; 37 — пищеводное отверстие диафрагмы.

1 — pars abdominális aórtae; 2 — pars abdominális oesophágei; 3 — a. phrénica inférior; 4 — a. suprarenális média; 5 — glándula suprarenális sinistra; 6 — v. suprarenális sinistra; 7 — a. mesentérica supérior; 8 — a. renális sinistra; 9 — rén sinister; 10 — v. renális sinistra; 11 — v. testiculáris sinistra; 12 — a. et v. lumbáles; 13 — a. testiculáris sinistra; 14 — uréter sinister; 15 — a. mesentérica inférior; 16 — a. iliáca communis sinistra; 17 — v. iliáca communis sinistra; 18 — a. rectális supérior; 19 — réctum; 20 — vésica urinária; 21 — a. sacrális mediána; 22 — peritóneum parietále (pélvis minor); 23 — uréter dexter; 24 — a. iliáca communis déxtra; 25 — n. genitofemorális; 26 — v. testiculáris déxtra; 27 — a. testiculáris déxtra; 28 — rén déxter; 29 — a. renális déxtra; 30 — v. renális déxtra; 31 — v. cáva inférior; 32 — glándula suprarenális déxtra; 33 — trúncus coeliácus; 34 — a. phrénica inférior déxtra; 35 — v. phrénica inférior déxtra; 36 — vv. hepáticae; 37 — hiátus oesophágeus.

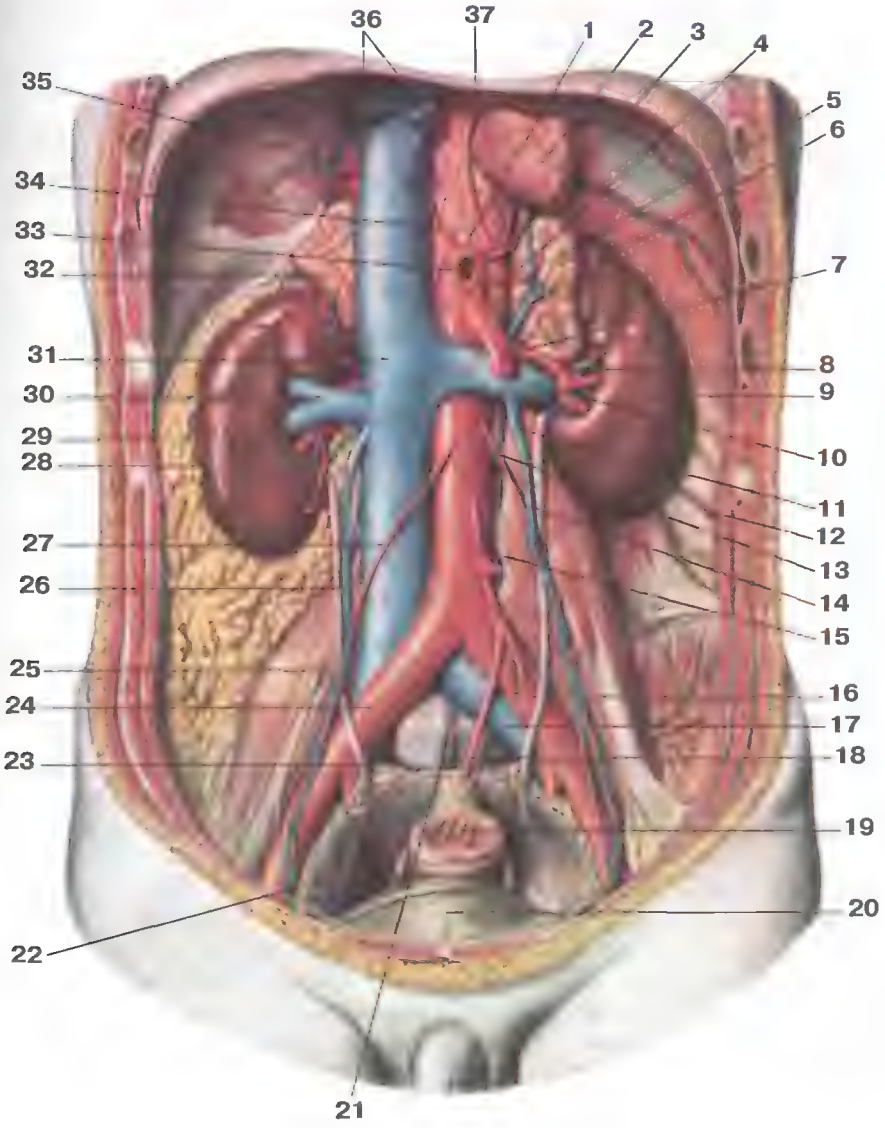
36
37
1
2
3
4
35
5
6
34
33
32
7
31
8
30
9
29
28
10
11
27
12
13
26
14
15
25
16
24
17
23
18
19
20
22
21

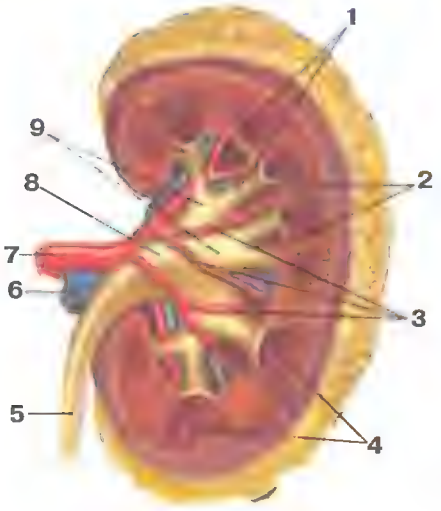

169 **Левая почечная артерия и ее ветви в воротах почки. Вид спереди. Передняя часть почечной паренхимы удалена. Видны почечные большие и малые чашки, почечная лоханка и ветви почечной артерии**

1 — малые почечные чашки; 2 — почечные столбы; 3 — передние ветви почечной артерии; 4 — почечные пирамиды; 5 — мочеточник; 6 — почечная вена; 7 — почечная артерия; 8 — почечная лоханка; 9 — большие почечные чашки.

1 — cályces renáles minóres; 2 — colúmnae renáles; 3 — rr. anterióres a. renális; 4 — pyramides renáles; 5 — uréter; 6 — v. renális; 7 — a. renális; 8 — pélvis renális; 9 — calyces renáles majóres.

рии анастомозируют с ветвями верхних надпочечниковых артерий (из нижней диафрагмальной артерии) и нижней надпочечниковой артерией (из почечной артерии).

Почечная артерия (a. renális) отходит от аорты на уровне I-II поясничных позвонков, на 1-2 см ниже начала верхней брыжеечной артерии. Почечная артерия идет к воротам почки, где делится на переднюю и заднюю ветви (рис. 169), уходящие в почечную паренхиму. Правая почечная артерия длиннее левой, она идет к почке позади нижней полой вены. От почечной артерии отходит *нижняя надпочечниковая артерия* (a. suprarenális inférior) (см. рис. 161). В воротах почки отдает 4-5 ветвей, проникающих в почку.

Яичковая (яичниковая) артерия (a. testiculáris, s. ovárica) представляет собой тонкий сосуд, отходящий от аорты вниз под острым углом на уровне II поясничного позвонка (несколько ниже начала почечной артерии) (см. рис. 161 и рис. 168). Артерия направляется вниз и латерально по передней поверхности большой поясничной мышцы, пересекает спереди мочеточник, отдавая к нему *мочеточниковые ветви* (rr. uretérici). В малом тазу яичковая артерия проходит кпереди от наружных подвздошных артерии и вены, уходит в паховый канал через внутреннее его отверстие и в составе семенного канатика достигает яичка. Артерия кровоснабжает яичко, его придаток, семявыносящий проток. Яичниковая артерия подходит к яичнику в составе его поддерживающей связки, кровоснабжает яичник, его придатки, маточную трубу, анастомозирует с маточной артерией в толще широкой связки матки.

На уровне тела IV поясничного позвонка аорта разделяется на правую и левую общие подвздошные артерии (бифуркация аорты). От *бифуркации аорты* (bifurcátio aórtae) вниз по тазовой поверхности крестца идет тонкий сосуд — *срединная крестцовая артерия* (a. sacrális mediána), кровоснабжающая крестец и анастомозирующая с латеральными крестцовыми артериями (рис. 168, см. также рис. 161).

АРТЕРИИ ТАЗА

Общие подвздошные артерии (a. iliáca commúnis), правая и левая, образуются на уровне IV (реже V) поясничного позвонка в результате разделения брюшной части аорты. Каждая общая подвздошная артерия от области бифуркации аорты идет в латеральном направлении и по медиальному краю большой поясничной мышцы (см. рис. 168). Общая подвздошная артерия доходит до области крестцово-подвздошного сустава сзади от мочеточника. Впереди левой общей подвздошной артерии сверху вниз идет в полость малого таза верхняя прямокишечная артерия. Общая подвздошная артерия отдает мелкие ветви к большой поясничной мышце, мочеточнику и париетальным лимфатическим узлам таза. Кпереди от крестцово-подвздошного сустава каждая общая подвздошная артерия разделяется на внутреннюю подвздошную артерию и более толстую — наружную подвздошную артерию (рис. 170, табл. 7).

Таблица 7

Внутренняя и наружная подвздошные артерии и их ветви

Название артерий и их основных ветвей	*Кровоснабжаемые области (органы)*
Пристеночные (париетальные) ветви	
Подвздошно-поясничная а. 1. Подвздошная ветвь 2. Поясничная ветвь 3. Спинномозговая ветвь	Мышцы: большая поясничная, подвздошная, квадратная мышца поясницы, поперечная мышца живота. Подвздошная кость, корешки спинномозговых нервов, оболочки спинного мозга
Латеральная крестцовая а. 1. Спинномозговые ветви	Крестец, оболочки спинного мозга, мышца, поднимающая задний проход, грушевидная мышца
Запирательная а. 1. Лобковая ветвь 2. Передняя ветвь 3. Задняя ветвь 4. Вертлужная ветвь	Лобковый симфиз, подвздошная кость, тазобедренный сустав. Мышцы: подвздошно-поясничная, квадратная мышца бедра, мышца, поднимающая задний проход, запирательные, приводящие мышцы бедра
Верхняя ягодичная а. 1. Поверхностная ветвь 2. Глубокая ветвь	Тазобедренный сустав, кожа ягодичной области. Мышцы: малая и средняя ягодичная, напрягающая широкую фасцию бедра.
Нижняя ягодичная а. 1. А., сопровождающая седалищный нерв	Тазобедренный сустав, кожа и мышцы ягодичной области. Мышцы: приводящие бедра, запирательные
Внутренностные (висцеральные) ветви	
Пупочная а. 1. Верхние мочепузырные аа. 2. А. семявыносящего протока 3. Мочеточниковые ветви	Мочевой пузырь, нижний отдел мочеточника, семявыносящий проток
Нижняя мочепузырная а. 1. Предстательные ветви (у мужчин)	Мочевой пузырь, предстательная железа (у мужчин)
Маточная а. 1. Влагалищные ветви 2. Яичниковая ветвь 3. Трубная ветвь	Матка, влагалище, маточная труба, яичник
Средняя прямокишечная а.	Прямая кишка, семенной пузырек, предстательная железа (у мужчин), влагалище (у женщин), м., поднимающая задний проход

Окончание таблицы 7

Название артерий и их основных ветвей	*Кровоснабжаемые области (органы)*
Внутренняя половая а. 1. Нижняя прямокишечная а. 2. Промежностная а. 3. Уретральная а. 4. А. луковицы полового члена (у мужчин), луковицы преддверия влагалища (у женщин) 5. Глубокая а. полового члена (клитора) 6. Дорсальная а. полового члена (клитора)	Нижний отдел прямой кишки, уретра, влагалище (у женщин), кожа и мышцы промежности, бульбоуретральные железы (у мужчин), наружные половые органы, внутренняя запирательная мышца
Наружная подвздошная а.	Кожа передней брюшной стенки, мышцы: поясничная, прямая и поперечная живота, семенной канатик (у мужчин), круглая связка матки (у женщин)
Нижняя надчревная а. 1. Лобковая ветвь 2. Запирательная ветвь 3. Кремастерная а. 4. А. круглой связки матки	Семенной канатик, мышца, поднимающая яичко (у мужчин), круглая связка матки (у женщин), мышцы живота: прямая, поперечная, косые, пирамидальная
Глубокая а., огибающая подвздошную кость	Мышцы живота: поперечная, косые; подвздошные мышцы, напрягатель широкой фасции бедра, портняжная

Внутренняя подвздошная артерия (a. iliáca intérna) идет вниз по задней стенке малого таза. У верхнего края большого седалищного отверстия она делится на передние и задние ветви (рис. 171). Передние ветви, преимущественно висцеральные, кровоснабжают органы малого таза и мышцы передней его стенки. Задние ветви, в основном париетальные, кровоснабжают мышцы боковой и задней стенок таза. К пристеночным ветвям внутренней подвздошной артерии относят подвздошно-поясничную, латеральную крестцовую, запирательную, верхнюю и нижнюю ягодичные артерии.

Подвздошно-поясничная артерия (a. iliolumbális) отходит от начальной части внутренней подвздошной артерии, на уровне крестцово-подвздошного сустава идет вверх и латерально. У медиального края большой поясничной мышцы эта артерия разделяется на поясничную и подвздошную ветви. *Поясничная ветвь* (r. lumbális) кровоснабжает большую и малую поясничные мышцы, квадратную мышцу поясницы, кожу поясничной области, отдает *спинномозговую ветвь* (r. spinális), проникающую через межпозвоночное отверстие к корешкам спинномозговых нервов.

Подвздошная ветвь (r. iliácus) кровоснабжает большую и малую поясничные мышцы, а также подвздошную кость.

Латеральная крестцовая артерия (a. sacrális laterális) отходит от внутренней подвздошной артерии на уровне III тазового крестцового отверстия и идет вниз по тазовой поверхности крестца. Через тазовые крестцовые отверстия отдает в крестцовый канал *спинномозговые ветви* (rr. spináles).

Запирательная артерия (a. obturátoria) идет вниз по латеральной стенке таза к запирательному каналу (вместе с одноименными веной и нервом). У входа в запирательный канал отдает *лобковую ветвь* (r. púbicus), которая направляется вверх по внутренней поверхности верхней ветви лобковой кости, доходит до лобкового симфиза, где анастомозирует с лобковой ветвью нижней надчревной артерии. У выхода из запирательного канала запирательная артерия разделяется на переднюю и заднюю ветви. *Передняя ветвь* (r. ascéndens) идет вниз по наружной стороне внутренней запирательной мышцы, кровоснабжает ее и верхнюю часть приводящих мышц бедра, кожу наруж-

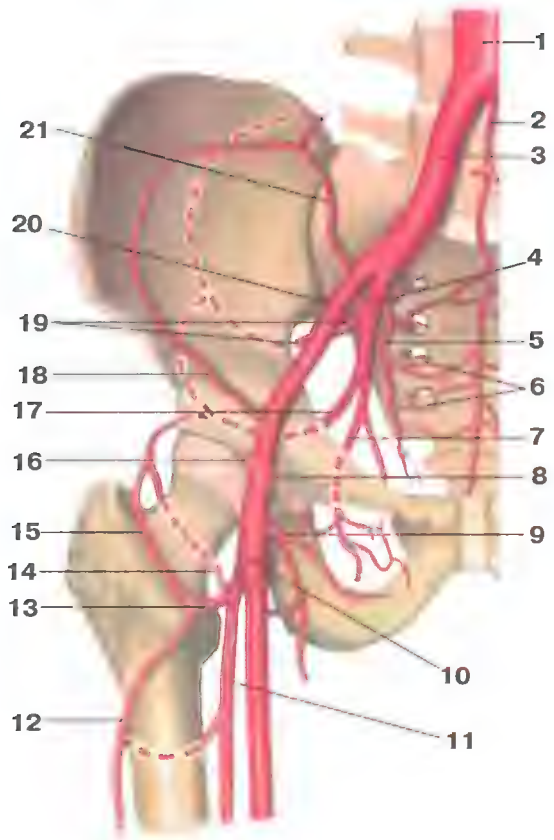

176 **Общая подвздошная артерия и ее ветви. Вид спереди. Схема**

1 — брюшная часть аорты; 2 — срединная крестцовая артерия; 3 — общая подвздошная артерия; 4 — внутренняя подвздошная артерия; 5 — латеральная крестцовая артерия; 6 — спинномозговые ветви; 7 — запирательная артерия; 8 — поверхностная надчревная артерия; 9 — наружные половые артерии; 10 — бедренная артерия; 11 — глубокая артерия бедра; 12 — нисходящая ветвь; 13 — латеральная артерия, огибающая бедренную кость; 14 — медиальная артерия, огибающая бедренную кость; 15 — восходящая ветвь; 16 — поверхностная артерия, огибающая подвздошную кость; 17 — нижняя ягодичная артерия; 18 — глубокая артерия, огибающая подвздошную кость; 19 — верхняя ягодичная артерия; 20 — наружная подвздошная артерия; 21 — подвздошно-поясничная артерия.

1 — pars abdominális aórtae; 2 — a. sacrális mediána; 3 — a. iliáca commúnis; 4 — a. iliáca intérna; 5 — a. sacrális laterális; 6 — rr. spináles; 7 — a. obturatória; 8 — a. epigástrica superficiális; 9 — aa. pudéndae extérnae; 10 — a. femorális; 11 — a. profúnda femóris; 12 — r. descéndens; 13 — a. circumfléxa femóris laterális; 14 — a. circumfléxa femóris mediális; 15 — r. ascéndens; 16 — a. circumfléxa ílium superficiális; 17 — a. glutéa inférior; 18 — a. circumfléxa ílium profúnda; 19 — a. glutéa supérior; 20 — a. iliáca extérna; 21 — a. iliolumbális.

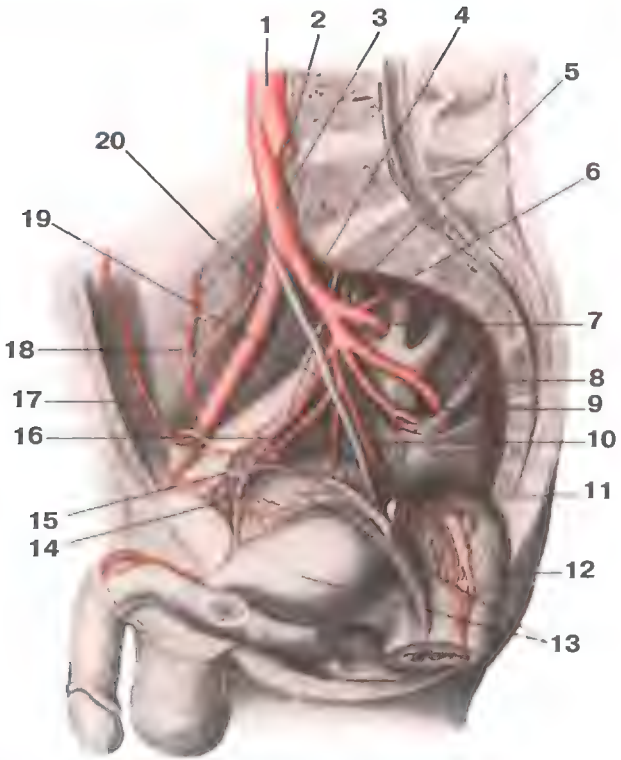

17 **Внутренняя подвздошная артерия и ее ветви. Вид слева. Парасагиттальный разрез. Левая сторона таза удалена**

1 — брюшная часть аорты; 2 — левая общая подвздошная артерия; 3 — правая общая подвздошная артерия; 4 — правая внутренняя подвздошная артерия; 5 — подвздошно-поясничная артерия; 6 — латеральная крестцовая артерия; 7 — верхняя ягодичная артерия; 8 — нижняя ягодичная артерия; 9 — внутренняя половая артерия; 10 — нижняя мочепузырная артерия; 11 — нижняя прямокишечная артерия; 12 — прямая кишка; 13 — мочевой пузырь; 14 — верхняя мочепузырная артерия; 15 — семявыносящий проток; 16 — запирательная артерия; 17 — нижняя надчревная артерия; 18 — глубокая артерия, огибающая подвздошную кость; 19 — пупочная артерия; 20 — правая наружная подвздошная артерия.

1 — pars abdominális aórtae; 2 — a. iliáca communis sinistra; 3 — a. iliáca communis déxtra; 4 — a. iliáca intérna déxtra; 5 — a. iliolumbális; 6 — a. sacrális laterális; 7 — a. glutéa supérior; 8 — a. glutéa inférior; 9 — a. pudénda intérna; 10 — a. vesicális inférior; 11 — a. rectális inférior; 12 — réctum; 13 — vésica urinária; 14 — a. vesicális supérior; 15 — dúctus déferens; 16 — a. obturatória; 17 — a. epigástrica inférior; 18 — a. circumfléxa ílium profúnda; 19 — a. umbilicális; 20 — a. iliáca extérna déxtra.

ных половых органов. *Задняя ветвь* (r. postérior) запирательной артерии идет вниз и назад, кровоснабжает наружную запирательную мышцу, седалищную кость, участвует в кровоснабжении тазобедренного сустава, отдавая к нему *вертлужную ветвь* (r. acetabuláris), которая идет в толще связки головки бедренной кости.

Верхняя ягодичная артерия (a. glutéa supérior) выходит из полости таза через надгрушевидное отверстие и делится на поверхностную и глубокую ветви. *Поверх-*

172 **Маточная артерия и ее ветви. Схема**

1 — трубная ветвь; 2 — маточная труба; 3 — яичник; 4 — яичниковая артерия; 5 — маточная артерия; 6 — влагалищные ветви; 7 — влагалище; 8 — матка.

1 — r. tubárius; 2 — túba utérina; 3 — ovárium; 4 — a. ovárica; 5 — a. uterina; 6 — rr. vagináles; 7 — vagina; 8 — ùterus.

ностная ветвь (r. superficiális) кровоснабжает большую и среднюю ягодичные мышцы. *Глубокая ветвь* (r. profúndus) подразделяется на верхнюю и нижнюю ветви. Верхняя анастомозирует с ветвями глубокой артерии, огибающей подвздошную кость (из наружной подвздошной артерии). Нижняя ветвь кровоснабжает среднюю ягодичную мышцу, большой вертел бедра, тазобедренный сустав.

Нижняя ягодичная артерия (a. glutéa inférior) покидает полость таза через подгрушевидное отверстие, кровоснабжает большую ягодичную мышцу, квадратную мышцу бедра, тазобедренный сустав, кожу ягодичной области, дает *артерию, сопровождающую седалищный нерв* (a. cómitans n. ischiádici). Анастомозирует с ветвями верхней ягодичной и запирательной артерий, с ветвями медиальной артерии, огибающей бедренную кость.

Висцеральными ветвями внутренней подвздошной артерии являются пупочная артерия, нижняя мочепузырная, маточная, внутренняя половая артерия, средняя прямокишечная артерия.

Пупочная артерия (a. umbilicális) отходит от передней полуокружности внутренней подвздошной артерии. Направляется к внутренней поверхности передней брюшной стенки, отдает к мочевому пузырю и нижней части мочеточника две-три *верхних мочепузырных артерии* (aa. vesicáles superióres) и *артерию семявыносящего протока* (a. dúctus deferéntis). Пупочная артерия отдает также *мочеточниковые ветви* (rr. uretérici). После рождения пупочная артерия на передней брюшной стенке зарастает, превращаясь в медиальную пупочную связку.

Нижняя мочепузырная артерия (a. vesicális inférior) направляется ко дну мочевого пузыря, где у мужчин отдает ветви к семенному пузырьку и предстательной железе. У женщин от этой артерии отходят *влагалищные ветви* (rr. vaginales).

Маточная артерия (a. uterina) вначале идет забрюшинно, перекрещивая мочеточник, затем заворачивает медиально, идет между листками широкой связки матки. Маточная артерия возле боковой поверхности шейки матки отдает *влагалищные ветви* (rr. vaginales) к влагалищу (рис. 172). В области дна матки маточная артерия отдает *трубную ветвь* (r. tubárius) и *яичниковую ветвь* (r. ováricus). Трубная ветвь направляется к брыжейке маточной трубы (между двумя ее листками), яичниковая ветвь достигает яичника между листками его брыжейки, анастомозирует с ветвями яичниковой артерии.

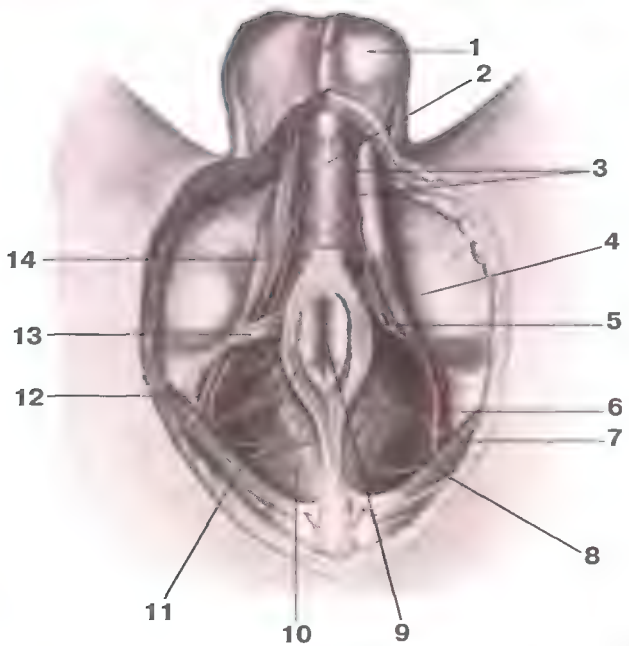

173 **Внутренняя половая артерия и ее ветви в области мужской промежности**

1 — мошонка; 2 — корень полового члена; 3 — задние мошоночные ветви; 4 — промежностная артерия; 5 — артерия луковицы полового члена; 6 — нижняя прямокишечная артерия; 7 — внутренняя половая артерия; 8 — седалищно-анальная ямка; 9 — заднепроходное отверстие; 10 — мышца, поднимающая задний проход; 11 — наружный сфинктер заднего прохода; 12 — половой нерв; 13 — поверхностная поперечная мышца промежности; 14 — седалищно-пещеристая мышца.

1 — scrótum; 2 — rádix pénis; 3 — rr. scrotáles posterióres; 4 — a. perineális; 5 — a. búlbi pénis; 6 — a. rectális inférior; 7 — a. pudénda intérna; 8 — fóssa ischioanális; 9 — ánus; 10 — m. levátor áni; 11 — m. sphincter áni extérnus; 12 — n. pudéndus; 13 — m. transvérsus perinéi supeficiális; 14 — m. ischiocavernósus.

Средняя прямокишечная артерия (a. rectális média) идет к латеральной стенке ампулы прямой кишки, отдает ветви к мышце, поднимающей задний проход, к семенным пузырькам и предстательной железе у мужчин и к влагалищу у женщин. Артерия анастомозирует с верхней прямокишечной артерией — ветвью нижней брыжеечной артерии.

Внутренняя половая артерия (a. pudénda intérna) в виде конечной ветви внутренней подвздошной артерии вначале идет по задне-боковой поверхности малого таза, затем выходит из полости таза через подгрушевидное отверстие. Далее артерия огибает седалищную ость и через малое седалищное отверстие вместе с половым нервом уходит в седалищно-анальную (прямокишечную) ямку, где она располагается на медиальной поверхности внутренней запирательной мышцы. У заднего края мочеполовой диафрагмы артерия отдает *нижнюю прямокишечную* (a. rectális inférior) *артерию* и *промежностную артерию* (a. perineális). От внутренней половой артерии у мужчин отходят *задние мошоночные ветви* (rr. scrotáles posterióres), *уретральная артерия* (a. uretrális), *артерия луковицы полового члена* (a. búlbi pénis), *глубокая* и *дорсальная артерии полового члена* (a. profúnda pénis et a. dorsális

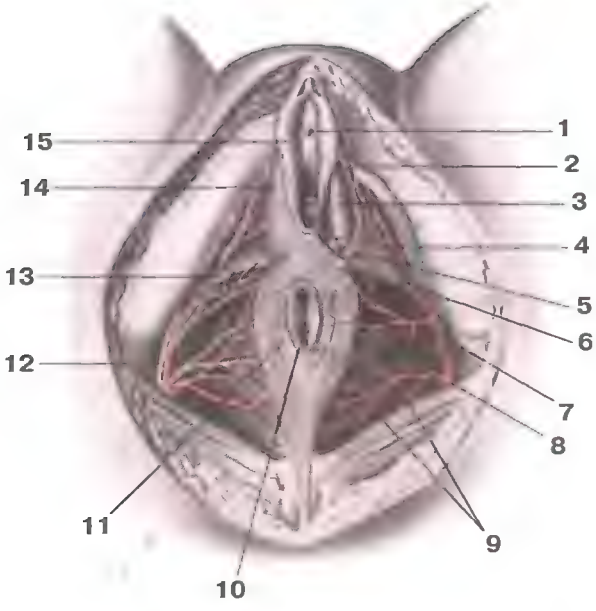

174 **Внутренняя половая артерия и ее ветви в области женской промежности**

1 — наружное отверстие мочеиспускательного канала; 2 — передние губные ветви; 3 — луковица преддверия (влагалища); 4 — глубокая артерия клитора; 5 — артерия луковицы преддверия (влагалища); 6 — промежностная артерия; 7 — нижняя половая артерия; 9 — седалищно-анальная ямка; 10 — заднепроходное отверстие; 11 — наружный сфинктер заднего прохода; 12 — промежностный нерв; 13 — поверхностная поперечная мышца промежности; 14 — луковично-губчатая мышца; 15 — малая половая губа.

1 — óstium uréthrae extérnum; 2 — rr. labiáles anterióres; 3 — búlbus vestibuli (vaginae); 4 — a. profúnda clitoridis; 5 — a. búlbi vestibuli (vaginae); 6 — a. perineális; 7 — a. rectális inférior; 8 — a. pudénda inférior; 9 — fóssa ischioanális; 10 — ánus; 11 — m. sphincter áni extérnus; 12 — n. perineális; 13 — m. transvérsus perinéi supeficiális; 14 — m. bulbospongiósus; 15 — lábium minus pudéndi.

pénis) (рис. 173). У женщин ветвями внутренней половой артерии являются *задние губные ветви* (rr. labiáles posterióres), *уретральная артерия* (a. uretrális), *артерия луковицы преддверия влагалища* (a. búlbi vestibuli [vaginae]), *глубокая* и *дорсальная артерии клитора* (a. profúnda clitoridis et a. dorsális clitoridis) (рис. 174).

Наружная подвздошная артерия (a. iliáca extérna) является продолжением ствола общей подвздошной артерии, проходит возле медиального края большой поясничной мышцы, направляется вперед и вниз и через сосудистую лакуну выходит из полости таза, продолжаясь в бедренную артерию. От наружной подвздошной артерии отходят нижняя надчревная артерия и глубокая артерия, огибающая подвздошную кость (рис. 175, см. также рис. 171).

Нижняя надчревная артерия (a. epigástrica inférior) отходит от наружной подвздошной артерии на уровне паховой связки, идет вперед и вверх по внутренней поверхности передней брюшной стенки, где, будучи покрытой брюшиной, образует латеральную пупочную складку. В начальной своей части артерия располагается ме-

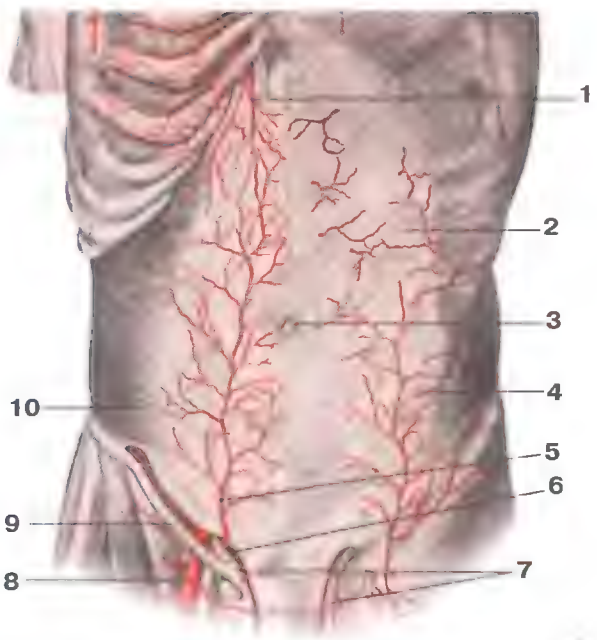

175 **Ветви наружной подвздошной артерии. Вид спереди. На правой стороне препарата наружная, внутренняя косые и прямая мышцы живота удалены**

1 — верхняя надчревная артерия; 2 — наружная косая мышца живота; 3 — пупочное кольцо; 4 — поверхностная надчревная артерия; 5 — нижняя надчревная артерия; 6 — кремастерная артерия; 7 — семенной канатик (правый и левый); 8 — бедренная артерия; 9 — паховая связка; 10 — поперечная мышца живота.

1 — a. epigástrica supérior; 2 — m. obliquus extérnus abdóminis; 3 — ánulus umbilicális; 4 — a. epigástrica superficiális; 5 — a. epigástrica inférior; 6 — a. cremásterica; 7 — funículus spermáticus (déxter et sinister); 8 — a. femorális; 9 — lig. inguinále; 10 — m. transvérsus abdóminis.

диальнее семявыносящего протока, далее прободает поперечную фасцию живота, входит во влагалище прямой мышцы живота. Артерия кровоснабжает прямую мышцу живота и кожу в этой области, а также анастомозирует с ветвями верхней надчревной и поверхностной надчревной артерий. Нижняя надчревная артерия отдает *лобковую ветвь* (r. púbis), *кремастерную артерию* (семенного канатика) (a. cremastérica) у мужчин, *артерию круглой связки матки* (a. ligaménti téretis úteri) — у женщин. Лобковая ветвь кровоснабжает лобковую кость и отдает тонкую *запирательную ветвь* (r. obturatórius), анастомозирующую с лобковой ветвью запирательной артерии. Кремастерная артерия прободает заднюю стенку пахового канала и входит в состав семенного канатика, кровоснабжает его оболочки. У женщин артерия круглой связки матки участвует в кровоснабжении кожи в области большой половой губы.

Глубокая артерия, огибающая подвздошную кость (a. circumfléxa ilium profúnda), отходит на уровне начала нижней надчревной артерии и идет в полости таза вдоль внутренней поверхности паховой связки. Далее артерия направляется латерально и вверх, между поперечной и внутренней косой мышцами живота, кровоснабжая мышцы его передне-боковой стенки.

АРТЕРИИ НИЖНЕЙ КОНЕЧНОСТИ

У нижней конечности наиболее крупными артериями являются бедренная артерия, в которую на уровне паховой связки переходит наружная подвздошная артерия, крупными являются также подколенная и большеберцовые артерии.

Бедренная артерия (a. femorális) располагается на передней стороне бедра, идет косо сверху вниз и медиально. Начальная часть артерии направляется в подвздошно-гребенчатой борозде на глубоком листке широкой фасции бедра (в пределах бедренного треугольника, от его основания к вершине). На бедре вместе с бедренной артерией идет подкожный нерв. Затем бедренная артерия проходит через приводящий (гунтеров) канал, выходит через нижнее его отверстие в подколенную ямку и продолжается в подколенную артерию. От бедренной артерии отходят поверхностная надчревная артерия, поверхностная артерия, огибающая подвздошную кость; наружные половые артерии, глубокая артерия бедра и нисходящая артерия колена, а также мышечные ветви (рис. 176, табл. 8, см. также рис. 170).

Поверхностная надчревная артерия (a. epigástrica superficiális) отходит от передней поверхности бедренной артерии непосредственно под паховой связкой, под-

Таблица 8

Артерии нижней конечности

Название артерий и их основных ветвей	*Кровоснабжаемые органы (области)*
Бедренная а. 1. Поверхностная надчревная а. 2. Поверхностная а., огибающая подвздошную кость 3. Наружные половые аа. 4. Глубокая а. бедра 5. Нисходящая а. колена	Передняя стенка живота, кожа и мышцы бедра, бедренная кость, тазобедренный и коленный суставы, наружные половые органы Мышцы задней области бедра
Подколенная а. 1-4. Латеральные и медиальные верхние и нижние коленные аа. 5. Средняя коленная а.	Коленный сустав, близлежащие мышцы бедра и голени, кожа области коленного сустава и верхнего отдела голени
Передняя большеберцовая а. 1-2. Задняя и передняя большеберцовые возвратные аа. 3-4. Латеральная и медиальная передние лодыжковые аа.	Кожа и мышцы передней стороны голени, коленный и голеностопный суставы, участвует в образовании коленной суставной и медиальной лодыжковой сетей
Тыльная а. стопы 1. Первая тыльная плюсневая а. 2. Глубокая подошвенная а. 3. Дугообразная а.	Кости, суставы стопы, кожа тыла, медиального и латерального краев стопы, мышцы тыла стопы Пальцы, межкостные мышцы
Задняя большеберцовая а. 1. А., огибающая малоберцовую кость 2. Малоберцовая а. 3. Медиальные лодыжковые ветви 4. Пяточные ветви	Коленный сустав, большеберцовая и малоберцовая кости, голеностопный сустав, кожа и мышцы задней стороны голени
Медиальная подошвенная а. 1-2. Поверхностная и глубокая ветви	Кожа медиальной части подошвы, мышцы возвышения большого пальца стопы
Латеральная подошвенная а. 1. Подошвенная (артериальная) дуга	Кожа латеральной части подошвы, мышцы возвышения мизинца, средней группы, суставы стопы

176 **Бедренная артерия и ее ветви. Вид спереди**

1 — поверхностная надчревная артерия; 2 — бедренная артерия; 3 — бедренная вена; 4 — наружные половые артерии; 5 — медиальная артерия, огибающая бедренную кость; 6 — длинная приводящая мышца; 7 — приводящий канал; 8 — нисходящая коленная артерия; 9 — мышечные ветви; 10 — прободающие артерии; 11 — глубокая артерия бедра; 12 — латеральная артерия, огибающая бедренную кость; 13 — поверхностная артерия, огибающая подвздошную кость; 14 — портняжная мышца; 15 — паховая связка.

1 — a. epigástrica superficiális; 2 — a. femorális; 3 — v. femorális; 4 — aa. puéndae extérnae; 5 — a. circumfléxa fémoris mediális; 6 — m. addúctor lóngus; 7 — canális adductórius; 8 — a. génus descéndens; 9 — rr. musculáres; 10 — aa. perforántes; 11 — a. profúnda fémoris; 12 — a. circumfléxa fémoris laterális; 13 — a. circumfléxa ilium superficiális; 14 — m. sartóruis; 15 — lig. inguináles.

нимается вверх и медиально в сторону пупка. Артерия разветвляется в коже передней стенки живота, подкожной клетчатке, кровоснабжает также поверхностные паховые лимфатические узлы и нижнюю часть апоневроза наружной косой мышцы живота.

Поверхностная артерия, огибающая подвздошную кость (a. circumfléxa ileum suprficiális), направляется латерально и кверху под паховой связкой в направлении передней верхней подвздошной ости. Артерия анастомозирует с глубокой артерией, огибающей подвздошную кость, и с восходящей ветвью латеральной артерии, огибающей бедренную кость.

Наружные половые артерии (aa. pudéndae extérnae) образуют поверхностные и глубокие ветви. Поверхностные ветви идут медиально и вверх кпереди от бедренной вены, ветвятся в коже лобковой области, кровоснабжают паховую связку (*паховые ветви,* rr. inguináles). Глубокие ветви идут вниз и медиально позади бедренной вены, над гребенчатой мышцей, прободают фасцию и выходят под кожу. Поверхностные и глубокие ветви у мужчин образуют *передние мошоночные ветви* (rr. scrotáles anterióres), у женщин — *передние губные ветви* (rr. labiáles anterióres), которые ветвятся в толще больших половых губ.

Глубокая артерия бедра (a. profúnda fémoris) является наиболее крупной ветвью бедренной артерии, отходит от задней ее поверхности на 3–5 см ниже паховой связки. Глубокая артерия бедра идет вниз, располагаясь между медиальной широкой мышцей с латеральной стороны и приводящими мышцами бедра медиально. От глубокой артерии бедра отходят медиальная и латеральная артерии, огибающие бедренную кость и прободающие артерии (рис. 177). *Латеральная артерия, огибающая бедренную кость* (a. circumfléxa fémoris laterális), проходит латерально под портняжную мышцу и разделяется на восходящую, нисходящую и поперечную ветви. *Восходящая ветвь* (r. ascéndens) идет вверх под прямой мышцей бедра и мышцей, напрягающей широкую фасцию бедра, к шейке бедренной кости. Анастомозирует с ветвями верхней ягодичной артерии и медиальной артерии, огибающей бедренную кость. *Нисходящая ветвь* (r. descéndens) спускается к коленному суставу, кровоснабжая портняжную мышцу, четырехглавую мышцу бедра. *Поперечная ветвь* (r. transvérsus) также участвует в кровоснабжении передней группы бедра.

Медиальная артерия, огибающая бедренную кость (a. circumfléxa fémoris mediális), отходит от задней поверхности глубокой артерии бедра, направляется медиально, отдает *восходящую, поперечную и глубокую ветви* (rr. ascéndens, transvérsus et profúndus) к подвздошно-поясничной, гребенчатой, наружной запирательной, грушевидной и квадратной мышцам бедра. Медиальная артерия, огибающая бедренную кость, анастомозирует с ветвями запирательной артерии, латеральной артерией, огибающей бедренную кость, и первой прободающей артерией (от глубокой артерии бедра), а также образует *ветвь вертлужной впадины* (r. acetabuláris) к тазобедренному суставу.

Прободающие артерии (aa. perforántes) в количестве трех идут от задней поверхности глубокой артерии бедра (рис. 178). Первая прободающая артерия проходит под нижним краем гребенчатой мышцы, вторая — под короткой приводящей мышцей, третья — ниже длинной приводящей мышцы. Артерии анастомозируют между собой. Третья прободающая артерия участвует в образовании артериальной сети коленного сустава.

Нисходящая артерия колена (a. génus descéndens) отходит от бедренной артерии в приводящем канале, выходит на переднюю поверхность бедра вместе с подкожным нервом через сухожильную пластинку между большой приводящей и медиальной широкой мышцами. Кровоснабжает медиальную широкую мышцу, достигает коленного сустава, отдавая *суставные ветви* (rr. articuláres), участвующие в формировании его артериальной сети.

177 **Глубокая артерия бедра и прободающие артерии. Вид спереди. Бедренная артерия, а также портняжная, прямая и тонкая мышцы частично удалены**

1 — общая подвздошная артерия; 2 — внутренняя подвздошная артерия; 3 — наружная подвздошная артерия; 4 — бедренная вена; 5 — запирательный нерв; 6 — медиальная артерия, огибающая бедренную кость; 7 — поверхностная ветвь; 8 — глубокая ветвь; 9 — глубокая артерия бедра; 10 — короткая приводящая мышца; 11 — длинная приводящая мышца; 12 — бедренная артерия; 13 — мышечные ветви; 14 — нисходящая коленная артерия; 15 — портняжная мышца; 16 — медиальная широкая мышца; 17 — подкожный нерв; 18 — прямая мышца бедра; 19 — прободающие артерии; 20 — нисходящая ветвь; 21 — латеральная артерия, огибающая бедренную кость; 22 — восходящая ветвь; 23 — бедренная артерия; 24 — бедренный нерв; 25 — паховая связка.

1 — a. iliáca commúnis; 2 — a. iliáca intérna; 3 — a. iliáca extérna; 4 — v. femorális; 5 — n. obturatórius; 6 — a. circumfléxa fémoris mediális; 7 — r. superficiális; 8 — r. profúndus; 9 — a. profúnda fémoris; 10 — m. addúctor brévis; 11 — m. addúctor lóngus; 12 — a. femóralis; 13 — rr. musculáres; 14 — a. génus descéndens; 15 — m. sartórius; 16 — m. vástus mediális; 17 — n. saphénus; 18 — m. réctus fémoris; 19 — aa. perforántes; 20 — r. descéndens; 21 — a. circumfléxa fémoris laterális; 22 — r. ascéndens; 23 — a. femorális; 24 — n. femorális; 25 — lig. inguinále.

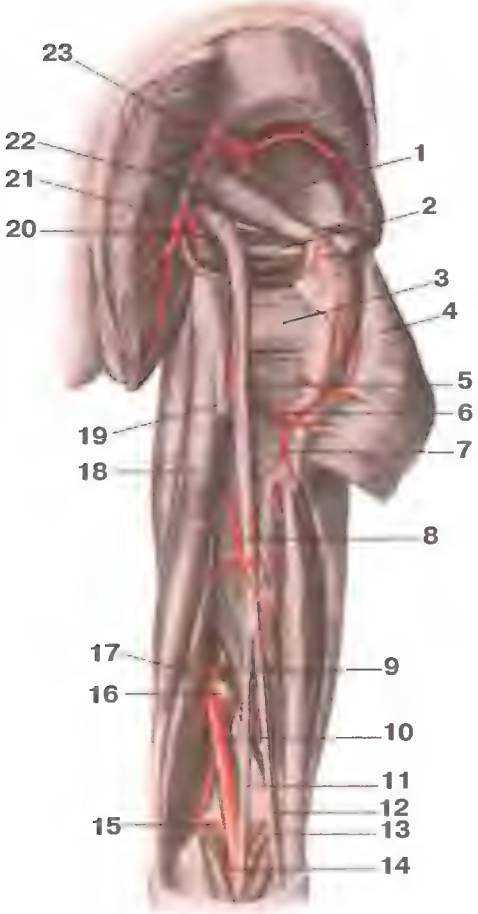

178 **Прободающие артерии на задней стороне бедра. Большая ягодичная мышца разрезана и отвернута. Длинная головка двуглавой мышцы бедра отрезана и удалена**

1 — малая ягодичная мышца; 2 — внутренняя запирательная мышца; 3 — квадратная мышца бедра; 4 — большая ягодичная мышца; 5 — седалищный нерв; 6 — первая прободающая артерия; 7 — большая приводящая мышца; 8 — вторая прободающая артерия; 9 — третья прободающая артерия; 10 — подколенная артерия; 11 — большеберцовый нерв; 12 — общий малоберцовый нерв; 13 — латеральная верхняя коленная артерия; 14 — средняя коленная артерия; 15 — медиальная верхняя коленная артерия; 16 — подколенная вена; 17 — сухожильная щель (большой приводящей мышцы); 18 — полусухожильная мышца; 19 — длинная головка двуглавой мышцы бедра (отрезана); 20 — внутренняя половая артерия; 21 — нижняя ягодичная артерия; 22 — грушевидная мышца; 23 — верхняя ягодичная артерия.

1 — m. glutéus minimus; 2 — m. obturatórius intérnus; 3 — m. quadrátus fémoris; 4 — m. glutéus máximus; 5 — n. ischiádicus; 6 — a. perforáns I; 7 — m. addúctor mágnus; 8 — a. perforáns II; 9 — a. perforáns III; 10 — a. poplitea; 11 — n. tibiális; 12 — n. peronéus commúnis; 13 — a. supérior laterális génus; 14 — a. génus média; 15 — a. supérior mediális génus; 16 — v. poplitea; 17 — hiátus tendíneus (adductórius); 18 — m. semitendinósus; 19 — m. biceps fémoris (cáput lóngum отрезана); 20 — a. pudénda intérna; 21 — a. glutéa inférior; 22 — m. pirifórmis; 23 — a. glutéa supérior.

Подколенная артерия (a. poplitea) является продолжением бедренной артерии после ее выхода из приводящего канала, располагается вместе с подколенной веной в подколенной ямке. Там артерия проходит сверху вниз к входу в голено-подколенный канал. Латеральнее и поверхностнее подколенной артерии проходит большеберцовый нерв. У нижнего угла подколенной ямки, перед входом в голено-подколенный канал, подколенная артерия разделяется на переднюю и заднюю большеберцовые артерии (рис. 179). От подколенной артерии отходят медиальные верхняя и нижняя коленные артерии, средняя коленная артерия, латеральные верхняя и нижняя коленные артерии, а также икроножные артерии. Все эти артерии участвуют в образовании артериальной сети коленного сустава — *коленной суставной сети* (rête articuláre génus). *Латеральная верхняя коленная артерия* (a. supérior laterális génus) отходит над латеральным мыщелком бедренной кости, огибает его и кровоснабжает латеральную широкую мышцу и двуглавую мышцу бедра. *Медиальная верхняя коленная артерия* (a. supérior mediális génus) огибает медиальный мыщелок бедра сверху, кровоснабжает медиальную широкую мышцу бедра. *Средняя артерия колена* (a. génus média) направляется к задней поверхности капсулы коленного сустава, участвует в его кровоснабжении. *Латеральная нижняя коленная артерия* (a. inférior laterális génus) отходит на 3-4 см ниже верхней латеральной коленной артерии, огибает латеральный мыщелок большеберцовой кости, кровоснабжает латеральную головку икроножной мышцы и подошвенную мышцу. *Медиальная нижняя коленная артерия* (a. inférior mediális génus) начинается на уровне предыдущей артерии, огибает медиальный мыщелок большеберцовой кости, кровоснабжает медиальную головку икроножной мышцы. *Икроножные артерии* (aa. surále) идут к икроножной мышце.

Передняя большеберцовая артерия (a. tibiális antérior) отходит от подколенной артерии в подколенной ямке, у нижнего края подколенной мышцы и сразу же входит в голено-подколенный канал (рис. 179). В верхней части канала артерия идет вперед через отверстие в межкостной мембране голени, ложится на переднюю поверхность этой мембраны, располагаясь вместе с двумя одноименными венами и глубоким малоберцовым нервом. Далее передняя большеберцовая артерия идет между передней большеберцовой мышцей медиально и длинной мышцей, разгибающей пальцы, латерально (рис. 180). В нижней части голени передняя большеберцовая артерия проходит между длинной мышцей, разгибающей большой палец стопы, и передней большеберцовой мышцей и продолжается на стопу как тыльная артерия стопы. От передней большеберцовой артерии отходят мышечные ветви (к мышцам голени), задняя большеберцовая возвратная артерия, передняя большеберцовая возвратная артерия, латеральная и медиальная передние лодыжковые артерии.

Задняя большеберцовая возвратная артерия (a. recúrrens tibiális postérior) отходит от передней большеберцовой артерии еще на задней стороне голени под подколенной мышцей (рис. 179). Задняя большеберцовая возвратная артерия кровоснабжает эту мышцу, участвует в образовании артериальной сети коленного сустава, анастомозирует с медиальной нижней коленной артерией.

Передняя большеберцовая возвратная артерия (a. recúrrens tibiális antérior) начинается от передней большеберцовой артерии сразу после прохождения ее через межкостную мембрану на переднюю поверхность голени (рис. 180). Артерия идет вверх, анастомозирует с артериями, образующими артериальную сеть коленного сустава. Кровоснабжает межберцовый сустав, переднюю большеберцовую мышцу, длинный разгибатель пальцев стопы.

Латеральная передняя лодыжковая артерия (a. malleoláris antérior laterális) начинается чуть выше латеральной лодыжки, идет под сухожилием длинного разгибателя пальцев, кровоснабжает голеностопный сустав, кости предплюсны. Анастомозирует с латеральными лодыжковыми ветвями малоберцовой артерии, участвует в образовании *латеральной лодыжковой сети* (rête malleoláre laterále) (рис. 180).

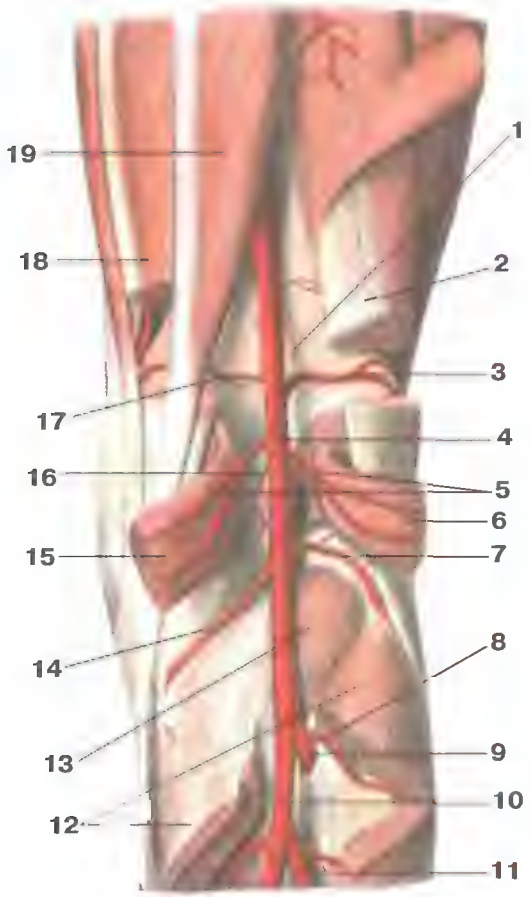

179 **Подколенная артерия и ее ветви. Вид сзади. Икроножная мышца отрезана и удалена, ее медиальная и латеральная головки отвернуты в стороны**

1 — подколенная ямка; 2 — двуглавая мышца бедра; 3 — латеральная верхняя коленная артерия; 4 — подколенная артерия; 5 — икроножные артерии; 6 — латеральная головка икроножной мышцы; 7 — латеральная нижняя коленная артерия; 8 — задняя большеберцовая возвратная артерия; 9 — передняя большеберцовая артерия; 10 — задняя большеберцовая артерия; 11 — малоберцовая артерия; 12 — икроножная мышца; 13 — подколенная мышца; 14 — медиальная нижняя коленная артерия; 15 — медиальная головка икроножной мышцы; 16 — средняя коленная артерия; 17 — медиальная верхняя коленная артерия; 18 — полуперепончатая мышца; 19 — полусухожильная мышца.

1 — fóssa poplítea; 2 — m. bíceps fémoris; 3 — a. supérior laterális génus; 4 — a. poplítea; 5 — aa. suráles; 6 — cáput laterále m. gastrocnémii; 7 — a. inférior laterális génus; 8 — a. recúrrens tibiális postérior; 9 — a. tibiális antérior; 10 — a. tibiális postérior; 11 — a. peronéa; 12 — m. gastrocnémius; 13 — m. popliteus; 14 — a. inférior mediális génus; 15 — cáput mediále m. gastrocnémii; 16 — a. génus média; 17 — a. supérior mediális génus; 18 — m. semimembranósus; 19 — m. semitendinósus.

180 **Передняя большеберцовая артерия и ее ветви. Вид спереди. Мышца — длинный разгибатель пальцев стопы — разрезана и поднята кверху. Мышца — длинный разгибатель большого пальца стопы — отвернута в латеральную сторону**

1 — сеть (артериальная) надколенника; 2 — передняя большеберцовая возвратная артерия; 3 — передняя большеберцовая артерия; 4 — глубокий малоберцовый нерв; 5 — передняя большеберцовая мышца; 6 — мышечные ветви; 7 — нижний удерживатель сухожилий разгибателей; 8 — сухожилие разгибателя большого пальца стопы; 9 — тыльная артерия стопы; 10 — короткий разгибатель большого пальца стопы; 11 — тыльные плюсневые артерии; 12 — латеральная передняя лодыжковая артерия; 13 — длинный разгибатель пальцев; 14 — длинный разгибатель большого пальца стопы; 15 — поверхностный малоберцовый нерв; 16 — длинная малоберцовая мышца; 17 — общий малоберцовый нерв.

1 — rete patellāris; 2 — a. recúrrens tibiālis antérior; 3 — a. tibiālis antérior; 4 — n. peronéus profúndus; 5 — m. tibiālis antérior; 6 — rr. musculáres; 7 — retināculum musculórum extensórum inférius; 8 — téndo m. extensóris hállucis lóngi; 9 — a. dorsālis pédis; 10 — m. extensor hállucis brèvis; 11 — aa. metatársеae dorsáles; 12 — a. malleoláris antérior lateralis; 13 — m. extensor digitórum lóngus; 14 — m. extensor hállucis lóngi; 15 — n. peronéus superficiālis; 16 — m. peronéus lóngus; 17 — n. peronéus commúnis.

Медиальная передняя лодыжковая артерия (a. malleoláris antérior laterális) отходит от передней большеберцовой артерии на уровне предыдущей артерии, идет медиально под сухожилием передней большеберцовой мышцы, кровоснабжает голеностопный сустав. Анастомозирует с медиальными лодыжковыми ветвями (от задней большеберцовой артерии), участвует в образовании *медиальной лодыжковой сети* (réte malleoláre mediále).

Тыльная артерия стопы (a. dorsális pédis) является продолжением передней большеберцовой артерии на стопе (рис. 181). Тыльная артерия стопы проходит по передней поверхности голеностопного сустава между сухожилием длинного разгибателя большого пальца стопы медиально и коротким разгибателем этого пальца латерально. В этом месте артерия проходит непосредственно под кожей и доступна для определения пульса. В области первого межплюсневого промежутка тыльная артерия стопы отдает первую тыльную плюсневую артерию и глубокую подошвенную ветвь. *Первая тыльная плюсневая артерия* (a. metatársea dorsális) отдает три *тыльные пальцевые артерии* (aa. digitáles dorsáles) к обеим сторонам большого пальца и к медиальной стороне второго пальца. *Глубокая подошвенная артерия* (a. plantáris profúnda) проходит через первый межплюсневый промежуток, прободает первую тыльную межкостную мышцу и на подошве анастомозирует с *подошвенной дугой* (árcus plantáris), являющейся конечной ветвью латеральной подошвенной артерии.

От тыльной артерии стопы отходят латеральная и медиальные предплюсневые артерии к латеральному и медиальному краям стопы и дугообразная артерия. *Медиальные предплюсневые артерии* (aa. társeae mediáles) (2-3) идут под сухожилием длинного разгибателя большого пальца стопы, принимают участие в образовании лодыжковой сети. *Латеральная предплюсневая артерия* (a. társea laterális) отходит от тыльной артерии стопы на уровне таранной кости, идет латерально и вперед под коротким разгибателем пальцев, отдает ветви к этой мышце, костям и суставам стопы. У основания пятой плюсневой кости латеральная предплюсневая артерия анастомозирует с дугообразной артерией, являющейся конечной ветвью тыльной артерии стопы. *Дугообразная артерия* (a. arcuáta) начинается на уровне второй предплюсневой кости, идет вперед и латерально под коротким разгибателем пальцев, образуя выпуклую в сторону пальцев дугу, анастомозирующую с латеральной предплюсневой артерией. От дугообразной артерии начинается *глубокая подошвенная артерия* (a. plantáris profúnda), которая проходит через первый межплюсневый промежуток на подошву, прободая первую тыльную межкостную мышцу, и анастомозирует с подошвенной дугой. От дугообразной артерии вперед отходят четыре *тыльные плюсневые артерии* (aa. metatársеae dorsáles). Каждая из них у межпальцевых промежутков дает две *тыльные пальцевые артерии* (aa. digitáles dorsáles), идущие к тыльным сторонам соседних пальцев. От каждой тыльной пальцевой артерии к подошвенным плюсневым артериям, через межпальцевые промежутки, проходят *прободающие ветви* (rr. perforántes).

Задняя большеберцовая артерия (a. tibiális postérior), являющаяся непосредственным продолжением подколенной артерии, проходит под сухожильной дугой камбаловидной мышцы в голено-подколенный канал. Далее задняя большеберцовая артерия идет вниз по задней стороне длинного сгибателя пальцев, постепенно смещаясь в медиальную сторону (рис. 182). В нижней трети голени, над медиальной лодыжкой, артерия выходит из-под медиального края сухожилия трехглавой мышцы голени и длинной мышцы, сгибающей пальцы. Рядом с артерией проходит большеберцовый нерв и две задние большеберцовые вены. Задняя большеберцовая артерия под удерживателем сухожилий мышц-сгибателей отдает медиальные лодыжковые ветви, а затем проходит на стопу и делится на свои конечные ветви — медиальную и латеральную подошвенные артерии. От задней большеберцовой артерии к мышцам голени отходят *мышечные ветви* (rr. musculáres); *ветвь, огибающая малоберцовую кость* (r. circumfléxus fibuláris), которая идет к головке малоберцовой кости и к малоберцовым мышцам, и крупная ветвь — малоберцовая артерия (рис. 183).

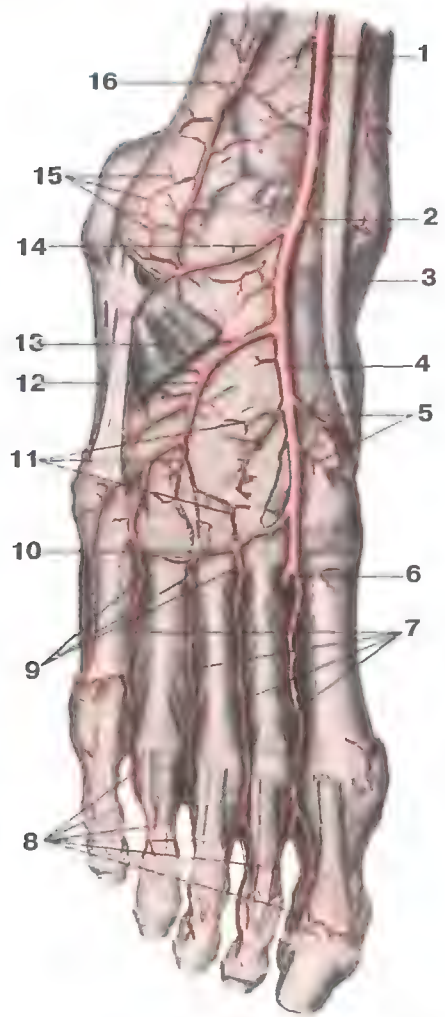

181 **Конечные ветви передней большеберцовой артерии. Тыльная артерия стопы. Вид спереди. Мышцы на тыле стопы удалены**

1 — передняя большеберцовая артерия; 2 — медиальная передняя лодыжковая артерия; 3 — сухожилие передней большеберцовой мышцы; 4 — тыльная артерия стопы; 5 — медиальные предплюсневые артерии; 6 — глубокая подошвенная ветвь; 7 — тыльные плюсневые артерии; 8 — тыльные пальцевые артерии; 9 — прободающие ветви; 10 — дуговая артерия; 11 — тыльная сеть стопы; 12 — латеральная предплюсневая артерия; 13 — короткий разгибатель пальцев; 14 — латеральная передняя лодыжковая артерия; 15 — латеральная лодыжковая сеть; 16 — прободающая ветвь (малоберцовой артерии).

1 — a. tibiális antérior; 2 — a. malleoláris antérior mediális; 3 — téndo m. tibiális anténoris; 4 — a. dorsális pédis; 5 — aa. társeae mediáles; 6 — r. plantáris profúndus; 7 — aa. metatársеae dorsáles; 8 — aa. digitáles dorsáles; 9 — rr. perforántes; 10 — a. arcuáta; 11 — réte dorsális pédis; 12 — a. társea laterális; 13 — m. exténsor digitórum brévis; 14 — a. malleoláris antérior laterális; 15 — réte malleoláre laterále; 16 — r. perforáns (a. peronea).

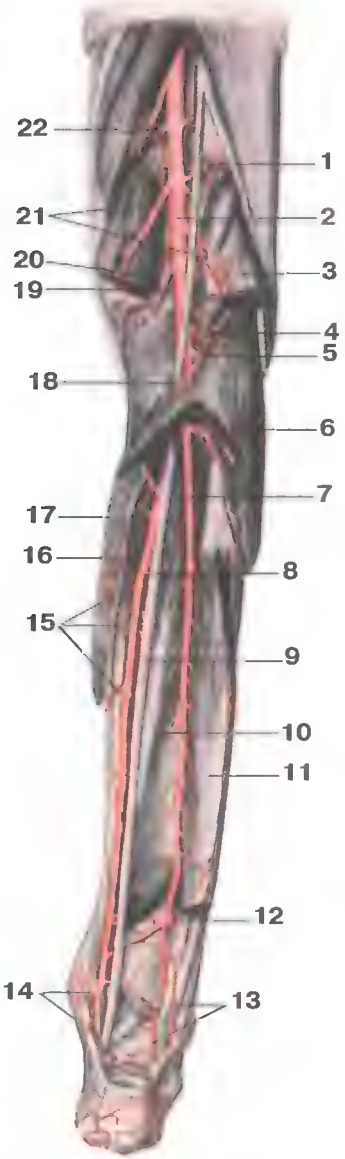

182 **Задняя большеберцовая артерия и ее ветви. Вид сзади. Икроножная и камбаловидная мышцы отрезаны, часть длинного сгибателя большого пальца стопы отрезана и удалена**

1 — латеральная верхняя коленная артерия; 2 — подколенная артерия; 3 — латеральная головка икроножной мышцы; 4 — латеральная нижняя коленная артерия; 5 — передняя большеберцовая артерия; 6 — мышечные ветви; 7 — малоберцовая артерия; 8 — задняя большеберцовая артерия; 9 — большеберцовый нерв; 10 — задняя большеберцовая мышца; 11 — длинный сгибатель большого пальца стопы; 12 — прободающая ветвь малоберцовой артерии; 13 — латеральные лодыжковые ветви; 14 — медиальные лодыжковые ветви; 15 — мышечные ветви; 16 — длинный сгибатель пальцев; 17 — камбаловидная мышца; 18 — сухожильная дуга камбаловидной мышцы; 19 — медиальная нижняя коленная артерия; 20 — медиальная головка икроножной мышцы; 21 — икроножные артерии; 22 — медиальная верхняя коленная артерия.

1 — a. génus supérior laterális; 2 — a. poplitea; 3 — cáput laterále m. gastrocnémii; 4 — a. inférior laterális génus; 5 — a. tibiális antérior; 6 — rr. musculáres; 7 — a. peronéa; 8 — a. tibiális postérior; 9 — n. tibiális; 10 — m. tibiális postérior; 11 — m. fléxor hállucis lóngus; 12 — r. perforáns (a. peronéa); 13 — rr. malleoláres lateráles; 14 — rr. malleoláres mediáles; 15 — rr. musculáres; 16 — m. fléxor digitórum lóngus; 17 — m. sóleus; 18 — árcus tendineus m. solei; 19 — a. inférior mediális génus; 20 — cáput mediále m. gastrocnémii; 21 — aa. suráles; 22 — a. supérior mediális génus.

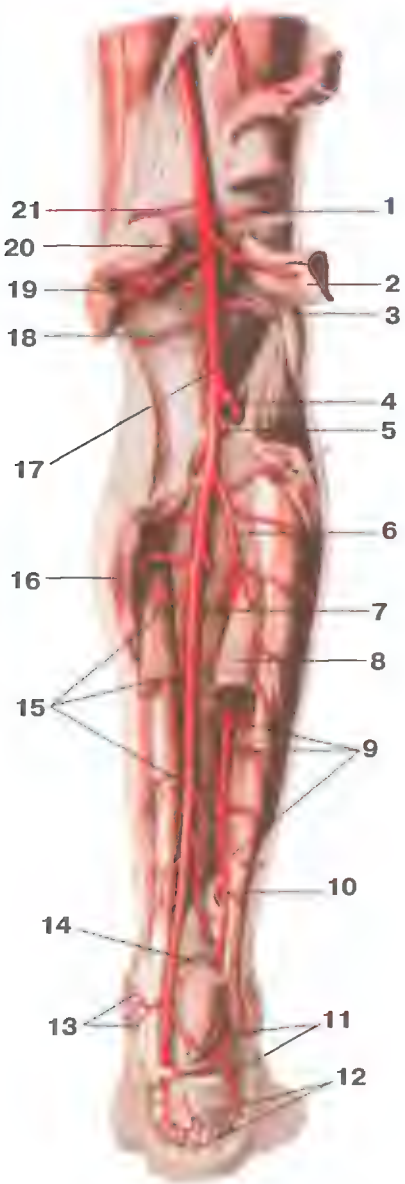

183 **Положение задней большеберцовой и малоберцовой артерий а задней области голени. Вид сзади. Трехглавая мышца голени и длинный сгибатель большого пальца стопы удалены**

1 — латеральная верхняя коленная артерия; 2 — латеральная головка икроножной мышцы; 3 — латеральная нижняя коленная артерия; 4 — передняя большеберцовая артерия; 5 — артерия, огибающая малоберцовую кость; 6 — малоберцовая артерия; 7 — задняя большеберцовая артерия; 8 — длинный сгибатель большого пальца стопы; 9 — мышечные ветви; 10 — прободающая ветвь малоберцовой артерии; 11 — латеральные лодыжковые ветви; 12 — пяточная сеть; 13 — медиальные лодыжковые ветви; 14 — соединительная ветвь; 15 — мышечные ветви; 16 — камбаловидная мышца; 17 — подколенная мышца; 18 — медиальная нижняя коленная артерия; 19 — медиальная головка икроножной мышцы; 20 — подколенная артерия; 21 — медиальная верхняя коленная артерия.

1 — a. génus supérior laterális; 2 — cáput laterále m. gastrocnémii; 3 — a. inférior laterális génus; 4 — a. tibiális antérior; 5 — a. circumfléxa fibulae; 6 — a. peronéa; 7 — a. tibiális postérior; 8 — m. fléxor hállucis lóngus; 9 — rr. musculáres; 10 — r. perforáns (a. peronéa); 11 — rr. malleoláres lateráles; 12 — réte calcanéum; 13 — rr. malleoláres mediáles; 14 — r. communícans; 15 — rr. musculáres; 16 — m. sóleus; 17 — m. popliteus; 18 — a. génus inférior mediális; 19 — cáput mediále m. gastrocnémii; 20 — a. poplitea; 21 — a. supérior mediális génus.

184 **Положение медиальной и латеральной подошвенных артерий в бороздах подошвы стопы. Вид снизу. Передняя часть подошвенного апоневроза отрезана и удалена**

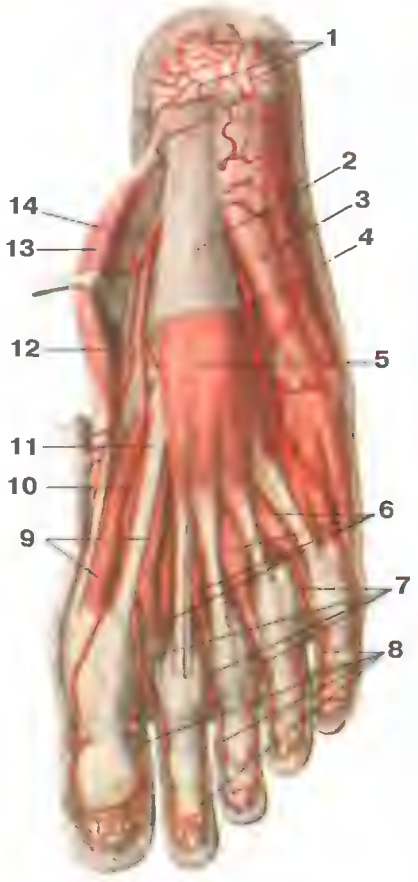

1 — пяточная сеть; 2 — подошвенный апоневроз; 3 — мышца, отводящая мизинец стопы; 4 — латеральная подошвенная артерия; 5 — короткий сгибатель пальцев; 6 — червеобразные мышцы; 7 — общие подошвенные пальцевые артерии; 8 — собственные подошвенные пальцевые артерии; 9 — короткий сгибатель большого пальца стопы; 10 — глубокая ветвь (медиальной подошвенной артерии); 11 — сухожилие длинного сгибателя большого пальца стопы; 12 — поверхностная ветвь (медиальной подошвенной артерии); 13 — мышца, отводящая большой палец стопы; 14 — медиальная подошвенная артерия.

1 — rete calcaneum; 2 — aponeurosis plantaris; 3 — m. abductor digiti minimi; 4 — a. plantaris lateralis; 5 — m. flexor digitorum brevis; 6 — mm. lumbricales; 7 — aa. digitales plantares communis; 8 — aa. digitales plantares propriae; 9 — m. flexor hallucis brevis; 10 — r. profundus (a. plantaris medialis); 11 — tendo m. flexoris hallucis longi; 12 — r. superficialis (a. plantaris medialis); 13 — m. abductor hallucis; 14 — a. plantaris medialis.

Малоберцовая артерия (a. peronea) идет от верхней части задней большеберцовой артерии. Малоберцовая артерия проходит вниз и латерально по задней стороне задней большеберцовой мышцы и направляется в нижний мышечно-малоберцовый канал. Затем артерия идет позади короткой и длинной малоберцовых мышц. Конечный отдел малоберцовой артерии и ее *пяточные ветви* (rr. calcanei) участвуют в образовании *пяточной артериальной сети* (rete calcaneum). Малоберцовая артерия кровоснабжает камбаловидную, малоберцовые мышцы, частично — длинные мышцы, сгибающие пальцы и большой палец. От малоберцовой артерии также отходят *соединительная ветвь* (r. communicans) с задней большеберцовой артерией и *прободающая ветвь* (r. perforans), которая проходит вперед через межкостную мембрану голени (на 4-5 см выше латеральной лодыжки). Эти ветви анастомозируют с латеральной передней лодыжковой артерией (из передней большеберцовой артерии). *Латеральные лодыжковые ветви* (rr. malleolares laterales) малоберцовой артерии участвуют в образовании *латеральной лодыжковой сети* (rete malleolare laterale).

Конечными ветвями задней большеберцовой артерии, идущими на подошву, являются медиальная и латеральная подошвенные артерии, расположенные, соответственно, в медиальной и латеральной бороздах подошвы стопы (рис. 184).

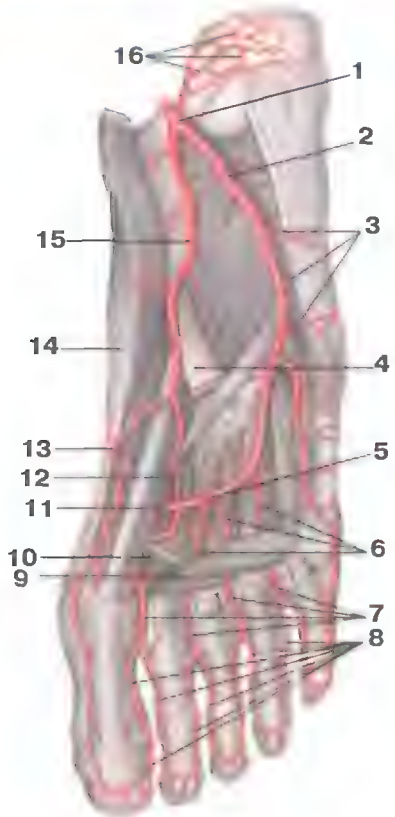

185 **Медиальная и латеральная подошвенные вртерии и их ветви. Вид снизу. Поверхностные мышцы подошвы удалены**

1 — задняя большеберцовая артерия; 2 — латеральная подошвенная артерия; 3 — мышечные ветви; 4 — сухожилие длинного сгибателя пальцев; 5 — подошвенная дуга; 6 — подошвенные плюсневые артерии; 7 — общие подошвенные пальцевые артерии; 8 — собственные подошвенные пальцевые артерии; 9 — поперечная головка мышцы, приводящей большой палец стопы; 10 — косая головка мышцы, приводящей большой палец стопы; 11 — глубокая подошвенная ветвь; 12 — глубокая ветвь (медиальной подошвенной артерии); 13 — поверхностная ветвь (медиальной подошвенной артерии); 14 — мышца, отводящая большой палец стопы; 15 — медиальная подошвенная артерия; 16 — пяточная сеть.

1 — a. tibiális postérior; 2 — a. plantáris laterális; 3 — rr. musculáres; 4 — téndo m. fléxoris digitórum lóngi; 5 — árcus plantáris; 6 — aa. metatárseae plantáres; 7 — aa. digitáles plantáres commúnes; 8 — aa. digitáles plantáres própriae; 9 — m. addúctor hállucis (cáput transvérsum); 10 — m. addúctor hállucis (cáput obliquum); 11 — r. plantáris profúndus; 12 — r. profúndus (a. plantáris mediális); 13 — r. superficiális (a. plantáris mediális); 14 — m. abdúctur hállucis; 15 — a. plantáris mediális; 16 — réte calcáneum.

Медиальная подошвенная артерия (a. plantáris mediális) на стопе вначале идет под мышцей, отводящей большой палец, затем ложится между этой мышцей медиально и коротким сгибателем пальцев латерально (в медиальной борозде подошвы). Здесь артерия разделяется на *поверхностную ветвь* (r. superficiális) и *глубокую ветвь* (r. profúndus), которые идут к соседним мышцам, костям, суставам и к коже стопы.

Латеральная подошвенная артерия (a. plantáris laterális), более крупная, идет по латеральной борозде подошвы до основания пятой плюсневой кости, где образует изгиб в медиальном направлении (подошвенную дугу, рис. 185).

Подошвенная дуга (árcus plantáris) у латерального края первой плюсневой кости образует анастомоз с медиальной подошвенной артерией и с глубокой подошвенной ветвью (из тыльной артерии стопы). Латеральная подошвенная артерия кровоснабжает соседние мышцы, кожу, суставы и связки стопы.

От подошвенной дуги отходят четыре *подошвенные плюсневые артерии* (aa. metatárseae plantáres), направляющиеся вперед в промежутках между плюсневыми костями. В каждую из этих артерий на уровне межплюсневых промежутков впадают прободающие ветви дугообразной (тыльной) артерии стопы. Каждая подошвенная плюсневая артерия на уровне основания первых фаланг разделяется на две *общие подошвенные пальцевые артерии* (aa. digitáles plantáres commúnes), отдающие *собственные подошвенные пальцевые артерии* (aa. digitáles plantáres própriae), идущие к смежным сторонам пальцев.

Вены большого круга кровообращения

По венам большого круга кровообращения венозная кровь течет от всех частей тела, органов и тканей (кроме легких) к сердцу. **Вены большого круга кровообращения** по своему строению отличаются от артерии. Стенки у вен тоньше, чем у артерий, хотя они имеют такой же план строения (рис. 186).

Вены среднего и крупного калибра имеют венозные клапаны (válvulae venósae), которые являются тонкими складками внутренней оболочки (рис. 187). Клапаны, препятствующие обратному току крови, располагаются, как правило, попарно, форма их полулунная. Клапаны отсутствуют у полых, плечеголовных, общих и внутренних подвздошных вен, вен сердца и головного мозга и его оболочек, у вен паренхиматозных органов и костного мозга.

Вены подразделяют на поверхностные и глубокие. **Поверхностные вены** (vénae superficiáles) располагаются в подкожной клетчатке над поверхностной фасцией (рис. 188). Называются поверхностные вены в соответствии с той областью тела, где они находятся. **Глубокие вены** (vénae profúndae) в области конечностей располагаются, как правило, попарно, возле одноименных артерий. Поэтому эти вены называются венами-спутницами. Некоторые крупные вены непарные. Например, бедренная, общие подвздошная, подмышечная, подключичная, внутренняя яремная.

Различают систему верхней полой вены, систему нижней полой вены и систему воротной вены (рис. 189).

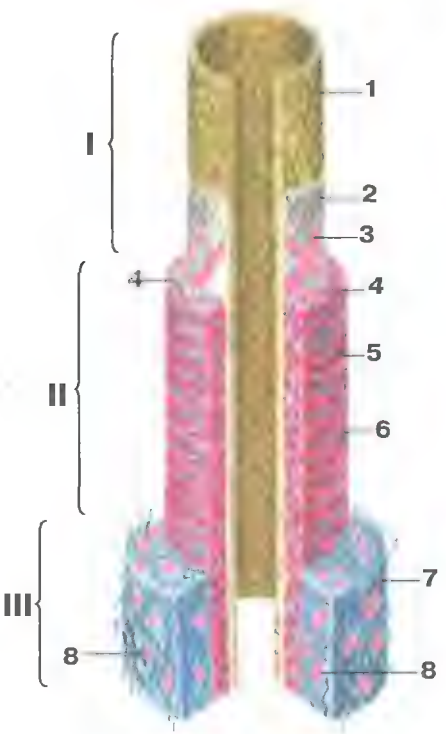

186 **Строение стенки вены. Схема**

I — внутренняя оболочка; **II** — средняя оболочка; **III** — наружная оболочка.
1 — эндотелий; 2 — базальная мембрана; 3 — подэндотелиальный слой; 4 — миоцит; 5 — эластические волокна; 6 — коллагеновые волокна; 7 — волокнистая (рыхлая) соединительная ткань; 8 — сосуды сосудов.

I — túnica intérna; **II** — túnica média; **III** — túnica extérna.
1 — endothélium; 2 — membrána basális; 3 — strátum subendotheliále; 4 — myocýtus; 5 — fibrae elásticae; 6 — fibrae collagenósae; 7 — téxtus connectivus fibrósus láxus; 8 — vása vasórum.

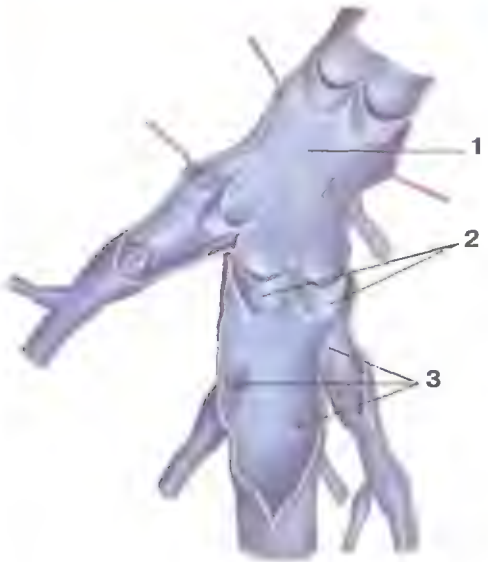

187 **Венозные клапаны. Стенка вены разрезана вдоль и отвернута в стороны**

1 — стенка вены; 2 — венозные клапаны; 3 — устья притоков.

1 — páries vénae; 2 — válvulae venósae; 3 — устья притоков.

Система верхней полой вены

Верхняя полая вена (v. cáva supérior) представляет собой сосуд длиной 5–6 см, диаметром 21–25 мм, она собирает кровь из областей головы и шеи, верхних конечностей, грудной полости. Образуется верхняя полая вена путем слияния правой и левой плечеголовных вен позади соединения I правого ребра с грудиной (рис. 190). Идет вена отвесно вниз. На уровне соединения III реберного хряща с грудиной верхняя полая вена впадает в правое предсердие. Спереди от верхней полой вены находятся тимус, покрытая плеврой медиастинальная часть правого легкого, сзади — передняя поверхность корня правого легкого. Справа к вене прилежит медиастинальная плевра, слева — восходящая часть аорты. Несколько выше места впадения верхней полой вены в правое предсердие в нее открываются справа — непарная вена, а слева — несколько мелких непостоянных средостенных вен (от соединительной ткани и лимфатических узлов средостения) и перикардиальных вен.

Непарная вена (v. azygos) собирает кровь от задних стенок грудной и брюшной полостей, а также от органов заднего средостения. Начинается непарная вена на задней стенке брюшной полости из восходящей правой поясничной вены (рис. 191). *Восходящая правая поясничная вена* (v. lumbális ascéndens déxtra), являющаяся началом непарной вены, формируется из *передних крестцовых вен* (vv. sacráles anterióres), расположенных на передней поверхности крестца. Восходящая правая поясничная вена идет вверх рядом с правой стороной позвоночника, проходит в грудную полость между медиальной и средней ножками диафрагмы рядом с большим чревным нервом (рис. 192). В грудной полости восходящая поясничная вена принимает название непарной вены, которая следует вверх в заднем средостении, справа от грудной части аорты и грудного лимфатического протока. На уровне тела IV-V грудных позвонков непарная вена огибает сзади корень правого легкого, спереди над правым главным бронхом и впадает в верхнюю полую на уровне тела III грудного позвонка.

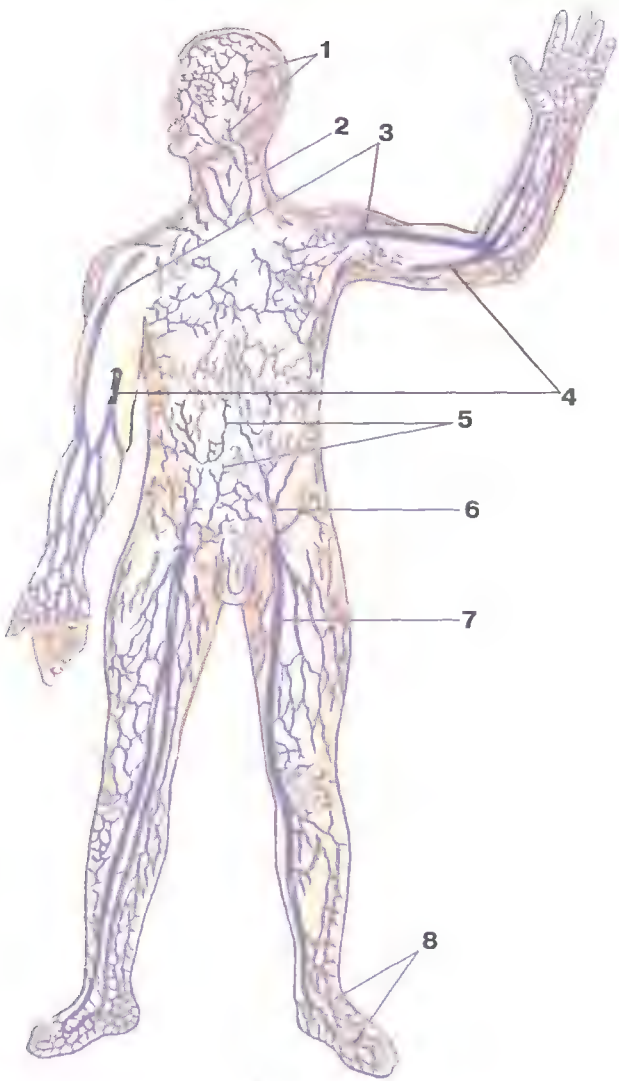

188 **Поверхностные вены тела человека. Вид спереди**

1 — поверхностные вены головы; 2 — наружная яремная вена; 3 — латеральная подкожная вена руки; 4 — медиальная подкожная вена руки; 5 — поверхностные вены передней брюшной стенки; 6 — нижняя надчревная вена; 7 — большая подкожная вена ноги; 8 — тыльная венозная сеть стопы.

1 — vv. supreficiáles cápitis; 2 — v. juguláris extérna; 3 — v. cephálica; 4 — v. basilica; 5 — vv. superficiáles párietis anterióris abdominális; 6 — v. epigástrica inférior; 7 — v. saphéna mágna; 8 — réte venósum dorsále pédis.

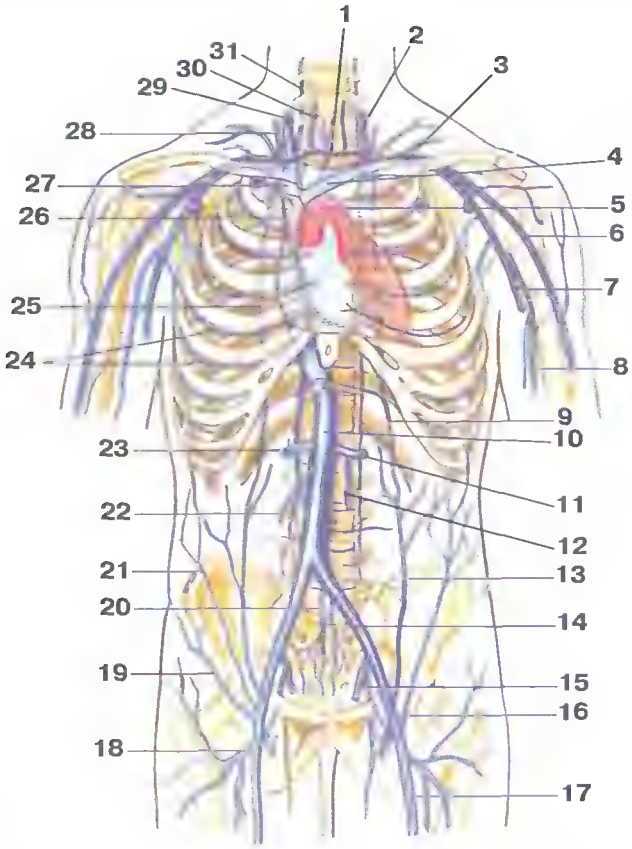

189 **Схема расположения верхней и нижней полых вен и их притоков. Вид спереди**

1 — яремная венозная дуга; 2 — внутренняя яремная вена; 3 — подключичная вена; 4 — левая плечеголовная вена; 5 — дуга аорты; 6 — латеральная подкожная вена руки; 7 — медиальная подкожная вена руки; 8 — плечевая вена; 9 — верхняя надчревная вена; 10 — нижняя полая вена; 11 — левая почечная вена; 12 — левая яичниковая (яичковая) вена; 13 — левая нижняя надчревная вена; 14 — левая общая подвздошная вена; 15 — внутренняя подвздошная вена; 16 — наружная подвздошная вена; 17 — бедренная вена; 18 — глубокая вена бедра; 19 — поверхностная вена, огибающая подвздошную кость; 20 — срединная крестцовая вена; 21 — поверхностная надчревная вена; 22 — правая яичниковая (яичковая) вена; 23 — правая почечная вена; 24 — задние межреберные вены; 25 — внутренняя грудная вена; 26 — верхняя полая вена; 27 — правая плечеголовная вена; 28 — правая наружная яремная вена; 29 — правая внутренняя яремная вена; 30 — передняя яремная вена; 31 — правая позвоночная вена.

1 — árcus venósus júguli; 2 — v. juguláris intérna; 3 — v. subclávia; 4 — v. brachiocephálica sinistra; 5 — árcus aórtae; 6 — v. cephálica; 7 — v. basílica; 8 — v. brachiális; 9 — v. epigástrica supérior; 10 — v. cáva inférior; 11 — v. renális sinistra; 12 — v. ovárica (testicularis) sinistra; 13 — v. epigástrica sinistra inférior; 14 — v. iliáca communis sinistra; 15 — v. iliáca intérna; 16 — v. iliáca extérna; 17 — v. femorális; 18 — v. profúnda fémoris; 19 — v. circumfléxa ilium superficiális; 20 — v. sacrális mediána; 21 — v. epigástrica superficiális; 22 — v. ovárica (testiculáris) déxtra; 23 — v. renális déxtra; 24 — vv. intrecostáles posterióres; 25 — v. thorácica intérna; 26 — v. cáva supérior; 27 — v. brachiocephálica déxtra; 28 — v. juguláris extérna déxtra; 29 — v. juguláris intérna déxtra; 30 — v. juguláris antérior; 31 — v. vertebrális déxtra.

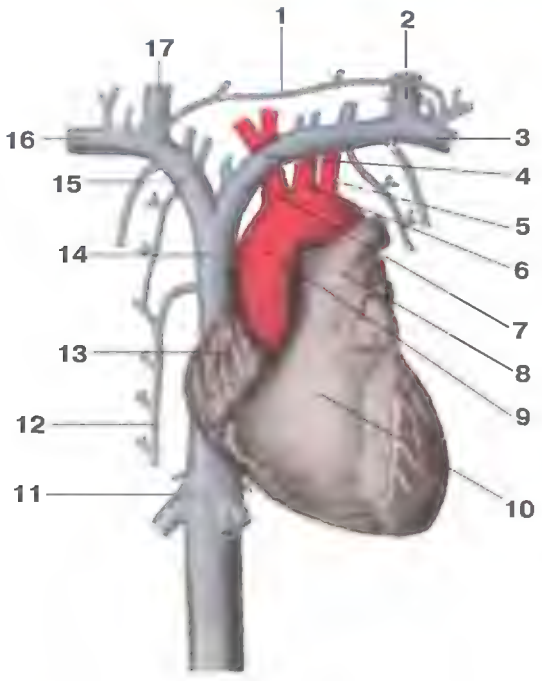

190 **Формирование верхней полой вены и ее взаимоотношение с дугой аорты. Вид спереди**

1 — яремная венозная дуга; 2 — левая внутренняя яремная вена; 3 — левая подключичная вена; 4 — левая плечеголовная вена; 5 — левая подключичная артерия; 6 — левая общая сонная артерия; 7 — плечеголовной ствол; 8 — легочный ствол; 9 — дуга аорты; 10 — правый желудочек; 11 — нижняя полая вена; 12 — непарная вена; 13 — правое ушко; 14 — верхняя полая вена; 15 — правая плечеголовная вена; 16 — правая подключичная вена; 17 — правая внутренняя яремная вена.

1 — árcus venósus jugúli; 2 — v. juguláris intérna sinistra; 3 — v. subclávia sinistra; 4 — v. brachiocephálica sinistra; 5 — a. subclávia sinistra; 6 — a. carótis commúnis sinistra; 7 — trúncus brachiocephálicus; 8 — trúncus pulmonális; 9 — árcus aórtae; 10 — ventriculus déxter; 11 — v. cáva inférior; 12 — v. ázygos; 13 — auricula déxtra; 14 — v. cáva supérior; 15 — v. brachiocephálica déxtra; 16 — v. subclávia déxtra; 17 — v. juguláris intérna déxtra.

В непарную вену впадают восемь (IV–XI) *задних правых межреберных вен* (vv. intercostáles postériores) и правая *верхняя межреберная вена* (v. intercostális supérior déxtra), образующаяся из трех верхних правых межреберных вен. В непарную вену впадают также *пищеводные, бронхиальные, перикардиальные* и *медиастинальные вены* (vv. oesophageáles, vv. bronchiáles, vv. pericardiácae, vv. mediastináles). Крупным протоком непарной вены является полунепарная вена.

Полунепарная вена (v. hemiázygos) начинается из левой восходящей поясничной вены, берущей начало в малом тазу из передних крестцовых вен (рис. 191). *Левая восходящая поясничная вена* (v. lumbális ascéndens sinistra) позади большой поясничной мышцы образует анастомоз с 4-5 левыми поясничными венами (притоками нижней полой вены). В грудную полость левая восходящая поясничная вена проникает между ножками диафрагмы и переходит в полунепарную вену. На уровне от VII до

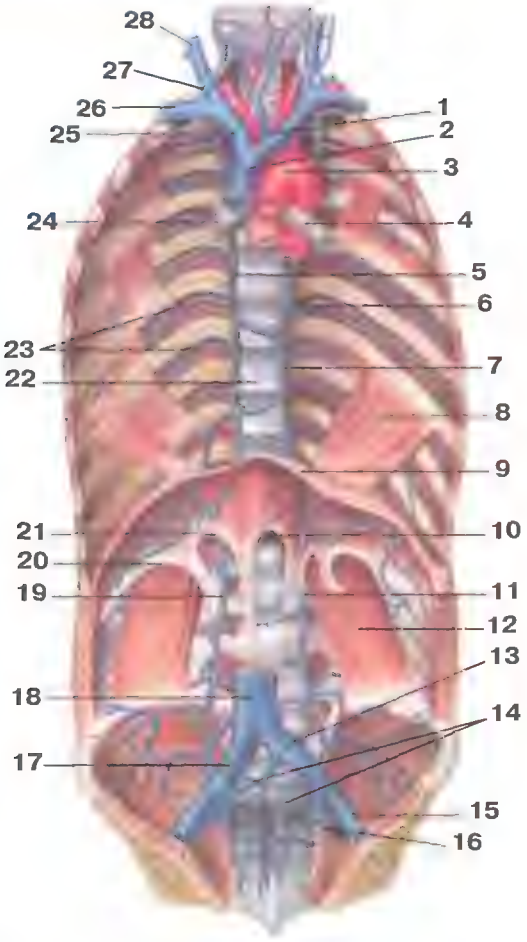

191 **Верхняя и нижняя полые вены и их протоки. Внутренние органы грудной и брюшной полостей, таза удалены. Вид спереди**

1 — левая плечеголовная вена; 2 — верхняя полая вена; 3 — дуга аорты; 4 — левый главный бронх; 5 — непарная вена; 6 — добавочная полунепарная вена; 7 — полунепарная вена; 8 — подреберная мышца; 9 — диафрагма; 10 — аортальное отверстие; 11 — левая восходящая поясничная вена; 12 — квадратная мышца поясницы; 13 — левая общая подвздошная вена; 14 — передние крестцовые вены; 15 — наружная подвздошная вена; 16 — внутренняя подвздошная вена; 17 — правая общая подвздошная вена; 18 — нижняя полая вена; 19 — правая восходящая поясничная вена; 20 — латеральная дугообразная связка; 21 — медиальная дугообразная связка; 22 — позвоночный столб; 23 — задние межреберные вены; 24 — правый главный бронх; 25 — правая плечеголовная вена; 26 — правая подключичная вена; 27 — наружная яремная вена; 28 — внутренняя яремная вена.

1 — v. brachiocephálica sinistra; 2 — v. cáva supérior; 3 — árcus aórtae; 4 — brónchus principális sinister; 5 — v. ázygos; 6 — v. hemiázygos accessória; 7 — v. hemiázygos; 8 — m. subcostális; 9 — diaphrágma; 10 — hiátus aórticus; 11 — v. lumbális ascéndens sinistra; 12 — m. quadrátus lumbórum; 13 — v. iliáca commúnis sinistra; 14 — vv. sacráles antériores; 15 — v. iliáca extérna; 16 — v. iliáca intérna; 17 — v. iliáca commúnis déxtra; 18 — v. cáva inférior; 19 — v. lumbális ascéndens déxtra; 20 — lig. arcuátum laterále; 21 — lig. arcuátum mediále; 22 — colúmna vertebrális; 23 — vv. intercostáles posteriores; 24 — brónchus principális déxter; 25 — v. brachiocephálica déxtra; 26 — v. subclávia déxtra; 27 — v. juguláris extérna; 28 — v. juguláris intérna.

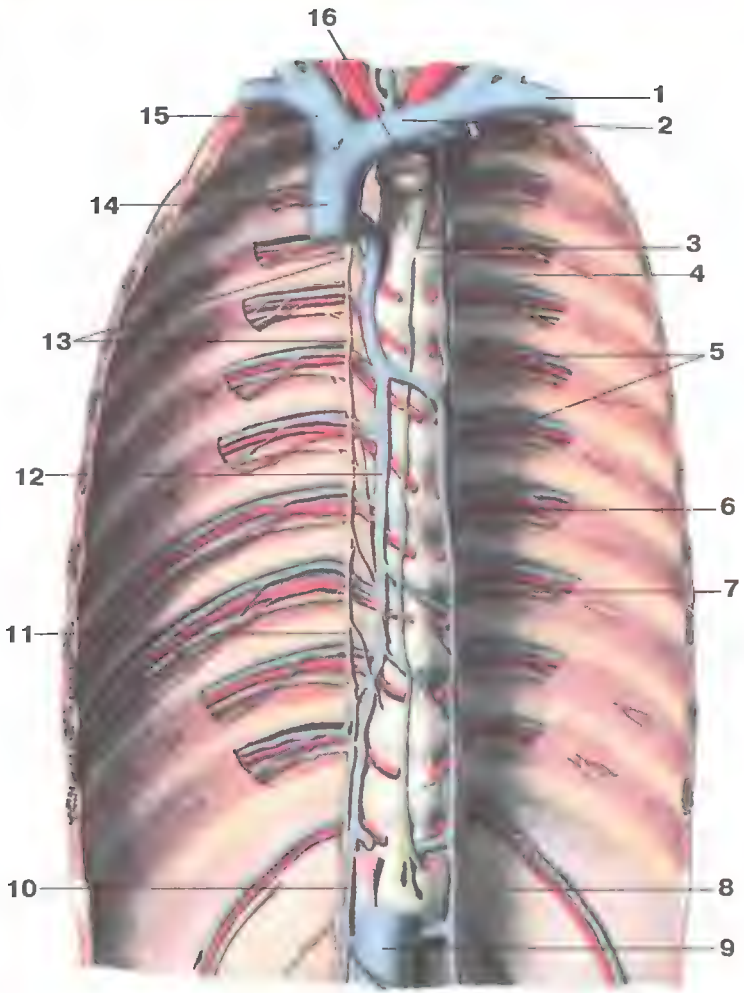

192 **Непарная и полунепарная вены и их положение на задней грудной стенке. Вид спереди**

1 — левая подключичная вена; 2 — левая плечеголовная вена; 3 — грудной проток; 4 — добавочная полунепарная вена; 5 — задние межреберные артерии и вены; 6 — полунепарная вена; 7 — анастомоз между полунепарной и непарной венами; 8 — левая восходящая поясничная вена; 9 — нижняя полая вена; 10 — правая восходящая поясничная вена; 11 — симпатический ствол; 12 — непарная вена; 13 — узлы симпатического ствола; 14 — верхняя полая вена; 15 — правая плечеголовная вена; 16 — аорта.

1 — v. subclávia sinistra; 2 — v. brachiocephálica sinistra; 3 — dúctus thorácicus; 4 — v. hemiázygos accessória; 5 — aa. et vv. Intercostáles posterióres; 6 — v. hemiázygos; 7 — anastomósis v. ázygos cum v. hemiázygos; 8 — v. lumbális ascéndens sinistra; 9 — v. cáva inférior; 10 — v. lumbális ascéndens déxtra; 11 — trúncus sympáthicus; 12 — v. ázygos; 13 — gangl. trúnci sympáthici; 14 — v. cáva supérior; 15 — v. brachiocephálica déxtra; 16 — aórta.

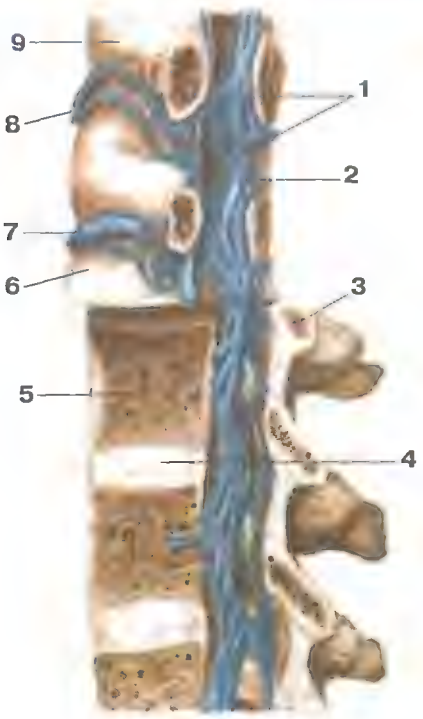

Внутреннее позвоночное сплетение в позвоночном канале. Вид слева. Позвоночный канал вскрыт, спинной мозг и его оболочки удалены

1 — вены внутреннего позвоночного сплетения; 2 — позвоночный канал; 3 — дуга позвонка; 4 — межпозвоночный диск; 5 — тело позвонка; 6 — I поясничный позвонок; 7 — поясничная вена; 8 — подреберные вены; 9 — XII грудной позвонок.

1 — plexus venosus vertebralis internus; 2 — canalis vertebralis; 3 — arcus vertebrae; 4 — discus intervertebralis; 5 — corpus vertebrae; 6 — vertebra lumbalis (I); 7 — v. lumbalis; 8 — vv. subcostales; 9 — vertebra thoracica (XII).

X грудных позвонков полунепарная вена образует изгиб вправо, проходит позади аорты, пищевода и грудного лимфатического протока и на уровне VIII грудного позвонка впадает в непарную вену. Помимо этого стволы непарной и полунепарной вен соединены несколькими поперечными анастомозами. В полунепарную вену впадают нижние левые задние межреберные вены, а также *добавочная полунепарная вена* (v. hemiazygos accessoria), которая образуется из 4–7 верхних левых задних межреберных вен. В полунепарную вену впадают *пищеводные* и *средостенные вены* (vv. oesophageales et vv. mediastinales).

Задние межреберные вены (vv. intercostales posteriores) проходят вместе с одноименными артериями и межреберными нервами в межреберных промежутках, под бороздой нижнего края соответствующего ребра, между ребром и задней межреберной артерией (рис. 192). Каждая межреберная вена в передней части межреберного промежутка анастомозирует с передней межреберной веной (v. intercostalis anterior), являющейся притоком внутренней грудной вены. В каждую заднюю межреберную вену впадают *межпозвоночная вена* (v. intervertebralis), *дорсальная вена спины* (v. dorsalis) — от глубоких мышц спины, *спинномозговая вена* (v. spinalis), вены наружного и внутреннего позвоночных сплетений. 2-3 нижние задние межреберные вены принимают кровь от диафрагмы и мышц живота.

Внутреннее венозное позвоночное сплетение (plexus venosus vertebralis internus) находится в позвоночном канале на внутренней поверхности его стенок, снаружи от твердой мозговой оболочки на всем протяжении позвоночного столба (рис. 193). В вены этого сплетения по *базально-позвоночным венам* (vv. basivertebrales) и *спинномозговым венам* (vv. spinales) кровь оттекает от позвоночного столба, спинного мозга и его оболочек.

Наружное венозное позвоночное сплетение (plexus venosus vertebralis externus) подразделяют на переднее и задние позвоночные сплетения. *Переднее наружное венозное позвоночное сплетение* расположено на передней и боковых поверхностях тел позвонков и на глубоких мышцах шеи. В него впадают вены глубоких мышц шеи и вены тел позвонков.

Заднее наружное позвоночное венозное сплетение расположено на тыльной поверхности дуг позвонков, на их отростках и связках между пучками коротких мышц позвоночника. Оно связано с внутренним позвоночным сплетением.

От наружных позвоночных сплетений кровь оттекает в задние межреберные, поясничные, крестцовые вены и непосредственно в парную и полунепарную вены.

Плечеголовные вены (vv. brachiocephalicae) образуются при слиянии внутренней яремной и подключичной вен своей стороны позади соединения реберного хряща с грудиной (рис. 194). *Правая плечеголовная вена* имеет длину около 3 см, диаметр 1,2–1,8 см. Она идет почти вниз и медиально, прилежит к куполу плевры. *Левая плечеголовная вена* направляется вправо и вниз позади рукоятки грудины и тимуса, впереди от кровеносных сосудов, отходящих от дуги аорты. Длина левой плечеголовной вены составляет 4–6 см, диаметр —1,5–2 см. В каждую плечеголовную вену впадают позвоночная, глубокая шейная вены, внутренняя грудная вена. В плечеголовную вену также впадают перикардиальные, бронхиальные, пищеводные, медиастинальные, тимусные и нижние щитовидные вены из непарного венозного сплетения, расположенного на передней поверхности щитовидной железы.

Позвоночная вена (v. vertebralis) идет вместе с одноименной артерией в канале поперечных отростков шейных позвонков, собирает кровь из венозных сплетений, расположенных внутри позвоночного канала, из *подзатылочного венозного сплетения* (plexus venosus suboccipitalis). По своему ходу принимает *затылочную вену* (v. occipitalis), *переднюю* и *добавочную позвоночные вены* (v. vertebralis anterior et v. vertebralis accessoria). *Глубокая шейная вена* (v. cervicalis profunda) формируется в подзатылочной области из вен наружного позвоночного сплетения, анастомозирует с притоками затылочной вены. Вена спускается вниз позади поперечных отростков шейных позвонков, она отводит кровь из глубоких вен затылка, позвоночного сплетения.

Две *внутренние грудные вены* (v. thoracica interna) (вены-спутницы) сопровождают одноименные артерии, располагаясь на задней поверхности передней грудной стенки рядом с грудиной (рис. 195). Началом внутренних грудных вен является верхняя подчревная и мышечно-диафрагмальная вены, которые соединяются позади нижнего края VII ребра. *Верхняя надчревная вена* (v. epigastrica superior) идет по задней поверхности прямой мышцы живота, в ее влагалище, анастомозирует на уровне пупка с нижней подчревной веной (притоком наружной подвздошной вены). *Мышечно-диафрагмальная вена* (v. musculophrenica) направляется медиально вверх от диафрагмы, принимает межреберные вены от мышц пяти нижних межреберных промежутков. *Передние межреберные вены* (vv. intercostales anteriores) и *подкожные вены живота* (vv. subcutaneae abdominis), *вены молочной железы* (vv. mammarii), а также *медиастинальные вены* (vv. mediastinales), идущие от средостенной плевры и клетчатки верхнего и переднего отделов нижнего средостения, *тимусные вены* (vv. thymici), *бронхиальные вены* (vv. bronchiales), идущие от нижнего отдела трахеи и главного бронха своей стороны. Во внутреннюю грудную вену впадает *перикардодиафрагмальная вена* (v. pericardiacophrenica), идущая между латеральной поверхностью перикарда и медиастинальной плеврой. Передние межреберные вены анастомозируют с задними межреберными венами (притоками непарной и полунепарной вен).

Справа внутренние грудные вены впадают в верхнюю полую вену, слева — в левую плечеголовную вену.

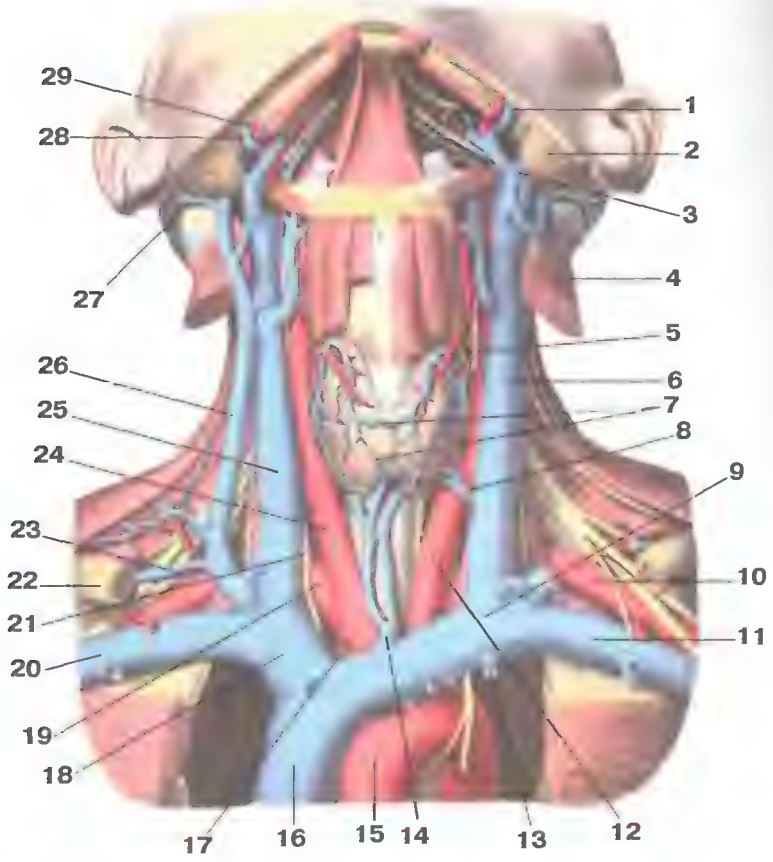

114 **Правая и левая плечеголовные вены и их притоки. Вид спереди. Грудина и поверхностные мышцы шеи частично удалены**

1 — лицевая вена; 2 — околоушная слюнная железа; 3 — занижнечелюстная вена; 4 — грудино-ключично-сосцевидная мышца; 5 — верхняя щитовидная вена; 6 — левая внутренняя яремная вена; 7 — непарное щитовидное сплетение; 8 — средняя щитовидная вена; 9 — левая плечеголовная вена; 10 — левая подключичная артерия; 11 — левая подключичная вена; 12 — левая общая сонная артерия; 13 — внутренняя грудная вена; 14 — нижняя щитовидная вена; 15 — дуга аорты; 16 — верхняя полая вена; 17 — плечеголовной ствол; 18 — правая плечеголовная вена; 19 — правая подключичная артерия; 20 — правая подключичная вена; 21 — блуждающий нерв; 22 — ключица; 23 — поперечная вена шеи; 24 — правая общая сонная артерия; 25 — правая внутренняя яремная вена; 26 — наружная яремная вена; 27 — затылочная вена; 28 — лицевая вена; 29 — подъязычная вена.

1 — v. faciális; 2 — glándula parótis; 3 — v. retromandibulâris; 4 — m. sternocleidomastoideus; 5 — v. thyroidea supérior; 6 — v. jugulâris intérna sinistra; 7 — pléxus thyroideus impár; 8 — v. thyroidea média; 9 — v. brachiocephálica sinistra; 10 — a. subclávia sinistra; 11 — v. subclávia sinistra; 12 — a. carótis commúnis sinistra; 13 — v. thorácica intérna; 14 — v. thyroidea inférior; 15 — árcus aórtae; 16 — v. cáva supérior; 17 — trúncus brachiocephálicus; 18 — v. brachiocephálica déxtra; 19 — a. subclávia déxtra; 20 — v. subclávia déxtra; 21 — n. vágus; 22 — clavicula; 23 — v. transvérsa cólli; 24 — a. carótis commúnis déxtra; 25 — v. jugulâris intérna déxtra; 26 — v. jugulâris extérna; 27 — v. occipitâlis; 28 — v. faciâlis; 29 — v. sublinguâlis.

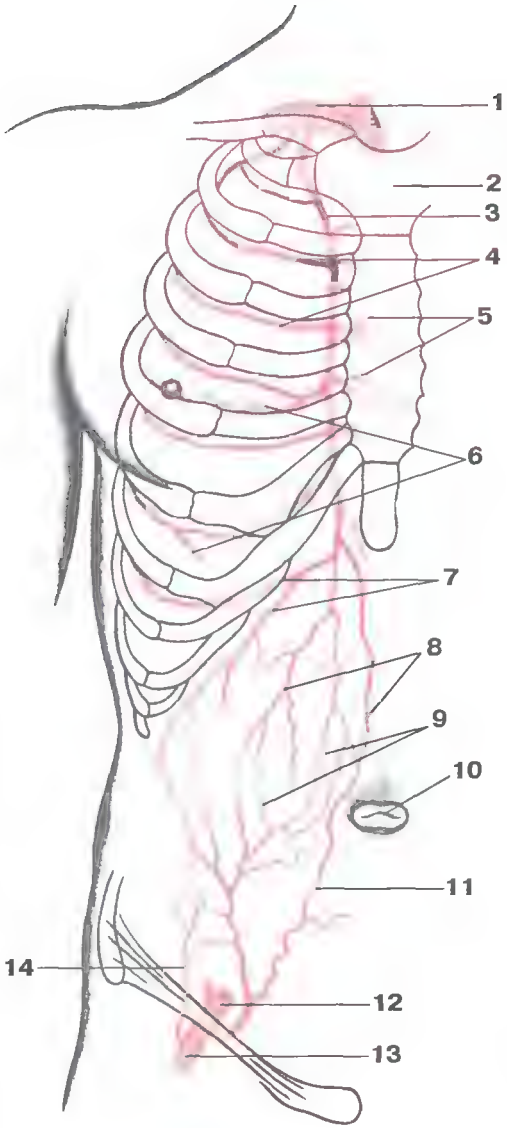

195 **Внутренняя грудная вена и ее притоки на задней стороне передней грудной стенки. Вид спереди**

1 — правая подключичная вена; 2 — рукоятка грудины; 3 — правая внутренняя грудная вена; 4 — передние межреберные вены; 5 — грудинные ветви; 6 — передние межреберные ветви; 7 — мышечно-диафрагмальные вены; 8 — верхние надчревные вены; 9 — анастомоз верхней надчревной вены с нижней надчревной веной; 10 — пупочное кольцо; 9 — правая нижняя надчревная вена; 11 — нижняя надчревная вена; 12 — правая наружная подвздошная вена; 13 — правая бедренная вена; 14 — поверхностная надчревная вена.

1 — v. subclávia déxtra; 2 — manúbrium stérni; 3 — v. thorácica intérna déxtra; 4 — vv. intercostáles anterióres; 5 — rr. sternáles; 6 — rr. intercostáles antériores; 7 — vv. musculophrénicae; 8 — vv. epigástricae superióres; 9 — anastomósis v. epigástrica superiór cum v. epigástrica inférior; 10 — ánulus umbilicális; 11 — v. epigástrica inférior; 12 — v. iliáca extérna déxtra; 13 — v. femorális déxtra; 14 — v. epigástrica superficiális.

Вены головы и шеи

Внутренняя яремная вена (v. juguláris intérna) собирает кровь от органов и тканей головы и шеи, от головного мозга и его оболочек, от органов зрения и слуха. Образуется эта вена в области яремного отверстия, где в нее переходит сигмовидный синус (рис. 196). У начала внутренней яремной вены имеется расширение — *верхняя луковица внутренней яремной вены* (búlbus vénae juguláris supérior). У основания черепа внутренняя яремная вена принимает *вену водопровода улитки* (v. aquedúctus cóchleae), идущую от внутреннего уха. В области шеи внутренняя яремная вена идет вначале позади общей сонной артерии, а ниже — латеральнее и кпереди от нее. Рядом с внутренней яремной веной находится блуждающий нерв (рис. 194). Перед соединением с подключичной веной (на уровне ключицы) внутренняя яремная вена образует второе расширение — *нижнюю луковицу внутренней яремной вены* (búlbus vénae juguláris inférior). Внутренняя яремная вена принимает кровь из синусов твердой мозговой оболочки, куда впадают поверхностные и глубокие вены мозга, менингеальные вены, а также от диплоических, эмиссарных, глазных вен и вен внутреннего уха.

Диплоические вены (vv. diplóicae) собирают кровь от костей черепа. Эти вены расположены в губчатом веществе костей свода черепа (рис. 197), они сообщаются с синусами твердой мозговой оболочки и с поверхностными венами головы. *Лобная диплоическая вена* (v. diplóica frontális) находится в толще передней части лобной кости, открывается в верхний сагиттальный синус. *Передняя височная диплоическая вена* (v. diplóica temporális antérior) впадает в клиновидно-теменной синус, а *задняя височная диплоическая вена* (v. diplóica temporális postérior) — в сосцевидную эмиссарную вену. *Затылочная диплоическая вена* (v. diplóica occipitális) открывается в поперечный синус или в затылочную эмиссарную вену.

Эмиссарные вены соединяют подкожные вены головы и синусы твердой мозговой оболочки. *Сосцевидная эмиссарная вена* (v. emissária mastoidea) располагается в сосцевидном канальце височной кости, сообщает поперечный синус с наружной яремной веной, задней ушной и затылочными венами, расположенными подкожно в затылочной области. *Мыщелковая эмиссарная вена* (v. emissária condyláris) проходит через мыщелковый канал затылочной кости, соединяет сигмовидный синус с затылочными венами и с венами наружного позвоночного сплетения. *Теменная эмиссарная вена* (v. emissária parietális) проходит в теменном отверстии, соединяет наружные вены мягких тканей свода черепа и верхний сагиттальный синус.

В эмиссарные вены впадают также выходящие из *венозного сплетения подъязычного нерва* (pléxus venósus canális nérvi hypoglossi), *венозного сплетения овального отверстия* (pléxus venósus foráminis ovális), *венозного сплетения сонного канала* (pléxus venósus caróticus intérnus).

Глазные вены осуществляют отток крови из глазниц. *Нижняя глазная вена* (véna ophthálmica inférior) расположена на нижней стенке глазницы, в нее впадают вены ресничного тела, вены глазных мышц, вены, расположенные в каналах скуловой кости. Нижняя глазная вена выходит из глазницы через нижнюю глазничную щель, соединяется с крыловидным венозным сплетением. *Верхняя глазная вена* (v. ophthálmica supérior) принимает *слезную вену* (v. lacrimális), *передние* и *задние решетчатые вены* (vv. ethmoidáles anterióres et posterióres), *носолобные вены* (vv. nasofrontáles), анастомозирует с лицевой веной в области внутреннего угла глазницы. В верхнюю глазную вену также впадают *вортикозные вены* (vv. vorticósae), *ресничные вены* (vv. ciliáres), *склеральные вены* (vv. scleráles), *центральная вена сетчатки* (v. centrális rétinae) и *эписклеральные вены* (vv. episcleráles). В эписклеральные вены впадают *вены век* (vv. palpebráles) и *конъюнктивальные вены* (vv. conjunctiváles). Верхняя глазная вена выходит из глазницы через верхнюю глазную щель и впадает в пещеристый синус.

В синусы твердой оболочки головного мозга (верхний и нижний сагиттальные, поперечный, сигмовидный, затылочный, прямой, пещеристый и др., рис. 196) впадают поверхностные и глубокие мозговые вены (рис. 198, 199).

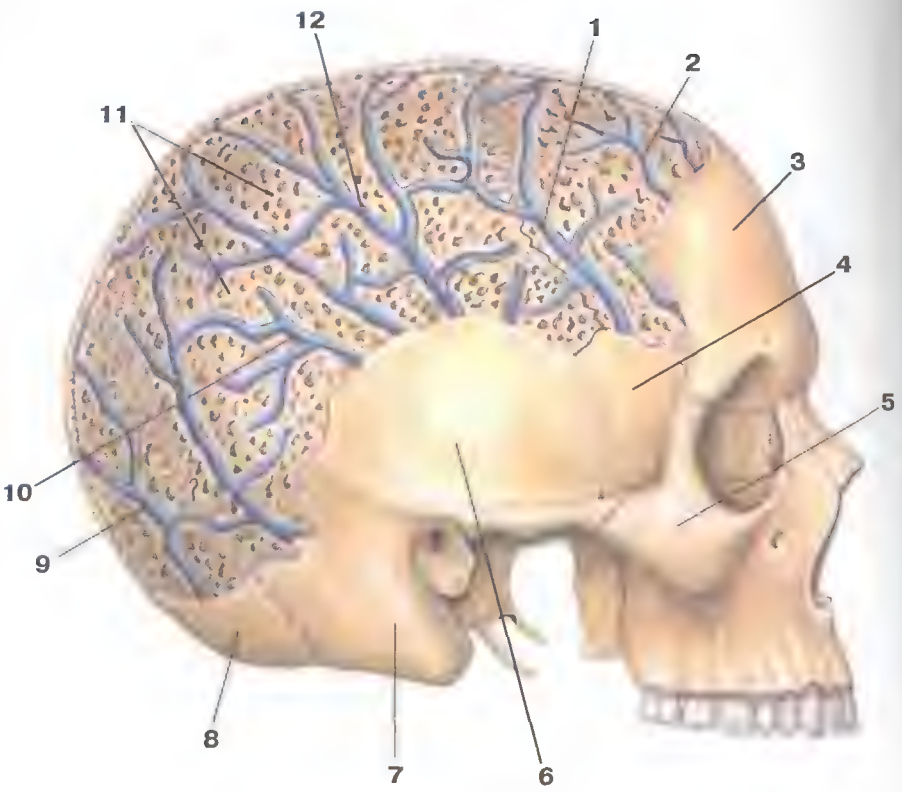

197 **Диплоические вены костей свода черепа. Вид справа. Наружная компактная пластинка лобной, теменной и затылочной костей удалена**

1 — передняя височная диплоическая вена; 2 — лобная диплоическая вена; 3 — лобная кость; 4 — большое крыло клиновидной кости; 5 — скуловая кость; 6 — чешуйчатая часть височной кости; 7 — сосцевидный отросток височной кости; 8 — затылочная кость; 9 — затылочная диплоическая вена; 10 — задняя височная диплоическая вена; 11 — диплоэ (губчатое вещество костей свода черепа); 12 — теменная диплоическая вена.

1 — v. diplóica temporális antérior; 2 — v. diplóica frontális; 3 — os frontále; 4 — ála májor óssis sphenoidális; 5 — os zygomáticum; 6 — pars squamósa óssis temporális; 7 — procéssus mastoideus óssis temporális; 8 — os occipitále; 9 — v. diplóica occipitális; 10 — v. diplóica temporális postérior; 11 — diplóe (substantia spongiósa); 12 — v. diplóica parietális.

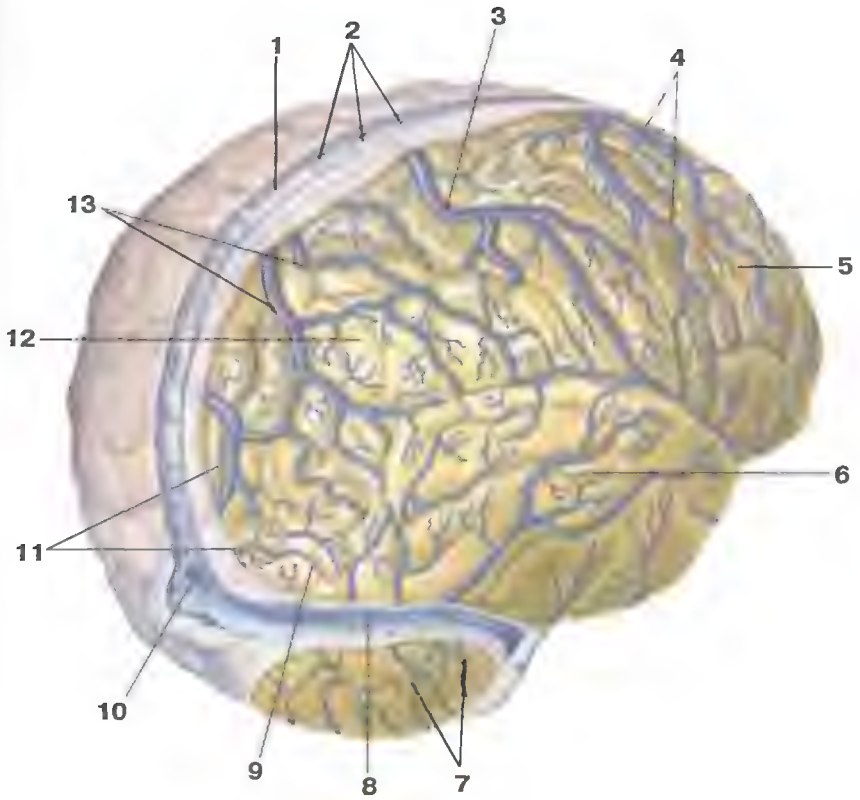

198 **Верхний сагиттальный и поперечный синусы твердой оболочки головного мозга и поверхностные мозговые вены. Вид справа и сзади. Верхний сагиттальный и поперечный синусы вскрыты продольным разрезом. Твердая оболочка над правым полушарием большого мозга и правым полушарием мозжечка удалена**

1 — верхний сагиттальный синус; 2 — боковые лакуны; 3 — поверхностная средняя мозговая вена; 4 — лобные вены; 5 — лобная доля; 6 — височная доля; 7 — вены мозжечка; 8 — поперечный синус; 9 — затылочная доля; 10 — синусный сток; 11 — затылочные вены; 12 — теменная доля; 13 — теменные вены.

1 — sinus saguttális supérior; 2 — lacúnae lateráles; 3 — v. cérebri média superficiális; 4 — vv. frontáles; 5 — lóbus frontális; 6 — lóbus temporális; 7 — vv. cerebélli; 8 — sinus transvérsus; 9 — lóbus occipitális; 10 — cónfluens sinuum; 11 — vv. occipitáles; 12 — lóbus parietális; 13 — vv. parietáles.

В области шеи во внутреннюю яремную вену впадают глоточные вены, язычная , верхняя щитовидная , лицевая, занижнечелюстная и другие вены (рис. 200 и 201 А). *Глоточные вены* (vv. pharyngeáles) собирают кровь из *глоточного венозного сплетения* (pléxus pharýngeus), расположенного на задней и боковых стенках глотки, от слуховой трубы, мягкого нёба, задней части твердой мозговой оболочки. *Язычная вена* (v. linguális) образуется за счет соединения *дорсальных* и *глубокой вен языка* (vv. dorsáles linguae et v. profúnda linguae) с *подъязычной веной* (v. sublinguális). В одну из дорсальных вен языка впадает *вена, сопровождающая подъязычный нерв* (v. cómitans n. hypoglóssi). *Верхняя щитовидная вена* (v. thyroidea supérior) несет кровь от щитовидной железы, принимает *верхнюю гортанную* и *грудино-ключично-сосцевидную вены* (v. laryngea supérior et v. sternocleidomastoidea). *Лицевая вена* (v. faciális) собирает кровь от тканей лица. В эту вену впадают *угловая вена* (v. anguláris), *надглазничная вена* (v. supraorbitális), *вены верхнего* и *нижнего век* (vv. palpebráles superióres et inferióres), *наружные носовые вены* (vv. nasáles extérnae), *верхняя и нижние губные вены* (vv. labiáles supérior et inférior), *небная вена* (v. palátina), *подбородочная вена* (v. submentális), *вены околоушной слюнной железы* (vv. parotidei) и *глубокая вена лица* (v. profúnda fáciei). *Занижнечелюстная вена* (v. retromandibuláris) впереди ушной раковины проходит сквозь околоушную слюнную железу, принимает *поверхностную* и *среднюю височные вены* от височной и теменной областей головы. В занижнечелюстную вену также впадают вены от височно-нижнечелюстного сустава и *крыловидного венозного сплетения* (pléxus pterygoideus), расположенного по обеим сторонам латеральной крыловидной мышцы. Это сплетение принимает *средние менингеальные вены* (vv. meningeae médiae), *вены околоушной железы* (vv. parotideae), *барабанные вены* (vv. tympánicae) от среднего уха, *шилососцевидную вену* (v. stylomastoidea), *передние ушные вены* (vv. auriculáres anterióres), *вену крыловидного канала* (v. canális pterygoidei) и *глубокие височные вены* (vv. temporáles profúndae).

Наружная яремная вена (v. juguláris extérma) собирает кровь из задней околоушной и затылочной областей, глубокой височной области лица. Образуется наружная яремная вена из переднего и заднего притоков, соединяющихся у переднего края грудино-ключично-сосцевидной мышцы. Передний приток представляет собой анастомоз с занижнечелюстной веной, задний приток образуется при соединении затылочной и занижнечелюстной вен (рис. 201 Б, 202). Вена идет вниз, пересекает задний край грудино-ключично-сосцевидной мышцы, уходит вглубь чуть выше ключицы. Под нижним брюшком лопаточно-подъязычной мышцы наружная яремная вена впадает в подключичную вену, возле соединения подключичной и внутренней яремной вен или в конечную часть внутренней яремной вены. По ходу наружной яремной вены в нее впадают *надлопаточная вена* (v. suprascapuláris), *передняя яремная вена* (v. juguláris antérior) и *поперечные вены шеи* (vv. transvérsae cólli).

Передняя яремная вена (v. juguláris antérior) образуется из мелких вен подбородочной области. Идет вниз по наружной поверхности подъязычных мышц в передней области шеи, проходит вглубь сквозь предтрахеальную пластинку шейной фасции, направляется в надгрудинное межфасциальное пространство, образует анастомоз с одноименной веной противоположной стороны. В результате формируется *яремная венозная дуга* (árcus venósus juguláris). Передняя яремная вена впадает в наружную яремную вену или в подключичную, или непосредственно в плечеголовную вену.

Подключичная вена (v. subclávia) является продолжением подмышечной вены. Подключичная вена ложится на I ребро впереди места прикрепления передней лестничной мышцы. От подключичной артерии эта вена отделена бугорком передней лестничной мышцы. Позади грудино-ключичного сустава подключичная вена соединяется с внутренней яремной веной, в результате образуется плечеголовная вена (см. рис. 191 и 194). В подключичную вену впадают *грудные вены* (vv. pectoráles) и *дорсальная лопаточная вена* (v. scapuláris dorsális).

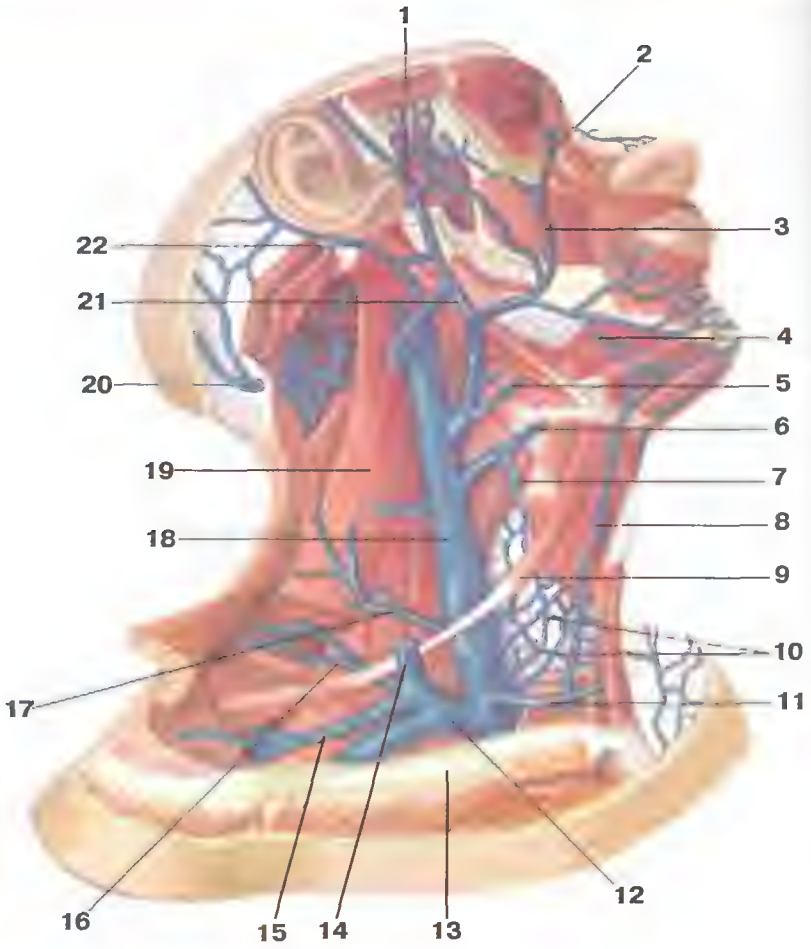

200 **Внутренняя яремная вена и ее притоки. Вид справа. Подкожная мышца шеи и грудино-ключично-сосцевидная мышца удалены. Частично удалены мышцы шеи, расположенные ниже подъязычной кости**

1 — поверхностная височная вена; 2 — угловая вена; 3 — лицевая вена; 4 — подъязычная вена; 5 — язычная вена; 6 — верхняя гортанная вена; 7 — верхняя щитовидная вена; 8 — передняя яремная вена; 9 — лопаточно-подъязычная мышца; 10 — непарное щитовидное сплетение; 11 — яремная венозная дуга; 12 — подключичная вена; 13 — ключица; 14 — наружная яремная вена; 15 — поперечная вена лопатки; 16 — поперечная вена шеи; 17 — поверхностная вена шеи; 18 — внутренняя яремная вена; 19 — мышца, поднимающая лопатку; 20 — затылочная вена; 21 — занижнечелюстная вена; 22 — задняя ушная вена.

1 — v. temporális superficiális; 2 — v. anguláris; 3 — v. faciális; 4 — v. sublinguális; 5 — v. linguális; 6 — v. laryngea supérior; 7 — v. thyroidea supérior; 8 — v. jugulária antérior; 9 — m. omohyoideus; 10 — pléxus thyroideus impar; 11 — árcus venósus jugulária; 12 — v. subclávia; 13 — clavicula; 14 — v. jugulária extérna; 15 — v. transvérsa scápulae; 16 — v. transvérsa cólli; 17 — v. cervicális superficiális; 18 — v. jugulária intérna; 19 — m. levátor scápulae; 20 — v. occipitális; 21 — v. retromandibulária; 22 — v. auriculária postérior.

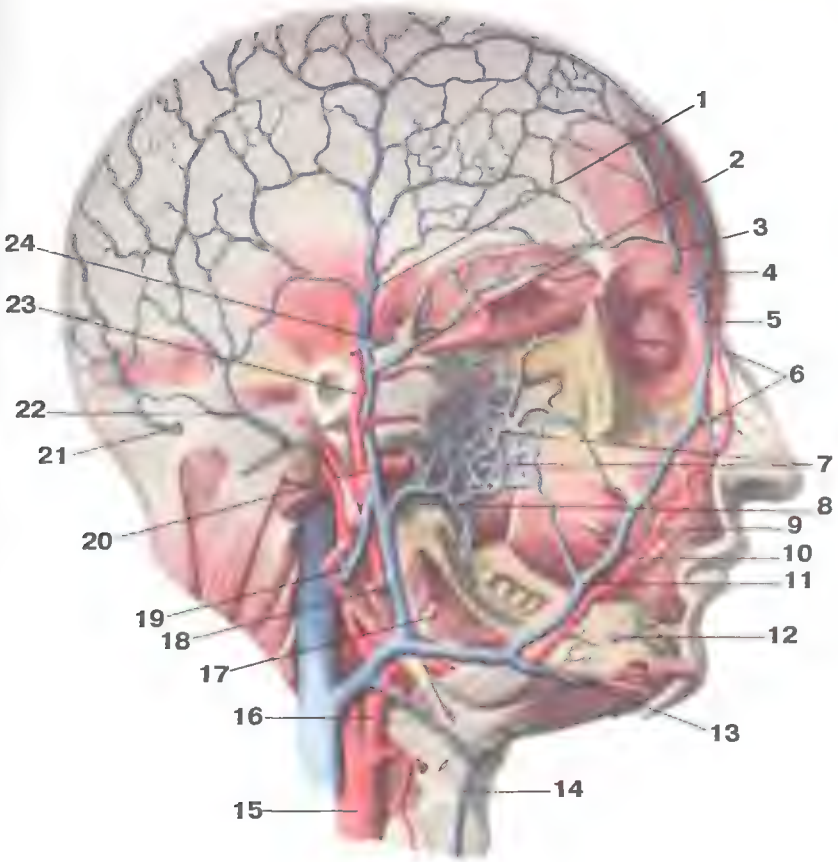

201 A **Внечерепные притоки внутренней яремной вены. Вид справа. Подкожная мышца шеи и жевательная мышца, а также ветвь нижней челюсти удалены**

1 — поверхностная височная вена; 2 — поперечная вена лица; 3 — надглазничная вена; 4 — надблоковая вена; 5 — угловая вена; 6 — наружные носовые вены; 7 — крыловидное сплетение; 8 — глубокая вена лица; 9 — верхняя губная вена; 10 — лицевая артерия; 11 — лицевая вена; 12 — подбородочная вена; 13 — подподбородочная вена; 14 — передняя яремная вена; 15 — общая сонная артерия; 16 — наружная сонная артерия; 17 — жевательная мышца; 18 — занижнечелюстная вена; 19 — наружная яремная вена; 20 — верхнечелюстная артерия; 21 — затылочная вена; 22 — задняя ушная вена; 23 — поверхностная височная артерия; 24 — средняя височная вена.

1 — v. temporális superficiális; 2 — v. transvérsa fáciei; 3 — v. supraorbitális; 4 — v. supratrochleáris; 5 — v. anguláris; 6 — vv. nasáles extérnae; 7 — pléxus pterygoideus; 8 — v. fáciei profúnda; 9 — v. labiális supérior; 10 — a. faciális; 11 — v. faciális; 12 — v. mentális; 13 — v. submentális; 14 — v. juguláris antérior; 15 — a. carótis commúnis; 16 — a. carótis extérna; 17 — m. masséter; 18 — v. retromandibuláris; 19 — v. carótis extérna; 20 — a. maxilláris; 21 — v. occipitális; 22 — v. auriculáris postérior; 23 — a. temporális superficiális; 24 — v. temporális média.

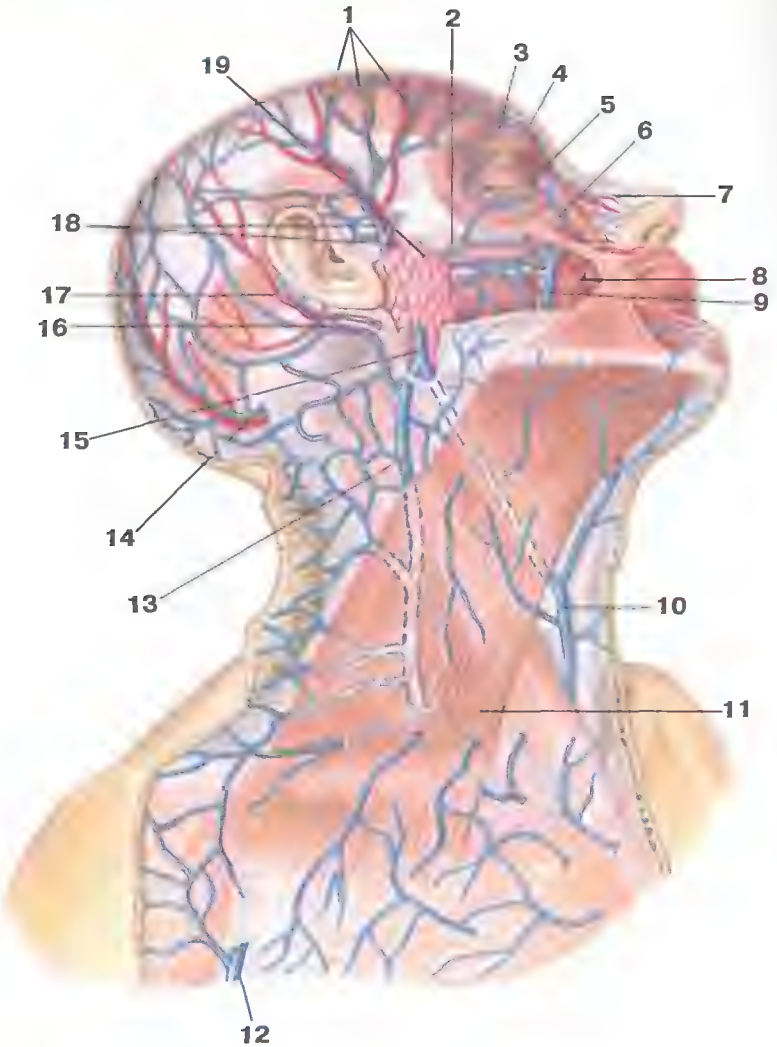

201 Б **Поверхностные вены головы и шеи. Вид справа**

1 — поверхностные височные вены и артерия; 2 — поперечная вена лица; 3 — надглазничная вена; 4 — лобная вена; 5 — носолобная вена; 6 — угловая вена; 7 — наружные носовые вены; 8 — лицевая артерия; 9 — лицевая вена; 10 — передняя яремная вена; 11 — подкожная мышца шеи; 12 — латеральная подкожная вена руки; 13 — наружная яремная вена; 14 — затылочные вена и артерия; 15 — занижнечелюстная вена; 16 — задняя ушная вена; 17 — задняя ушная артерия; 18 — поверхностные височные вена и артерия; 19 — околоушная железа.

1 — vv. et a. temporáles superficiáles; 2 — v. transvérsa fáciei; 3 — v. supraorbitális; 4 — v. frontális; 5 — v. nasofrontális; 6 — v. anguláris; 7 — vv. nasáles extérnae; 8 — a. faciális; 9 — v. faciális; 10 — v. juguláris antérior; 11 — platýsma; 12 — v. cephálica; 13 — v. juguláris extérna; 14 — v. et a. occipitáles; 15 — v. retromandibuláris; 16 — v. auriculáris postréior; 17 — a. auriculáris postérior; 18 — v. et a. temporáles superficiáles; 19 — glándula parótis.

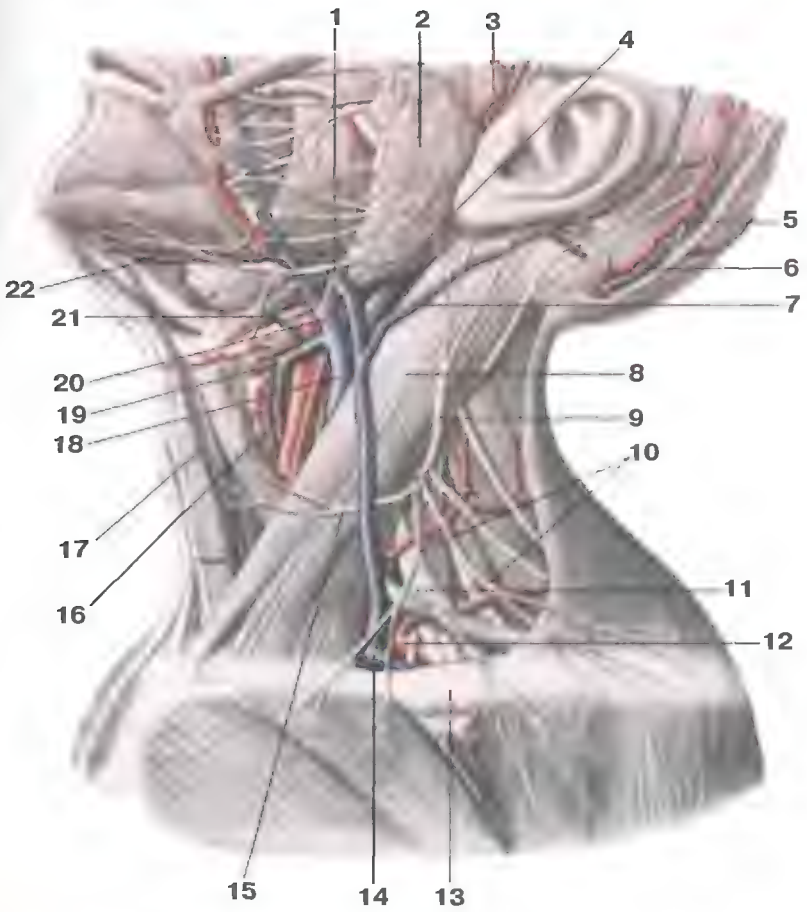

202 **Наружная яремная вена. Вид слева. Подкожная мышца шеи удалена**

1 — занижнечелюстная вена; 2 — околоушная железа; 3 — поверхностная височная вена; 4 — анастомоз наружной яремной вены с занижнечелюстной веной; 5 — затылочная артерия; 6 — затылочная вена; 7 — задняя ушная вена; 8 — грудино-ключично-сосцевидная мышца; 9 — большой ушной нерв, 10 — надключичные нервы; 11 — плечевое сплетение; 12 — подключичная артерия; 13 — ключица; 14 — подключичная вена; 15 — поперечный нерв шеи; 16 — верхняя щитовидная вена; 17 — передняя яремная вена; 18 — внутренняя яремная вена; 19 — верхняя гортанная вена; 20 — лицевая вена; 21 — язычная вена; 22 — подподбородочная вена.

1 — v. retromandibuláris; 2 — glándula parótis; 3 — v. temporális superficiális; 4 — anastomósis v. jugulári extérna cúm v. retromandibuláris; 5 — a. occipitális; 6 — v. occipitális; 7 — v. auriculáris postérior; 8 — m. sternocleidomastoideus; 9 — m. auriculáris mágnus; 10 — nn. supraclaviculáres; 11 — plexus brachiális; 12 — a. subclávia; 13 — clavícula; 14 — v. subclávia; 15 — n. transvérsus cólli; 16 — v. thyroidea supérior; 17 — v. jugulári antérior; 18 — v. jugulári intérna; 19 — v. laríngea supérior; 20 — v. faciális; 21 — v. linguális; 22 — v. submentális.

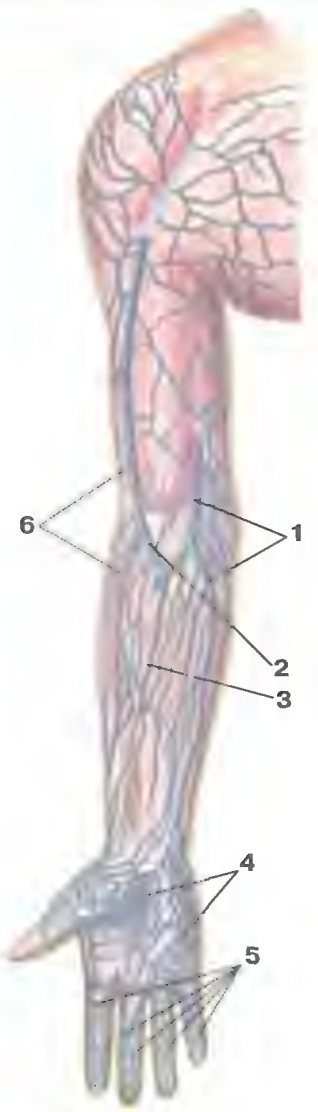

203 **Поверхностные (подкожные) вены правой руки. Вид спереди**

1 — медиальная подкожная вена руки; 2 — промежуточная вена локтя; 3 — промежуточная вена предплечья; 4 — ладонная венозная сеть кисти; 5 — ладонные пальцевые вены; 6 — латеральная подкожная вена руки.

1 — v. basilica; 2 — v. intermédia cúbiti; 3 — v. intermédia antebrachii; 4 — réte venósum palmáre mánus; 5 — vv. digitáles palmáres; 6 — v. cephálica.

Вены верхней конечности

Различают поверхностные и глубокие вены верхней конечности, соединяющиеся между собой многочисленными анастомозами.

Поверхностные вены верхней конечности берут начало от вен *тыльной венозной сети кисти* (réte venósum dorsále mánus), которая располагается под кожей на тыльной стороне пальцев, пясти и запястья. Эта сеть образована анастомозирующими между собой *тыльными (дорсальными) пястными венами* (vv. metacarpáles dorsáles). На ладонной стороне подкожно располагаются *ладонные пальцевые вены* (vv. digitáles palmáres), которые впадают в *поверхностную ладонную венозную дугу* (árcus venósus palmáris superficiális), которая находится возле поверхностной ладонной артериальной дуги. От поверхностной венозной ладонной дуги кровь оттекает в поверхностные вены предплечья. По имеющимся на ладони *ладонным пястным венам* (vv. metacarpáles palmáres) кровь оттекает к *глубокой ладонной венозной дуге* (árcus venósus palmáris profúndus), принимающей также дорсальные пястные вены и дающей начало глубоким венам предплечья (лучевым и локтевым венам). Обе дуги соединяются многочисленными анастомозами.

Поверхностными венами являются латеральная и медиальная подкожные вены руки (рис. 203). **Латеральная подкожная вена руки** (v. cephálica) начинается от латеральной части тыльной венозной сети кисти, являясь продолжением первой дорсальной пястной вены (рис. 204). Латеральная подкожная вена руки идет вверх по лучевому краю передней стороны предплечья, принимает мелкие вены и направляется на переднюю сторону плеча. На плече латеральная подкожная вена руки проходит в латеральной борозде двуглавой мышцы плеча, по дельтовидно-грудной борозде, прободает фасцию и впадает под ключицей в подмышечную вену.

Медиальная подкожная вена руки (v. basilica) начинается от медиальной ча-

сти тыльной венозной сети кисти, является продолжением четвертой дорсальной пястной вены (рис. 204). Медиальная подкожная вена руки переходит с тыльной стороны кисти на локтевую сторону передней стороны предплечья, поднимается по медиальной борозде двуглавой мышцы плеча, прободает плечевую фасцию и впадает в одну из плечевых вен. Медиальная и латеральная подкожные вены руки обильно анастомозируют между собой. Наиболее развитым анастомозом является *промежуточная вена локтя* (v. intermédia cúbiti), расположенная в передней локтевой области и анастомозирующая с глубокими венами руки. На передней стороне предплечья подкожно располагается также *промежуточная вена предплечья* (v. intermédia antebráchii), которая впадает в промежуточную вену локтя или делится на две части, самостоятельно впадающие в латеральную и медиальную подкожные вены руки.

Глубокие вены верхней конечности. *Локтевые вены* (vv. ulnáres) и *лучевые вены* (vv. radiáles) — парные, начинаются от глубокой венозной дуги, сопровождающей одноименную артериальную дугу (рис. 205). Глубокие вены принимают также кровь из поверхностной венозной ладонной дуги и поверхностных вен по многочисленным анастомозам вен верхней конечности. Лучевые и локтевые вены сопровождают одноименные артерии. Сливаясь, эти вены образуют две *плечевые вены* (vv. brachiáles), которые поднимаются вверх, соединяются в единый ствол, переходящий на уровне нижнего края сухожилия широчайшей мышцы спины в подмышечную вену (рис. 206). **Подмышечная вена** (v. axilláris) продолжается до уровня латерального края I ребра, где она переходит в подключичную вену. Притоки подмышечной вены соответствуют ветвям одноименных артерий. Наиболее крупными притоками подмышечной вены являются *грудонадчревные вены* (vv. thoracoepigástricae) и *латеральная грудная вена* (v. thorácica laterális). Грудонадчревные вены анастомозируют с нижней надчревной веной (приток наружной подвздошной вены) и принимают вены из

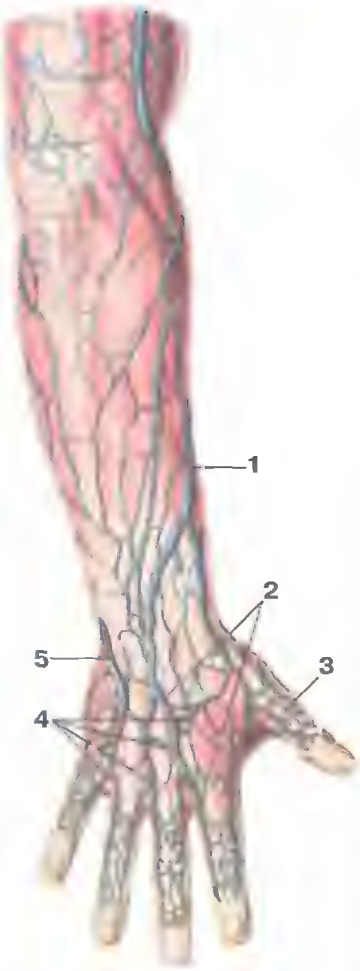

204 **Поверхностные вены тыльной стороны кисти и правого предплечья. Вид сзади**

1 — латеральная подкожная вена руки; 2 — тыльная венозная сеть кисти; 3 — первая дорсальная пястная вена; 4 — дорсальные пястные вены; 5 — медиальная подкожная вена руки.

1 — v. cephálica; 2 — réte venósum dorsále mánus; 3 — v. metacarpális dorsális prima (I); 4 — vv. metacarpáles dorsáles; 5 — v. basílica.

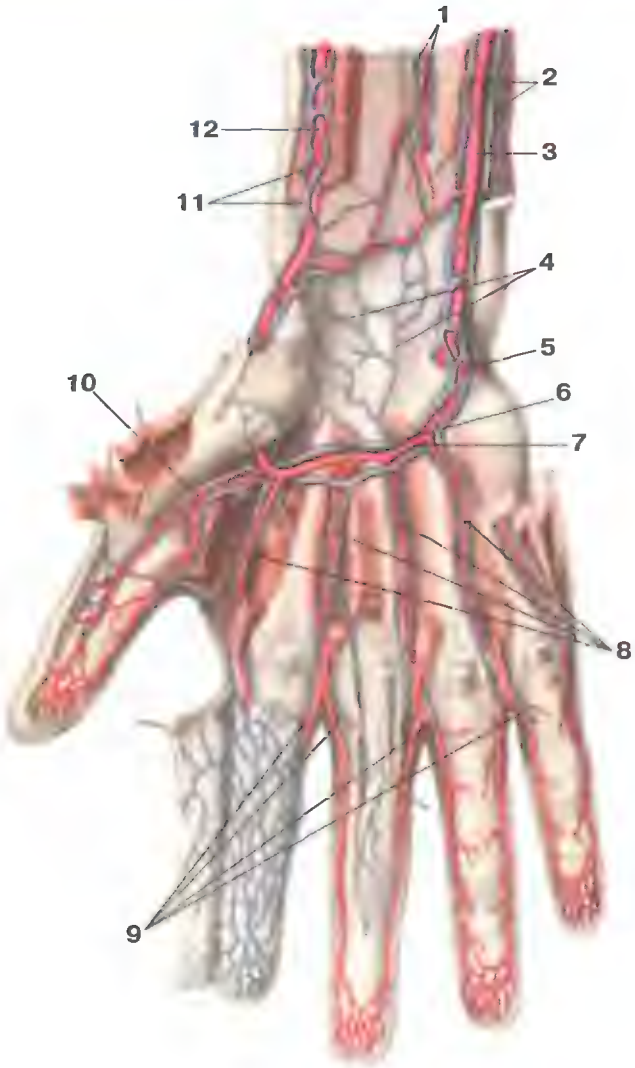

205 **Вены и артерии ладонной стороны кисти**

1 — передние межкостные артерии и вены; 2 — локтевые вены; 3 — локтевая артерия; 4 — ладонная венозная сеть запястья; 5 — глубокая ладонная ветвь локтевой артерии; 6 — глубокая ладонная венозная дуга; 7 — глубокая (артериальная) ладонная дуга; 8 — ладонные пястные артерии и вены; 9 — собственные ладонные пальцевые артерии и вены; 10 — артерия большого пальца кисти; 11 — лучевые вены; 12 — лучевая артерия.

1 — aa. et vv. interósseae anterióres; 2 — vv. ulnáres; 3 — a. ulnáris; 4 — réte venósum cárpi palmáre; 5 — r. palmáris profúndus a. ulnáris; 6 — árcus venósus palmáris profúndus; 7 — árcus palmáris profúndus (артериальная); 8 — aa. et vv. metacárpeae palmáres; 9 — aa. et vv. digitáles palmáres própriae; 10 — a. princeps póllicis; 11 — vv. radiáles; 12 — a. radiális.

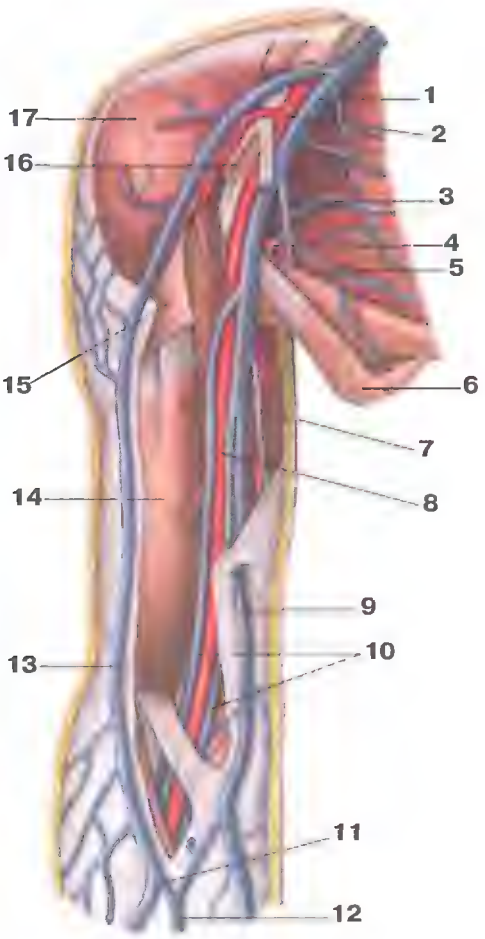

206 **Плечевые и подмышечная вены и их притоки. Вид спереди. Большая и малая грудные мышцы и широчайшая мышца спины отрезаны и удалены**

1 — подмышечная вена; 2 — подмышечная артерия; 3 — подлопаточная вена; 4 — вена, огибающая лопатку; 5 — грудоспинная вена; 6 — широчайшая мышца спины; 7 — верхние локтевые коллатеральные вена и артерия; 8 — плечевая артерия; 9 — медиальная подкожная вена руки; 10 — плечевые вены; 11 — промежуточная вена локтя; 12 — промежуточная вена предплечья; 13 — латеральная подкожная вена руки; 14 — двуглавая мышца плеча; 15 — большая грудная мышца; 16 — малая грудная мышца; 17 — дельтовидная мышца.

1 — v. axillāris; 2 — a. axillāris; 3 — v. subscapulāris; 4 — v. circumflĕxa scápulae; 5 — v. thoracodorsālis; 6 — m. latissimus dórsi; 7 — v. et. a. collaterāles ulnāres supĕriores; 8 — a. brachiālis; 9 — v. basilica; 10 — vv. brachiāles; 11 — v. intermĕdia cúbiti; 12 — v. intermĕdia antebráchii; 13 — v. cephálica; 14 — m. biceps bráchii; 15 — m. pectorālis májor; 16 — m. pectorālis minor; 17 — m. deltoideus.

околососкового венозного сплетения (plexus venosus areolaris), образованного подкожными венами молочной железы. Латеральная грудная вена анастомозирует с верхними семью (I-VII) задними межреберными венами.

Система нижней полой вены

Нижняя полая вена (v. cava inferior) собирает кровь от органов брюшной полости и таза, стенок этих полостей и нижних конечностей. Поперечник нижней полой вены у ее начала достигает 2 см, в области устья — 3,3 см, длина — 18–20 см. Нижняя полая вена образуется на уровне межпозвоночного диска между IV-V поясничными позвонками при соединении правой и левой общих подвздошных вен (рис. 207). Нижняя полая вена лежит на поясничной части позвоночника, позади вены расположены правые поясничные, почечная, средняя надпочечниковая и нижняя диафрагмальная артерии. Правая поверхность нижней полой вены прилежит к большой поясничной мышце. В брюшной полости левая сторона нижней полой вены находится возле нисходящей части аорты. Справа от нижней полой вены расположены правая почка и правый мочеточник. Возле правого края нижней полой вены проходит симпатический ствол. Спереди от вены находится париетальная брюшина. В брюшной полости кпереди от нижней полой вены располагаются двенадцатиперстная кишка, поджелудочная железа, воротная вена печени, общий желчный проток. Передняя поверхность нижней полой вены, покрытая брюшиной, образует заднюю стенку сальникового отверстия. Над этим отверстием нижняя полая вена проходит в борозде печени, где эта вена прочно связана с печенью с помощью печеночных вен. В грудную полость нижняя полая вена проходит через сухожильный центр диафрагмы. Проникает в полость перикарда и открывается снизу в правое предсердие.

Нижняя полая вена имеет париетальные (пристеночные) и висцеральные (внутренностные) притоки (рис. 208). **Париетальными притоками нижней полой вены** являются парные нижние диафрагмальные и поясничные вены. Нижние диафрагмальные вены (vv. phrenicae inferiores) расположены рядом с одноименными артериями и впадают в нижнюю полую вену по выходе ее из борозды на задней стороне печени. **Нижние диафрагмальные вены** в толще диафрагмы анастомозируют с перикардо-диафрагмальной и мышечно-диафрагмальной венами (притоками внутренней грудной вены). **Поясничные вены** (vv. lumbales) в количестве 4-5 располагаются рядом с поясничными артериями. Поясничные вены отводят кровь от боковой стенки живота, от кожи и мышц поясничной области, внутренних и наружных позвоночных сплетений. С правой стороны они анастомозируют с правой восходящей поясничной веной, с левой стороны — с левой восходящей поясничной веной. Поясничные вены образуют также анастомозы с крестцовыми венами и притоками наружной подвздошной вены.

Висцеральными притоками нижней полой вены являются парные яичковая (яичниковая), почечная, надпочечниковая вены. **Яичковая (яичниковая) вена** (v. testicularis, s. ovarica) парная. Яичковая вена начинается у заднего края яичка, оплетает яичковую артерию, образует так называемое *лозовидное сплетение* (plexus pampiniformis), которое входит в состав семенного канатика. Правая яичковая вена под острым углом впадает в нижнюю полую вену, левая — в левую почечную вену (рис. 207 и 208). **Яичниковая вена** начинается от ворот яичника, следует вверх и впадает в нижнюю полую вену с правой стороны и в левую почечную — с левой стороны. В брюшной полости в яичковую (яичниковую) вену впадают мелкие вены стенок мочеточника. **Почечная вена** (v. renalis) — парная, идет от ворот почки, располагаясь кпереди от почечной артерии. Левая почечная вена длиннее правой, идет почти поперечно впереди аорты. Правая почечная вена следует косо снизу вверх. На уровне межпозвоночного диска между I и II поясничными позвонками почечные вены впадают в нижнюю полую вену. **Надпочечниковая вена** (v. suprarenalis) справа и слева

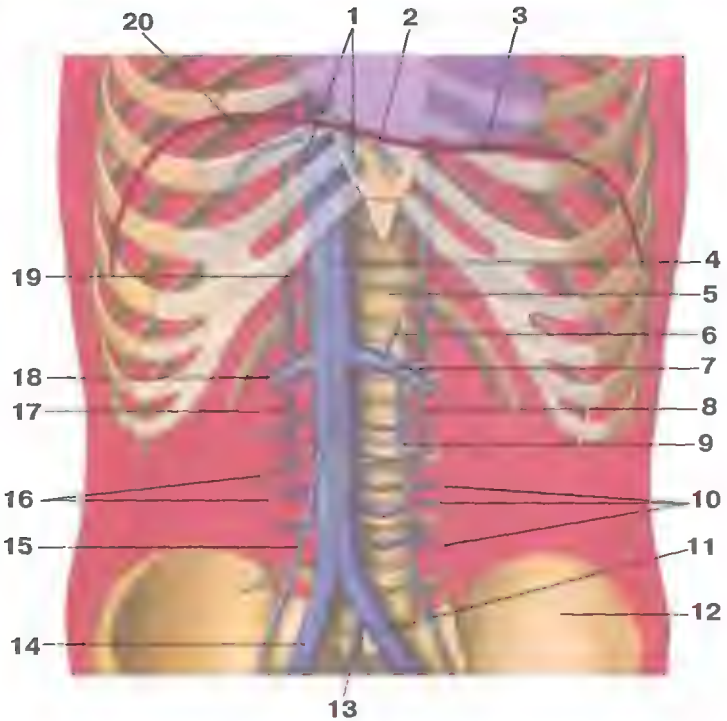

207 **Нижняя полая вена и ее притоки. Схема. Вид спереди**

1 — печеночные вены; 2 — левая нижняя диафрагмальная вена; 3 — диафрагма; 4 — нижняя полая вена; 5 — позвоночный столб; 6 — левая надпочечниковая вена; 7 — левая почечная вена; 8 — левая восходящая поясничная вена; 9 — левая яичниковая (яичковая) вена; 10 — левые поясничные вены; 11 — левая общая подвздошная вена; 12 — подвздошная кость; 13 — срединная крестцовая вена; 14 — правая общая подвздошная вена; 15 — правая яичниковая (яичковая) вена; 16 — правые поясничные вены; 17 — правая восходящая поясничная вена; 18 — правая почечная вена; 19 — правая надпочечниковая вена; 20 — правая нижняя диафрагмальная вена.

1 — vv. hepáticae; 2 — v. phrénica inférior sinistra; 3 — diaphrágma; 4 — v. cáva inférior; 5 — colúmna vertebrális; 6 — v. suprarenális sinistra; 7 — v. renális sinistra; 8 — v. lumbális ascéndens sinistra; 9 — v. ovárica (testicularis) sinistra; 10 — vv. lumbáles sinistrae; 11 — v. iliáca commúnis sinistra; 12 — os ilium; 13 — v. sacrális mediána; 14 — v. iliáca commúnis déxtra; 15 — v. ovárica (testicularis) déxtra; 16 — vv. lumbáles déxtrae; 17 — v. lumbális ascéndens déxtra; 18 — v. renális déxtra; 19 — v. suprarenális déxtra; 20 — v. phrénica inférior déxtra.

имеет анатомо-топографические отличия. Правая надпочечниковая вена впадает в нижнюю полую вену, левая — в почечную вену. Мелкие (поверхностные) надпочечниковые вены впадают в нижние диафрагмальные, почечные вены и притоки воротной вены печени (в панкреатические, селезеночную, желудочные вены).

Печеночные вены (vv. hepaticae) формируются в паренхиме печени, образуют 3-4 печеночные вены, которые впадают в нижнюю полую вену на уровне ее борозды.

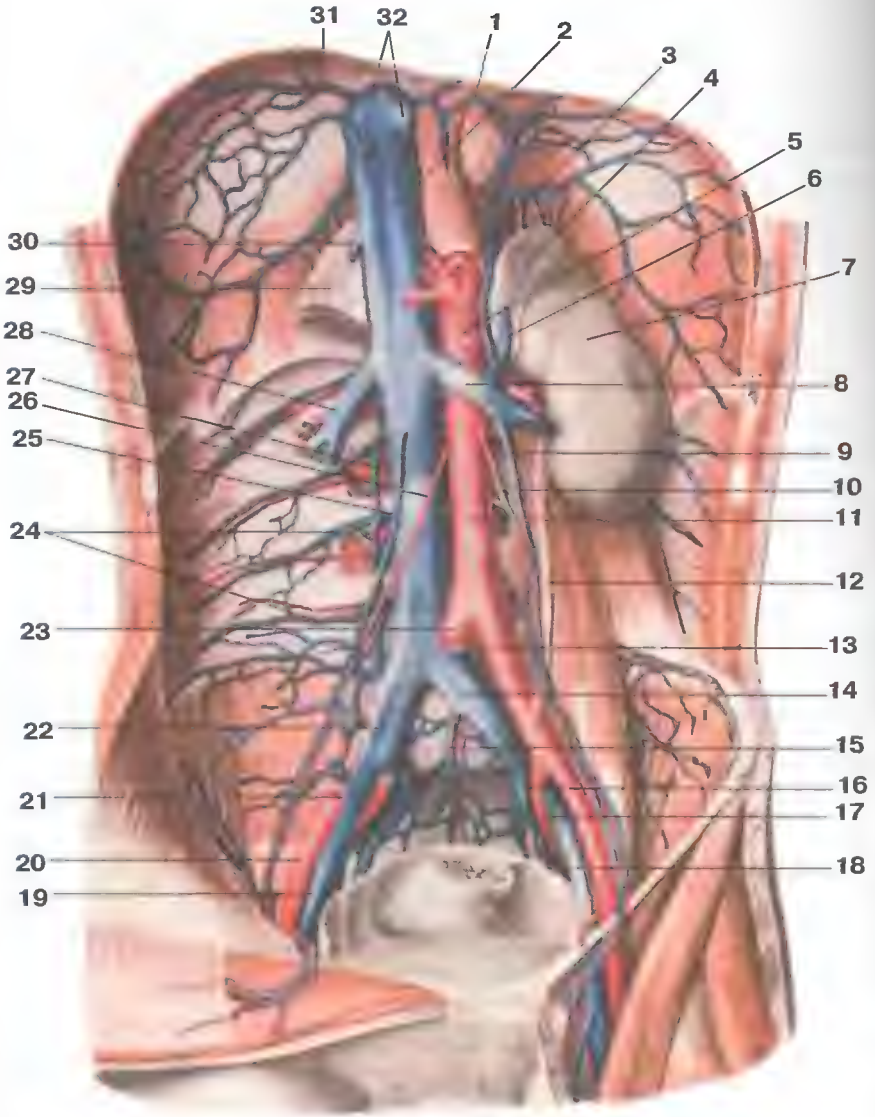
31
32
1
2
3
4
5
6
7
8
9
10
11
12
13
14
15
16
17
18
30
29
28
27
26
25
24
23
22
21
20
19

208 **Нижняя полая вена и ее притоки. Вид спереди. Передняя брюшная стенка, правая почка, селезенка, а также пищеварительные органы и пристеночная брюшина удалены**

1 — левая нижняя диафрагмальная вена; 2 — нижняя полая вена; 3 — чревный ствол; 4 — левый надпочечник; 5 — верхняя брыжеечная артерия; 6 — левая надпочечниковая вена; 7 — левая почка; 8 — левая почечная вена; 9 — левая яичниковая (яичковая) вена; 10 — левая яичниковая (яичковая) артерия; 11 — брюшная часть аорты; 12 — левый мочеточник; 13 — левая общая подвздошная артерия; 14 — левая общая подвздошная вена; 15 — срединная крестцовая вена; 16 — левая внутренняя подвздошная вена; 17 — левая внутренняя подвздошная артерия; 18 — левая наружная подвздошная вена; 19 — правая наружная подвздошная вена; 20 — правая наружная подвздошная артерия; 21 — правая внутренняя подвздошная артерия; 22 — правая общая подвздошная вена; 23 — правая общая подвздошная артерия; 24 — правые поясничные вены; 25 — правая яичниковая (яичковая) вена; 26 — правая яичниковая (яичковая) артерия; 27 — правая восходящая поясничная вена; 28 — правая почечная вена; 29 — правый надпочечник; 30 — правая надпочечниковая вена; 31 — правая нижняя диафрагмальная вена; 32 — печеночные вены.

1 — a. phrénica inférior sinistra; 2 — v. cáva inférior; 3 — trúncus coeliácus; 4 — glándula suprarenális sinistra; 5 — a. mesentérica supérior; 6 — v. suprarenális sinistra; 7 — rén sinister; 8 — v. renális sinistra; 9 — v. ovárica (testiculáris) sinistra; 10 — a. ovárica (testiculáris) sinistra; 11 — pars abdominális aórtae; 12 — uréter sinister; 13 — a. iliáca communis sinistra; 14 — v. iliáca communis sinistra; 15 — v. sacrális mediána; 16 — v. iliáca intérna sinistra; 17 — a. iliáca intérna sinistra; 18 — v. iliáca extérna sinistra; 19 — v. iliáca extérna déxtra; 20 — a. iliáca extérna déxtra; 21 — a. iliáca intérna déxtra; 22 — v. iliáca communis déxtra; 23 — a. iliáca communis déxtra; 24 — vv. lumbáles déxtrae; 25 — v. ovárica (testiculáris) déxtra; 26 — a. ovárica (testiculáris) déxtra; 27 — v. lumbális ascéndens déxtra; 28 — v. renális déxtra; 29 — glándula suprarenális déxtra; 30 — v. suprarenális déxtra; 31 — v. phrénica inférior déxtra; 32 — vv. hepáticae.

Система воротной вены печени

Воротная вена печени (v. pórtae) собирает кровь от всех непарных органов брюшной полости. Воротная вена имеет длину 3-4 см, ширину — 1,1–1,8 см. Образуется воротная вена позади головки поджелудочной железы из верхней и нижней брыжеечных и селезеночной вен (рис. 209). Воротная вена идет косо вверх и вправо между нисходящей частью двенадцатиперстной кишки и головкой поджелудочной железы. Позади воротной вены проходит нижняя полая вена. В толще печеночно-двенадцатиперстной связки воротная вена проходит позади общего желчного протока и собственной печеночной артерии (рис. 210). Вступив в печень, воротная вена сразу же делится на *правую* и *левую ветви* — соответственно правой и левой долям печени, которые разделяются на сегментарные ветви, далее — на ветви более мелкого диаметра. Междольковые вены отдают внутрь долек широкие капилляры — синусоиды, которые впадают в центральную вену, располагающуюся в центре дольки (рис. 389, т. 1). Из каждой дольки выходят поддольковые вены, которые сливаются и образуют более крупные вены, а в итоге — 3-4 *печеночные вены,* впадающие в нижнюю полую вену.

В воротную вену впадают желудочные, предпривратниковая, желчепузырная и околопупочные вены. *Правая* и *левая желудочные вены* (vv. gástricae déxtra et sinistra) проходят вдоль малой кривизны желудка, образуют анастомозы с пищеводными венами (притоками непарной и полунепарной вен). *Предпривратниковая вена* (v. prepylórica) идет возле правой желудочной артерии слева направо, анастомозирует с правой и левой желудочными венами. *Желчепузырная вена* (v. cýstica) отводит кровь от стенок желчного пузыря. *Околопупочные вены* (vv. paraumbilicáles) в количестве 4-5 начинаются в околопупочной области, идут рядом с круглой связкой печени, впадают непосредственно в воротную вену перед воротами печени. Околопупочные вены в области передней брюшной стенки анастомозируют с верхними, нижними и поверхностными надчревными венами (рис. 211).

Верхняя брыжеечная вена (v. mesentérica supérior) находится справа от одноименной артерии, она собирает кровь из стенок брыжеечной части тонкой кишки,

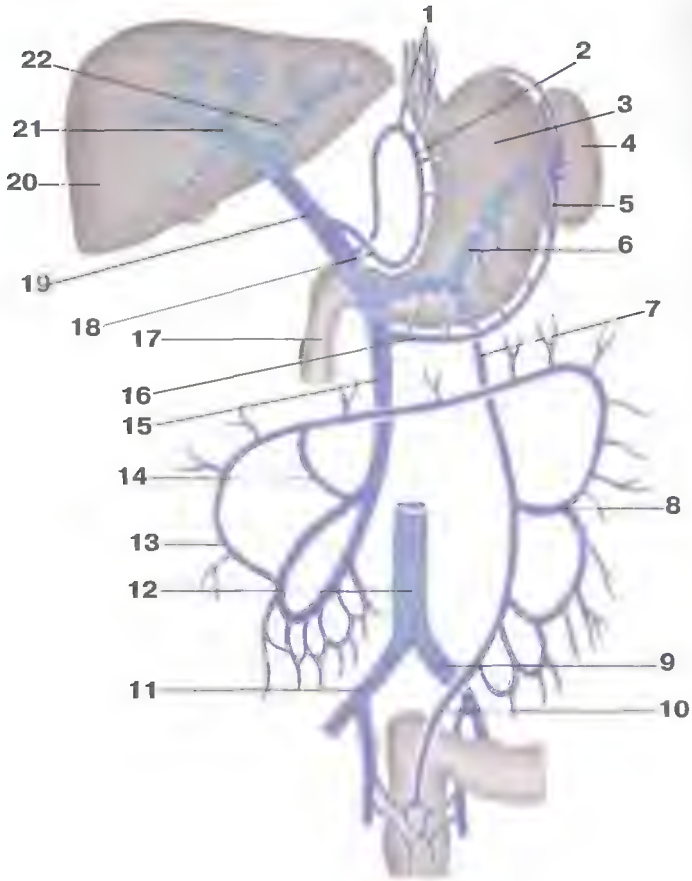

209 **Воротная вена печени и ее притоки. Схема. Вид спереди**

1 — пищеводные вены; 2 — левая желудочная вена; 3 — желудок; 4 — селезенка; 5 — левая желудочно-сальниковая вена; 6 — селезеночная вена; 7 — нижняя брыжеечная вена; 8 — левая ободочная вена; 9 — левая общая подвздошная вена; 10 — верхняя прямокишечная вена; 11 — правая общая подвздошная вена; 12 — нижняя полая вена; 13 — правая ободочная вена; 14 — средняя ободочная вена; 15 — верхняя брыжеечная вена; 16 — правая желудочно-сальниковая вена; 17 — двенадцатиперстная кишка; 18 — правая желудочная вена; 19 — воротная вена печени; 20 — печень; 21 — правая ветвь воротной вены печени; 22 — левая ветвь воротной вены печени.

1 — vv. oesophágeae; 2 — v. gástrica sinistra; 3 — ventriculus; 4 — lién; 5 — v. gastroepiplóica sinistra; 6 — v. lienális; 7 — v. mesentérica inférior; 8 — v. cólica sinistra; 9 — v. iliáca commúnis sinistra; 10 — v. rectális supérior; 11 — v. iliáca commúnis déxtra; 12 — v. cáva inférior; 13 — v. cólica déxtra; 14 — v. cólica média; 15 — v. mesentérica supérior; 16 — v. gastroepiplóica déxtra; 17 — duodénum; 18 — v. gástrica déxtra; 19 — v. pórtae; 20 — hépar; 21 — r. déxter v. pórtae; 22 — r. sinister v. pórtae.

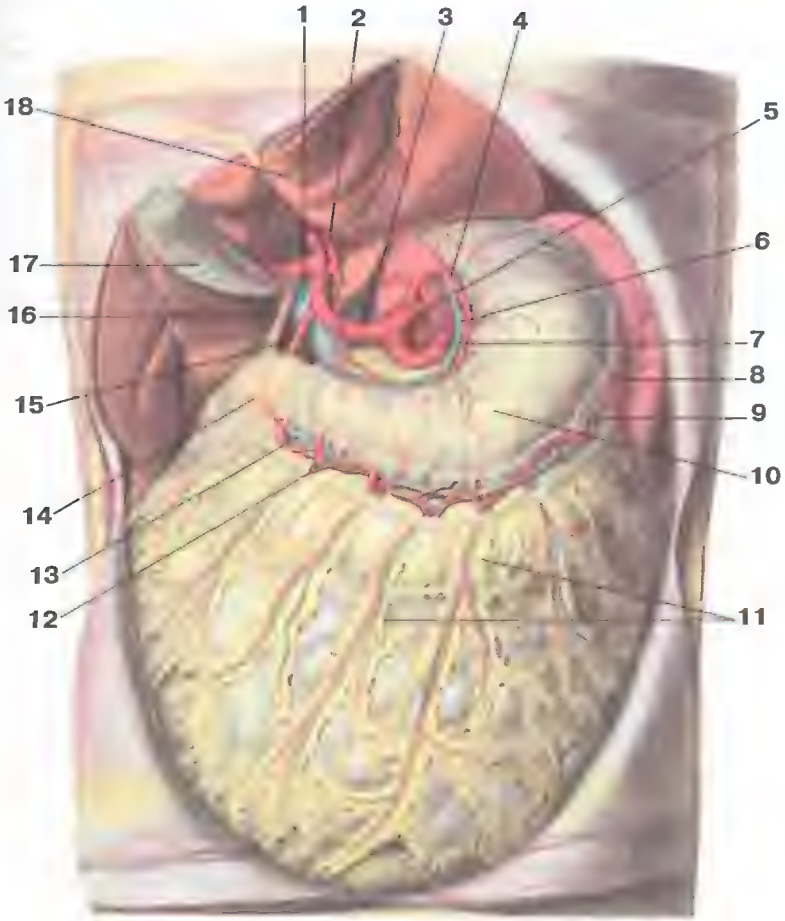

210 **Положение воротной вены печени в печеночно-двенадцтиперстной связке и в области ворот печени**

1 — воротная вена печени; 2 — собственная печеночная артерия; 3 — общая печеночная артерия; 4 — левая желудочная артерия; 5 — чревный ствол; 6 — левая желудочная вена; 7 — селезеночная артерия; 8 — левая желудочно-сальниковая артерия; 9 — левая желудочно-сальниковая вена; 10 — желудок; 11 — большой сальник; 12 — правая желудочно-сальниковая артерия; 13 — правая желудочно-сальниковая вена; 14 — двенадцатиперстная кишка; 15 — желудочно-двенадцатиперстная артерия; 16 — общий желчный проток; 17 — желчный пузырь; 18 — печень.

1 — v. pórtae; 2 — a. hepática própria; 3 — a. hepática commúnis; 4 — a. gástrica sinistra; 5 — trúncus coeliácus; 6 — v. gástrica sinistra; 7 — a. lienális; 8 — a. gastroepiplóica sinistra; 9 — v. gastroepiplóica sinistra; 10 — ventriculus; 11 — oméntum május; 12 — a. gastroepiplóica déxtra; 13 — v. gastroepiplóica déxtra; 14 — duodénum; 15 — a. gastroduodenális; 16 — dúctus choledóchus; 17 — vésica féllea; 18 — hépar.

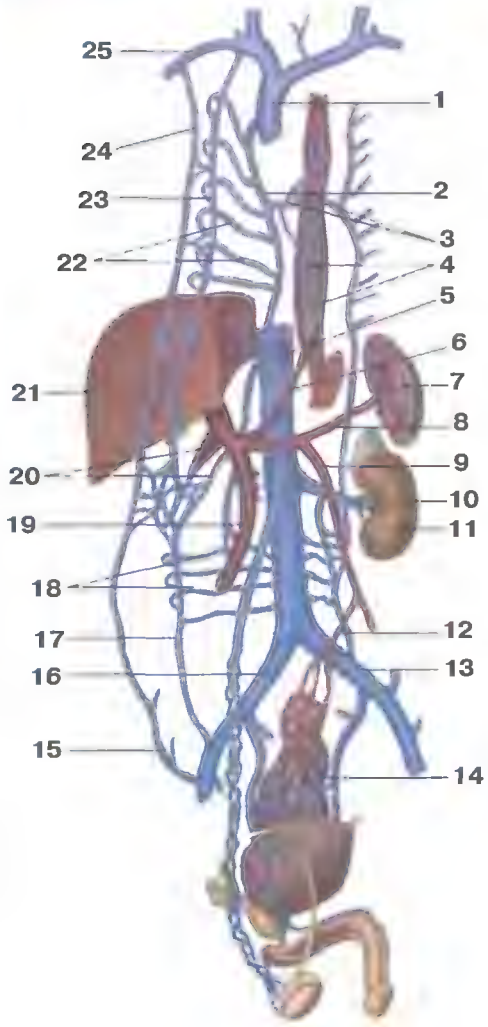

211 **Воротная венв печени и ее соединения (анастомозы) с венами брюшной и грудной полостей. Схема. Вид спереди**

1 — верхняя полая вена; 2 — непарная вена; 3 — полунепарная вена; 4 — пищеводные вены; 5 — нижняя полая вена; 6 — левая желудочная вена; 7 — селезенка; 8 — селезеночная вена; 9 — нижняя брыжеечная вена; 10 — почечная вена; 11 — левая почка; 12 — верхняя прямокишечная вена; 13 — левая общая подвздошная вена; 14 — прямая кишка; 15 — поверхностная надчревная вена; 16 — правая общая подвздошная вена; 17 — нижняя надчревная вена; 18 — поясничные вены; 19 — верхняя брыжеечная вена; 20 — околопупочные вены; 21 — печень; 22 — задние межреберные вены; 23 — верхняя надчревная вена; 24 — грудонадчревная вена; 25 — правая подключичная вена.

1 — v. cáva supérior; 2 — v. ázygos; 3 — v. hemiázygos; 4 — vv. oesophageáles; 5 — v. cáva inférior; 6 — v. gástrica sinistra; 7 — lién; 8 — v. lienális; 9 — v. mesentérica inférior; 10 — v. renális; 11 — rén sinister; 12 — v. rectális supérior; 13 — v. iliáca communis sinistra; 14 — réctum; 15 — v. epigástrica superficiális; 16 — v. iliáca communis déxtra; 17 — v. epigástrica inférior; 18 — vv. lumbáles; 19 — v. mesentérica supérior; 20 — vv. paraumbilicáles; 21 — hépar; 22 — vv. intercostáles posterióres; 23 — v. epigástrica supérior; 24 — v. thoracoepigástrica; 25 — v. subclávia déxtra.

слепой кишки и аппендикса, восходящей и поперечной ободочной кишок, желудка, от большого сальника, двенадцатиперстной кишки и поджелудочной железы. В верхнюю брыжеечную вену впадают 16–20 *вен тощей* и *подвздошной кишок* (vv. jejunáles et ileáles), *подвздошно-ободочно-кишечная вена* (v. ileocólica), правая *ободочная вена* (v. cólica déxtra) и *средняя ободочная вена* (v. cólica média), прилежащие к одноименным артериям (рис. 212). В верхнюю брыжеечную вену открываются *поджелудочные вены* (vv. pancreáticae), а также правая *желудочно-сальниковая вена* (v. gastroepiplóica déxtra), проходящая по большой кривизне желудка. В правую желудочно-сальниковую вену впадают желудочные вены, идущие от стенок дна желудка, а также вены большого сальника. В верхнюю брыжеечную вену или в ее крупные притоки впадают *верхняя* и *нижняя поджелудочно-двенадцатиперстные вены* (vv. pancreaticoduodenáles supérior et inférior), собирающие кровь из стенок двенадцатиперстной кишки и из головки поджелудочной железы.

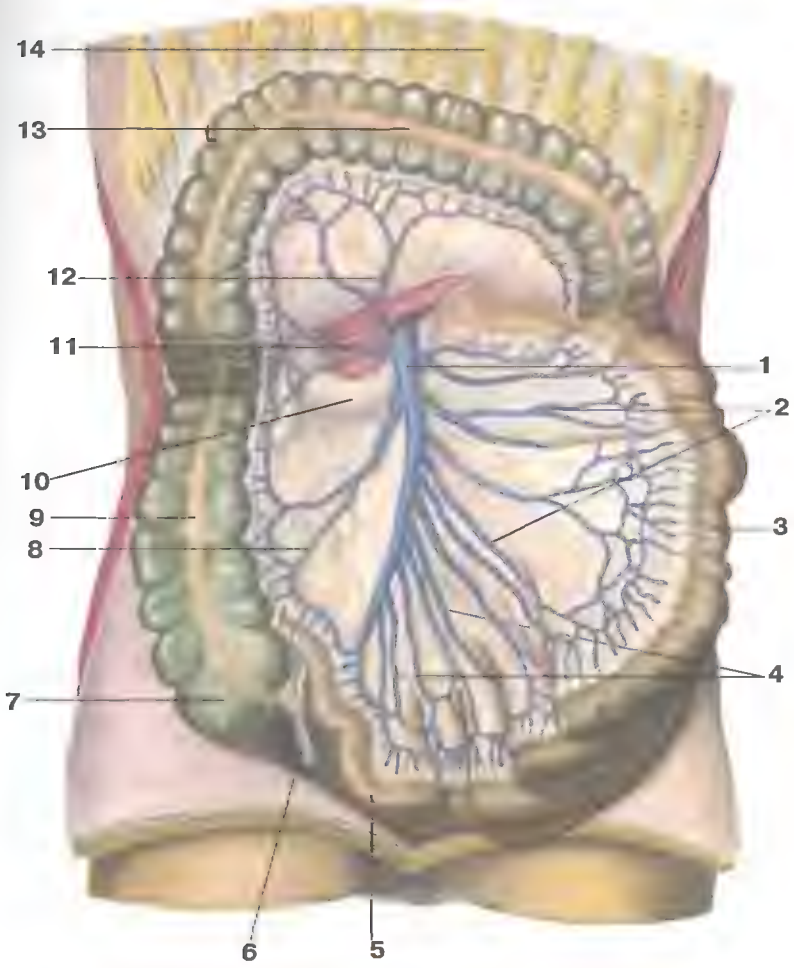

212 **Верхняя брыжеечная вена и ее притоки. Вид спереди. Поперечная ободочная кишка и большой сальник подняты кверху**

1 — верхняя брыжеечная вена; 2 — вены тощей кишки; 3 — тощая кишка; 4 — вены подвздошной кишки; 5 — подвздошная кишка; 6 — червеобразный отросток; 7 — слепая кишка; 8 — подвздошно-ободочная вена; 9 — восходящая ободочная вена; 10 — двенадцатиперстная кишка; 11 — правая ободочная вена; 12 — средняя ободочная вена; 13 — поперечная ободочная вена; 14 — большой сальник.

1 — v. mesentérica supérior; 2 — vv. jejunáles; 3 — jejúnum; 4 — vv. ileáles; 5 — ileum; 6 — appéndix vermifórmis; 7 — cáecum; 8 — v. ileocólica; 9 — cólon ascéndens; 10 — duodénum; 11 — v. cólica déxtra; 12 — v. cólica média; 13 — cólon transvérsum; 14 — oméntum május.

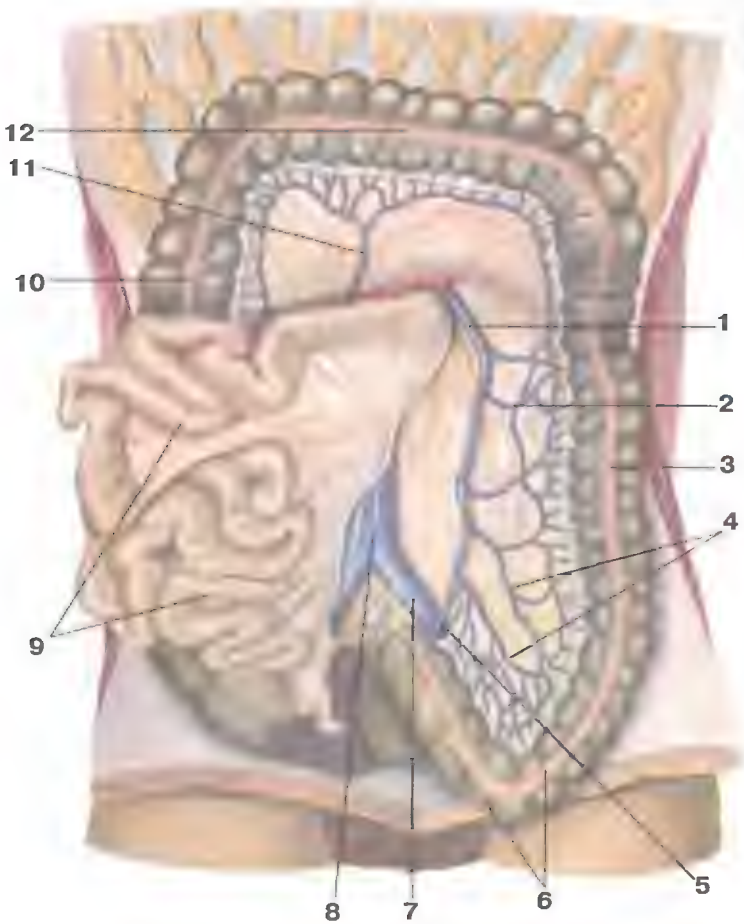

213 **Нижняя брыжеечная вена и ее притоки. Вид спереди. Поперечная ободочная кишка поднята кверху, петли тощей и подвздошной кишок отвернуты вправо**

1 — нижняя брыжеечная вена; 2 — левая ободочная вена; 3 — нисходящая ободочная кишка; 4 — вены сигмовидной кишки; 5 — верхняя прямокишечная вена; 6 — сигмовидная ободочная кишка; 7 — левая общая подвздошная артерия; 8 — нижняя полая вена; 9 — тонкая кишка; 10 — восходящая ободочная кишка; 11 — средняя ободочная вена; 12 — поперечная ободочная кишка.

1 — v. mesentérica inférior; 2 — v. cólica sinistra; 3 — cólon descéndens; 4 — vv. sigmoideae; 5 — v. rectális supérior; 6 — cólon sigmoideum; 7 — a. iliáca commúnis sinistra; 8 — v. cáva inférior; 9 — intéstinum ténue; 10 — cólon ascéndens; 11 — v. colica média; 12 — cólon transvérsum.

Селезеночная вена (v. lienális, s. splénica) идет горизонтально позади тела поджелудочной железы, располагаясь несколько ниже селезеночной артерии. Она принимает от желудка *короткие желудочные вены* (vv. gástricae bréves), *поджелудочные вены* (vv. pancereáticae), *левую желудочно-сальниковую вену* (v. gastroepiplóica sinistra), которая идет рядом с одноименной артерией справа налево по большой кривизне желудка. Эта вена принимает вены от дна желудка и от левой части большого сальника.

Нижняя брыжеечная вена (v. mesentérica inférior) образуется в левой подвздошной области в результате слияния *верхней прямокишечной вены* (v. rectális supérior) и *вен сигмовидной кишки* (vv. sigmoideae). В нижнюю брыжеечную вену впадает верхний приток, который образует анастомоз с левым притоком средней ободочной вены (приток верхней брыжеечной вены) (рис. 213).

Вены таза

В полости таза крупнейшими венозными сосудами являются правая и левая **общие подвздошные вены** (vv. iliácae commúnes), которые соединяются на уровне межпозвоночного диска IV-V поясничных позвонков и образуют нижнюю полую вену (см. рис. 191, 207, 208, 211). Правая общая подвздошная вена короче левой, идет более отвесно позади одноименной артерии. В левую общую подвздошную вену впадает *срединная крестцовая вена* (v. sacrális mediána), которая поднимается вверх по тазовой стороне крестца, выходит из переднего *крестцового венозного сплетения* (pléxus venósus sacrális). Переднее крестцовое сплетение образовано венами, анастомозирующими между собой, а также с латеральными крестцовыми венами, мочепузырным венозным сплетением и позвоночным наружным венозным сплетением. На уровне крестцово-подвздошного сустава каждая общая подвздошная вена образуется при соединении наружной и внутренней подвздошных вен.

Внутренняя подвздошная вена (v. iliáca intérna) располагается на боковой поверхности малого таза, позади одноименной артерии, имеет париетальные и висцеральные притоки. Париетальные притоки внутренней подвздошной вены по топографии и области распространения соответствуют одноименным артериям. Висцеральные притоки образуются из крупных сплетений органов малого таза (рис. 214).

К **париетальным притокам** относят подвздошно-поясничную вену, латеральные крестцовые, запирательные вены, верхние и нижние ягодичные вены. *Подвздошно-поясничная вена* (v. iliolumbális) идет вверх позади большой поясничной мышцы, собирает кровь от этой мышцы, квадратной мышцы поясницы, подвздошной кости. Анастомозирует с ветвями восходящих поясничных вен, с глубокой веной, огибающей подвздошную кость, с латеральной крестцовой веной. *Латеральные крестцовые вены* (vv. sacráles lateráles) идут вверх по боковой части тазовой стороны крестца. Собирают кровь от крестца, мышц этой области, принимают спинномозговые вены, выходящие через передние крестцовые отверстия, анастомозируют с венами позвоночного сплетения, срединной крестцовой веной. *Верхние* и *нижние ягодичные вены* (vv. glutéae superióres et vv. glutéae iferióres) по топографии соответствуют ветвям одноименных артерий (рис. 215). Нижняя ягодичная вена анастомозирует с притоками первой прободающей вены (приток глубокой вены бедра). *Запирательные вены* (vv. obturatóriae) проходят из области бедра через запирательный канал (рядом с одноименными артерией и нервом). В полости таза запирательная вена идет по боковой его стенке, собирает кровь от медиальной группы мышц бедра, кожи этой области, кожи наружных половых органов, от тазобедренного сустава. Анастомозирует с притоками наружной подвздошной вены.

Висцеральными притоками внутренней подвздошной вены являются *внутренняя половая вена* (v. pudénda intérna), *мочепузырные вены* (vv. vesicáles), *средние прямокишечные вены* (vv. rectáles médiae), *предстательные вены* у мужчин

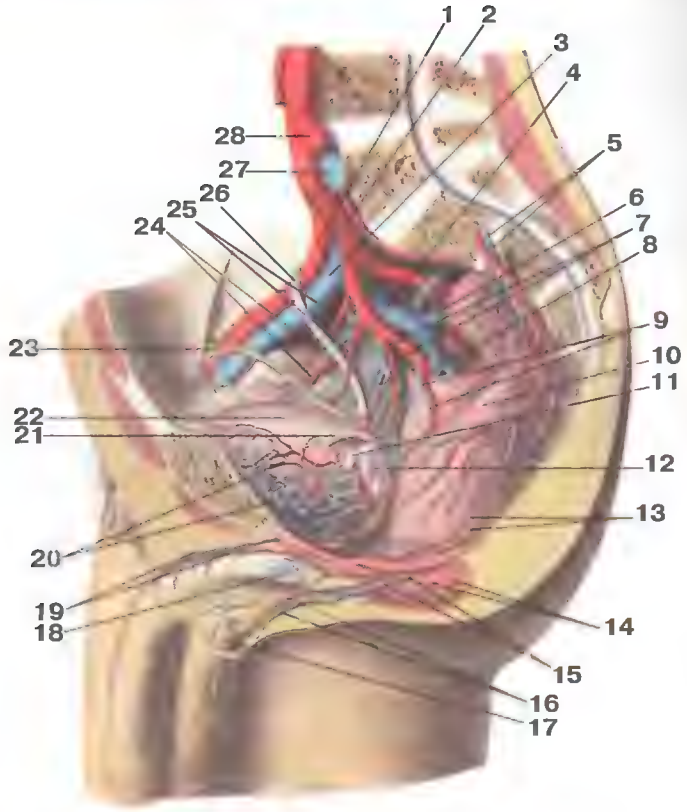

214 **Внутренняя и наружная подвздошные вены. Вид слева. Левая половина таза удалена парасагиттальным разрезом**

1 — правая наружная подвздошная артерия; 2 — правая внутренняя подвздошная артерия; 3 — правая наружная подвздошная вена; 4 — правая внутренняя подвздошная вена; 5 — верхние прямокишечные вена и артерия; 6 — верхняя ягодичная вена; 7 — нижние мочепузырные вены и артерия; 8 — нижние ягодичные вены; 9 — средние прямокишечные вены и артерия (правые); 10 — прямая кишка; 11 — левый мочеточник (разрезан); 12 — левый семенной пузырек; 13 — средние прямокишечные вены и артерия (левые); 14 — нижние прямокишечные вены и артерия; 15 — внутренние половые вена и артерия; 16 — задние мошоночные вены и артерия; 17 — семенной канатик; 18 — пещеристое тело полового члена (разрезано); 19 — поверхностные дорсальные вены и артерия полового члена; 20 — мочепузырное венозное сплетение; 21 — левый семявыносящий проток; 22 — мочевой пузырь; 23 — правый семявыносящий проток; 24 — запирательные вены и артерия; 25 — верхние мочепузырные вены и артерия; 26 — мочеточник; 27 — левая общая подвздошная вена (разрезана); 28 — левая общая подвздошная артерия (разрезана).

1 — a. iliáca extérna déxtra; 2 — a. iliáca intérna déxtra; 3 — v. iliáca extérna déxtra; 4 — v. iliáca intérna déxtra; 5 — v. et a. rectáles superióres; 6 — v. glutéa supérior; 7 — vv. et a. vesicáles inferióres; 8 — vv. glutéae inferióres; 9 — vv. et a. rectáles médiae (déxtrae); 10 — réctum; 11 — uréter sinister (разрезан); 12 — vesicula seminális sinister; 13 — vv. et a. rectáles médiae (sinistrae); 14 — vv. et a. rectáles inferióres; 15 — v. et a. pudéndae intérnae; 16 — vv. et a. scrotáles posterióres; 17 — funiculus spermáticus; 18 — córpus cavernósum pénis (разрезано); 19 — vv. et a. dorsáles pénis superficiáles; 20 — pléxus venósus vesicális; 21 — dúctus déferens sinister; 22 — vésica urinária; 23 — dúctus déferens déxter; 24 — vv. et a. obturatóriae; 25 — vv. et a. vesicáles superióres; 26 — uréter; 27 — v. iliáca commúnis sinistra (разрезана); 28 — a. iliáca commúnis sinistra (разрезана).

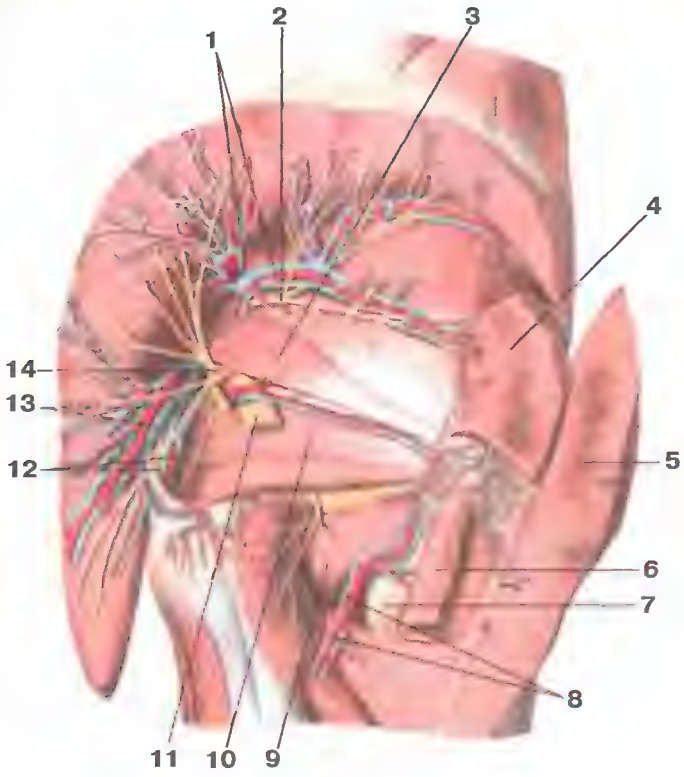

215 **Верхние и нижние ягодичные вены и их притоки. Вид сзади. Большая и средняя ягодичные мышцы и квадратная мышца бедра разрезаны и отвернуты в стороны**

1 — верхние ягодичные вены и артерия; 2 — верхний ягодичный нерв; 3 — грушевидная мышца; 4 — средняя ягодичная мышца; 5 — большая ягодичная мышца; 6 — квадратная мышца бедра; 7 — большой вертел; 8 — медиальные вены и артерия, огибающие бедренную кость; 9 — наружная запирательная мышца; 10 — внутренняя запирательная мышца; 11 — седалищный нерв (разрезан); 12 — внутренние половые вена и артерия; 13 — нижние ягодичные вены и артерия; 14 — нижний ягодичный нерв.

1 — vv. et a. gluteae superiores; 2 — n. glutéus supérior; 3 — m. pirifórmis; 4 — m. glutéus médius; 5 — m. glutéus máximus; 6 — m. quadrátus fémoris; 7 — trochánter májor; 8 — vv. et a. circumflexae fémoris mediáles; 9 — m. obturatórius extérnus; 10 — m. obturatórius intérnus; 11 — n. ischiádicus (разрезан); 12 — v. et a. pudéndae internae; 13 — vv. et a. glutéae inferiores; 14 — n. glutéus inférior.

(vv. prostáticae), *вены маточного* и *влагалищного венозных сплетений* у женщин. Внутренняя половая вена образуется у мужчин при слиянии *глубокой тыльной вены полового члена* (v. dorsális pénis profúnda) и *глубоких вен полового члена* (vv. profúndae pénis), а также принимает *вену луковицы полового члена* (v. búlbi pénis), *задние вены мошонки* (vv. scrotáles posteriores) и *нижние прямокишечные вены* (vv. rectáles inferióres). У женщин внутренняя половая вена формируется при соединении *глубокой дорсальной вены клитора* (v. dorsális clitoridis profúnda) и *глубоких вен*

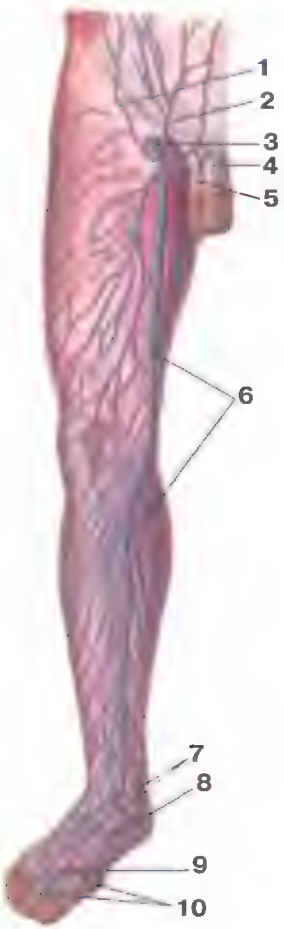

216 **Большая подкожная вена правой ноги и ее притоки. Вид спереди**

1 — поверхностная вена, огибающая подвздошную кость; 2 — поверхностная надчревная вена; 3 — бедренная вена; 4 — поверхностная дорсальная вена полового члена; 5 — передняя мошоночная вена; 6 — большая подкожная вена ноги; 7 — тыльная венозная сеть стопы; 8 — медиальная краевая вена; 9 — тыльная венозная дуга стопы; 10 — тыльные пальцевые вены стопы.

1 — v. circumfléxa ilium superficiális; 2 — v. epigástrica superficiális; 3 — v. femorális; 4 — vv. dorsáles pénis superficiáles; 5 — v. scrotális antérior; 6 — v. saphéna mágna; 7 — réte venósum dorsále pédis; 8 — v. marginális mediális; 9 — árcus venósus dorsális pédis; 10 — vv. digitáles dorsáles pédis.

клитора (v. v. profúndae clitoridis), а также принимает *вену луковицы преддверия* (v. búlbi vestibuli), *задние губные вены* (vv. labiáles posterióres) и *нижние прямокишечные вены* (vv. rectáles inferióres). Предстательное венозное сплетение (pléxus venósus prostáticus) окружает у мужчин предстательную железу и семенные пузырьки. Это сплетение анастомозирует с дорсальной веной полового члена, глубокими венами полового члена, проникающими из полости таза через мочеполовую диафрагму. У женщин имеется венозное сплетение, окружающее мочеиспускательный канал, анастомозирующее с *влагалищным* и *маточным сплетениями* (pléxus venósus vaginális et pléxus venósus uterinus). Из этих сплетений отток во внутреннюю подвздошную вену осуществляется по маточным венам. *Мочепузырное венозное сплетение* (pléxus venósus vesicális) окружает мочевой пузырь, кровь от него оттекает по мочепузырным венам. *Прямокишечное венозное сплетение* (pléxus venósus rectális) располагается в толще подслизистой основы прямой кишки, а также на боковых и задней ее сторонах (рис. 214). От прямокишечного сплетения кровь оттекает по непарной верхней прямокишечной вене в нижнюю брыжеечную вену и по парным средним и нижним прямокишечным венам во внутреннюю подвздошную вену.

Наружная подвздошная вена (v. iliáca extérna) является продолжением в полости таза бедренной вены, она принимает кровь от нижних конечностей и, частично, от стенок таза. Эта вена следует вверх рядом с наружной подвздошной артерией, прилежит с медиальной стороны к большой поясничной мышце. Наружная подвздошная вена на уровне крестцово-подвздошного сустава соединяется с внутренней подвздошной веной, образуя общую подвздошную вену. Притоками наружной подвздошной вены являются нижняя надчревная вена и глубокая вена, огибающая подвздошную кость (см. рис. 188, 189, 195 и 211). *Нижняя надчревная вена* (v. epigástrica inférior) — парная, идет рядом с одноименной артерией по внутренней стороне прямой

мышцы живота, анастомозирует с верхней надчревной веной (притоком внутренней грудной вены) и с поверхностной надчревной веной (притоком бедренной вены), а также с околопупочными венами (притоками воротной вены). *Глубокая вена, окружающая подвздошную кость* (v. circumfléxa ílium profúnda) — парная, рядом с одноименной артерией идет вдоль гребня подвздошной кости. Собирает кровь от мышц живота и близлежащих мышц таза, анастомозирует с притоками подвздошно-поясничной вены (притоками подвздошной вены).

Вены нижней конечности

На нижней конечности различают поверхностные и глубокие вены, анастомозирующие между собой.

Поверхностные вены нижней конечности берут начало от тыльной *венозной сети стопы* (réte venósum dorsále pédis). Имеющаяся в составе сети *венозная дуга стопы* (árcus venósus dorsális pédis) образована *тыльными пальцевыми венами стопы* (vv. digitáles dorsális pédis) и *тыльными плюсневыми венами стопы* (vv. metatarsáles dorsális pédis). От этой дуги идут *медиальная* и *латеральная краевые вены* (vv. margináles mediális et laterális). Продолжением медиальной краевой вены является большая подкожная вена ноги. Латеральная краевая вена продолжается в малую подкожную вену ноги (рис. 216 и 217).

На подошве стопы *подошвенные пальцевые вены* (vv. digitáles plantáres) соединяются и образуют *подошвенные плюсневые вены* (vv. metatarsáles plantáres), впадающие в *подошвенную венозную дугу* (árcus venósus plantáris) (рис. 218). Из этой дуги по медиальной и латеральной подошвенным венам кровь оттекает в задние большеберцовые вены. Подошвенная венозная дуга через прободающие вены (vv. perforantes) анастомозирует с тыльной венозной дугой стопы.

Большая подкожная вена ноги (v. saphéna mágna) начинается впереди

217 **Малая подкожная вена ноги (правой) и ее притоки. Вид сзади**

1 — подколенная вена; 2 — малая подкожная вена ноги; 3 — тыльная венозная дуга стопы; 4 — тыльные пальцевые вены стопы; 5 — латеральная краевая вена.

1 — v. poplitea; 2 — v. saphéna párva; 3 — árcus venósus dorsális pédis; 4 — vv. digitáles dorsáles pédis; 5 — v. marginális laterális.

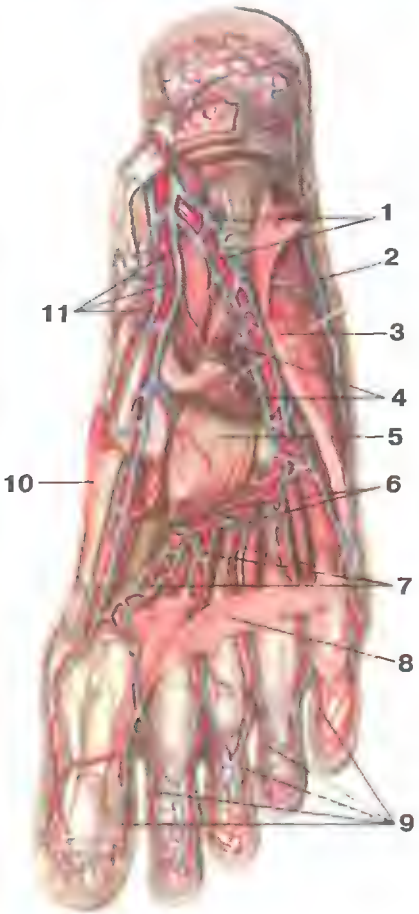

218 **Вены подошвы. Вид снизу. Подошвенный апоневроз, короткий сгибатель пальцев и сухожилия удвлены. Квадратная мышца подошвы и косая головка мышцы, приводящей большой палец стопы, перерезаны и отвернуты в стороны**

1 — латеральная подошвенная вена и артерия; 2 — латеральная краевая вена; 3 — мышца, отводящая мизинец стопы; 4 — квадратная мышца подошвы; 5 — косая головка мышцы, приводящей большой палец стопы; 6 — подошвенные венозная и артериальная дуги; 7 — подошвенные плюсневые вены и артерии; 8 — поперечная головка мышцы, приводящей большой палец стопы; 9 — подошвенные пальцевые вены и артерии; 10 — мышца, отводящая большой палец стопы; 11 — медиальные подошвенные вены и артерия.

1 — v. et a. plantáres laterales; 2 — v. marginális laterális; 3 — m. abdúctor digiti minimi; 4 — m. quadrátus plántae; 5 — m. addúctor hállucis (cáput obliquum); 6 — árcus venósus plantáris et árcus plantáris (arteriále); 7 — vv. et aa. metatárseae plantáres; 8 — m. addúctor hállucis (cáput transvérsum); 9 — vv. et aa. digitáles plantáres; 10 — m. abdúctor hállucis; 11 — vv. et a. plantáres mediáles.

медиальной лодыжки, идет вверх по медиальной стороне голени рядом с подкожным нервом, огибает сзади медиальный надмыщелок бедра, направляется вверх. Дойдя до подкожной щели, проходит через решетчатую фасцию и впадает в бедренную вену. В большую подкожную вену ноги впадают многочисленные подкожные вены голени и бедра, а также анастомозы с глубокими венами ноги. В верхней области бедра в нее иногда (чаще в бедренную вену) открываются *наружные половые вены, поверхностная вена,* огибающая *подвздошную кость, поверхностная надчревная вена, поверхностные дорсальные вены полового члена (клитора), передние мошоночные (губные) вены.* **Малая подкожная вена ноги** (v. saphéna párva) является продолжением латеральной краевой вены стопы, идет вверх возле латерального края сухожилия трехглавой мышцы голени (ахиллова сухожилия). В верхней трети голени малая подкожная вена ноги проходит между латеральной и медиальной головками икроножной мышцы, в подколенной ямке впадает в подколенную вену. Малая подкожная вена ноги выносит кровь из тыльной венозной дуги стопы, подкожных вен подошвы, латеральной пяточной области стопы, заднелатеральной области голени, а также анастомозирует с большой подкожной веной и глубокими венами ноги.

219 **Задние большеберцовые и другие вены голени. Вид сзади. Икроножнвя мышца и длинная мышца, сгибающая большой палец стопы, отрезаны и частично удалены**

1 — подколенная артерия; 2 — подколенная вена; 3 — латеральные верхние коленные вены и артерии; 4 — латеральная головка икроножной мышцы; 5 — латеральные коленные вена и артерия; 6 — передние большеберцовые вены и артерия; 7 — камбаловидная мышца; 8 — задние большеберцовые вены и артерия; 9 — длинный сгибатель большого пальца стопы; 10 — малоберцовые вены и артерия; 11 — длинная малоберцовая мышца; 12 — латеральные лодыжковые вены и артерия; 13 — пяточное сухожилие; 14 — пяточная сеть; 15 — медиальные лодыжковые вены и артерия; 16 — медиальные нижние коленные вены и артерия; 17 — медиальная головка икроножной мышцы; 18 — медиальные верхние коленные вены и артерия.

1 — a. poplitea; 2 — v. poplitea; 3 — vv. et a. génus superióres laterāles; 4 — m. gastrocnémius (cáput laterāle); 5 — vv. et a. génus inferióres laterāles; 6 — vv. et a. tibiāles anterióres; 7 — m. sóleus; 8 — vv. et a. tibiāles posterióres; 9 — m. fléxor hállucis lóngus; 10 — vv. et a. peronéae; 11 — m. peronéus lóngus; 12 — vv. et a. malleoláres laterāles; 13 — téndo calcanéus; 14 — réte calcanéum; 15 — vv. et a. malleoláres mediāles; 16 — vv. et a. génus inferióres mediāles; 17 — m. gastrocnémius (cáput mediāle); 18 — vv. et a. génus superióres mediāles.

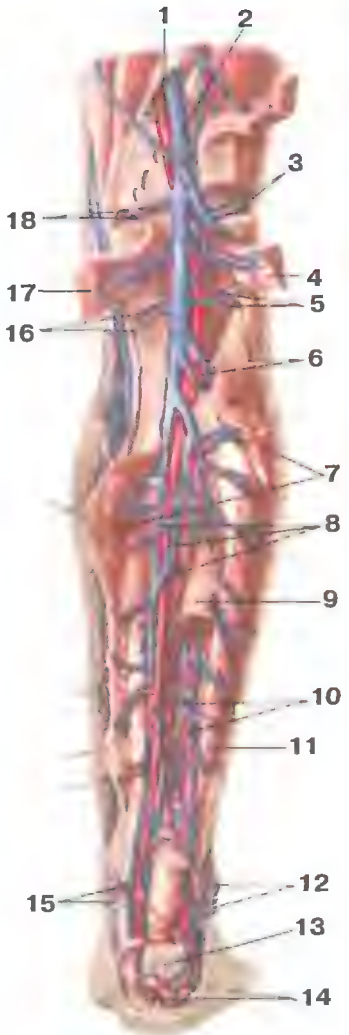

Глубокие вены нижней конечности начинаются из вен подошвенной венозной дуги в виде *задних большеберцовых вен* (vv. tibiāles posterióres), анастомозирующих с *передними большеберцовыми венами* (vv. tibiāles anterióres). Задние большеберцовые вены принимают *малоберцовые вены* (vv. peroneae, fibulāres), соединяются с передними большеберцовыми венами, образуют в подколенной ямке подколенную вену (рис. 219).

Подколенная вена (v. poplitea) располагается между большеберцовым нервом и подколенной артерией. В подколенную вену впадает малая подкожная вена ноги, вены с одноименными ветвями подколенной артерии — *вены колена* (vv. geniculāres), в верхних отделах подколенной ямки — *икроножные вены* (vv. surāles). Подколенная вена входит в приводящий канал, где переходит в бедренную вену.

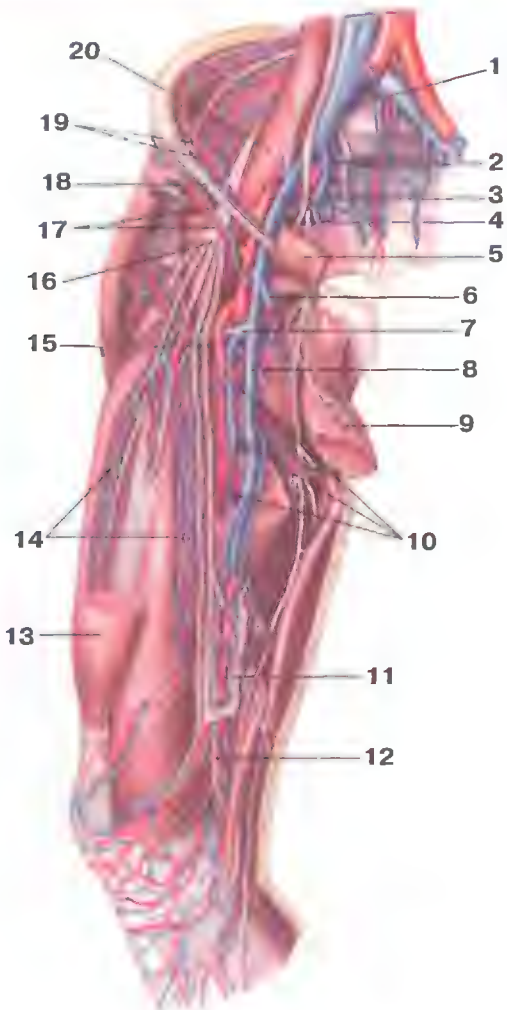

220 **Бедренная вена и ее притоки. Вид спереди. Прямая мышца бедра, портняжная, тонкая и гребенчатая мышцы разрезаны и частично удалены**

1 — правая общая подвздошная вена; 2 — внутренняя подвздошная вена; 3 — наружная подвздошная артерия; 4 — наружная подвздошная вена; 5 — гребенчатая мышца; 6 — большая подкожная вена ноги (отрезана); 7 — глубокая вена бедра; 8 — бедренная вена; 9 — тонкая мышца; 10 — прободающие вены и артерии; 11 — приводящий канал (раскрыт); 12 — подкожный нерв ноги; 13 — прямая мышца бедра; 14 — мышечные вены и артерии; 15 — глубокая артерия бедра; 16 — бедренный нерв; 17 — поверхностные вены и артерия, огибающие подвздошную кость; 18 — паховая связка; 19 — глубокие вены и артерия, огибающие подвздошную кость; 20 — большая поясничная мышца.

1 — v. iliáca commúnis déxtra; 2 — v. iliáca intérna; 3 — a. iliáca extérna; 4 — v. iliáca extérna; 5 — m. pectíneus; 6 — v. saphéna mágna (отрезана); 7 — v. profúnda femóris; 8 — v. femorális; 9 — m. grácilis; 10 — vv. et aa. perforántes; 11 — canális adductórius (раскрыт); 12 — n. saphénus; 13 — m. réctus fémoris; 14 — vv. et aa. musculáres; 15 — a. profúnda femóris; 16 — n. femorális; 17 — vv. et a. circumfléxae ílium superficiáles; 18 — lig. inguinále; 19 — vv. et a. circumfléxae ílium profúndae; 20 — m. psóas májor.

Бедренная вена (v. femorális) в приводящем канале располагается позади бедренной артерии, а затем занимает медиальное положение. На уровне паховой связки бедренная вена проходит в сосудистой лакуне и продолжается в наружную подвздошную вену (рис. 220). На уровне овальной ямки в бедренную вену впадают большая подкожная вена ноги, наружные половые, поверхностная вена, окружающая подвздошную кость, поверхностные надчревные вены, передние мошоночные (губные) вены, поверхностные дорсальные вены полового члена (клитора) и глубокая вена бедра.

Наружные половые вены (vv. pudéndae extérnae) — парные, расположены рядом с одноименными артериями. Собирают кровь из вен нижних отделов передней брюшной стенки, мошонки, больших половых губ, кожи полового члена, клитора. *Поверхностная вена, огибающая подвздошную кость* (v. circumfléxa ilium superficiális), находится на боковой стороне верхней части бедра, прилежит к одноименной артерии. *Поверхностная надчревная вена* (v. epigástrica superficiális) собирает кровь от кожи нижних отделов передней брюшной стенки. Между соседними и отдаленными друг от друга венами имеются многочисленные анастомозы.

Нервная система

systema nervosum

Нервная система управляет деятельностью различных органов, систем и аппаратов, она регулирует функции движения, пищеварения, дыхания, кровоснабжения, метаболические процессы и др. Нервная система устанавливает взаимосвязь организма с внешней средой, объединяет все его части в единое целое.

Нервную систему по топографическому принципу разделяют на центральную и периферическую. **Центральная часть нервной системы** включает в себя спинной и головной мозг. К **периферической части нервной системы** относят спинномозговые и черепные нервы с их корешками и ветвями, нервные сплетения, нервные узлы, нервные окончания. Помимо этого в составе нервной системы выделяют две особые части: соматическую (анимальную) и вегетативную (автономную). **Соматическая нервная система** иннервирует преимущественно органы сомы (тела), поперечно-полосатые мышцы, кожу и некоторые внутренние органы (язык, гортань, глотку). Действия соматической нервной системы подконтрольны человеческому сознанию. **Вегетативная нервная система** иннервирует внутренности, железы, гладкие мышцы органов и кожи, сосуды и сердце, регулирует обменные процессы в тканях. В составе вегетативной нервной системы выделяют *симпатическую* и *парасимпатическую части*, функции которых сознанию человека не подконтрольны.

Вся нервная система построена из нервной ткани. Нервная ткань состоит из нейронов и нейроглии. Нейрон является структурно-функциональной единицей нервной системы. Нейроглия обеспечивает существование и специфические функции нейронов, выполняет опорную, трофическую, разграничительную и защитную функции.

Нейрон (neurónum), или нейроцит, получает, перерабатывает, проводит и передает информацию, закодированную в виде электрических или химических сигналов (нервных импульсов). В составе нейрона различают тело и отростки (рис. 221). Отросток, по ко-

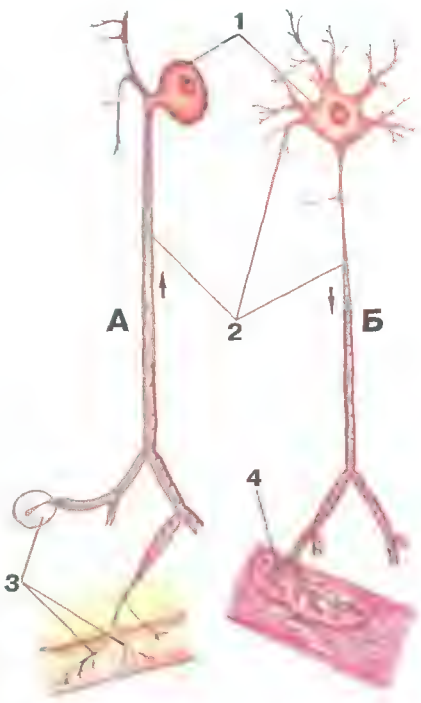

221 **Чувствительная (А) и двигательная (Б) нервные клетки. Схема. Стрелки указывают направления даижения нервных импульсов**

1 — тело нервной клетки; 2 — отростки нервной клетки; 3 — двигательные нервные окончания; 4 — чувствительные нервные окончания.

1 — córpus neurocýti; 2 — procéssus neurocýti; 3 — terminátio neuromotórius; 4 — terminátio neurosensoriális.

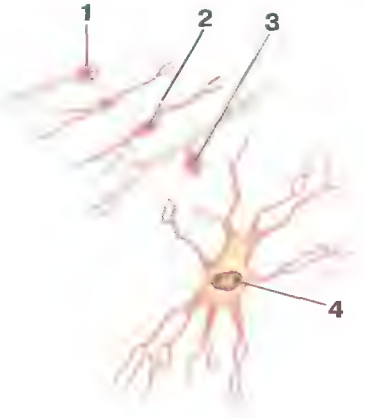

222 **Нервные клетки различной формы. Схема**

1 — униполярный нейрон; 2 — биполярный нейрон; 3 — псевдоуниполярный нейрон; 4 — мультиполярный нейрон.

1 — neurónum unipoláre; 2 — neurónum bipoláre; 3 — neurónum pseudounipoláre; 4 — neurónum multipoláre.

торому нервный импульс направляется от тела нервной клетки, называют аксоном (ахóн). Один или несколько отростков, несущих нервный импульс к телу нервной клетки, называются *дендритами* (dendritum).

По количеству отростков нейроны подразделяются на уни-, би- и мультиполярные клетки (рис. 222). *Униполярные нейроны* (neurónum unipoláre) имеют лишь один отросток. *Биполярные* (neurónum bipoláre) имеют один аксон и один дендрит. Их разновидностью являются *псевдоуниполярные нейроны*. Аксон и дендрит этих клеток начинаются от общего выроста тела и в последующем Т-образно делятся. *Мультиполярные нейроны* (neurónum multipoláre) имеют один аксон и много дендритов.

У нервной системы каждый вид нейронов выполняет свои функции. В соответствии с ними выделяют три основных вида нейронов — *чувствительные, вставочные* и *эффекторные*. В нервной системе нейроны соединяются друг с другом, образуя таким образом цепи нейронов.

Чувствительные нейроны (рецепторные, или афферентные) проводят импульсы от чувствительных нервных окончаний, расположенных в органах и тканях тела человека, в спинной и головной мозг. Тела этих (обычно псевдоуниполярных) нейронов расположены вне головного и спинного мозга, в узлах (ганглиях) периферической нервной системы.

Вставочные нейроны (ассоциативные, или кондукторные) находятся, как правило, в пределах центральной нервной системы (головного и спинного мозга). Они передают полученный от чувствительного нейрона импульс эфферентному нейрону.

Эфферентные, выносящие нейроны (двигательные или секреторные) проводят импульсы к рабочему органу — мышцам, железам и другим органам. Тела этих нейронов располагаются в спинном и головном мозге, в симпатических или парасимпатических узлах на периферии.

Наряду с нервными клетками в образовании нервной системы участвует **нейроглия** (клетки и межклеточное вещество), которая выполняет опорную, защитную (для нервных клеток), трофическую функции. В состав *нейроглии* (neuroglia) входят *эпендимоциты*, выстилающие центральный канал спинного мозга и желудочки головного мозга, *астроциты*, формирующие опорный аппарат для нейронов центральной нервной системы, *олигодендроциты*, образующие оболочки для отростков нервных клеток, а также клетки микроглии, обладающие подвижностью и выполняющие защитную функцию.

Центральная нервная система

К центральной нервной системе относят спинной и головной мозг, которые построены из серого и белого вещества. *Серое вещество* (substántia grisea) образовано нервными клетками (их телами) и нервными волокнами, а также клетками нейроглии. *Белое вещество* (substántia álba) состоит из нервных волокон (отростков нервных клеток — аксонов и дендритов).

СПИННОЙ МОЗГ

Спинной мозг (medúlla spinális) представляет собой цилиндрической формы вытянутый тяж (рис. 223), несколько уплощенный спереди назад, расположенный в позвоночном канале (рис. 224). Длина спинного мозга у мужчин составляет около 45 см, у женщин — 41–42 см. Масса спинного мозга около 30 г, что составляет 2,3% массы головного мозга. Спинной мозг, находящийся в позвоночном канале, окружен тремя оболочками (твердой, паутинной и мягкой) (рис. 225). Начинается спинной мозг на уровне большого затылочного отверстия, где переходит в головной мозг, нижняя граница соответствует уровню II поясничного позвонка (рис. 226). Ниже этого уровня находится *терминальная нить* (filum terminále), окруженная корешками спинномозговых нервов и оболочками спинного мозга. В составе терминальной нити различают внутреннюю и наружную части. Внутренняя часть терминальной нити (filum terminále intérnum), являющейся остатком эмбрионального спинного мозга, идет от уровня II поясничного позвонка до уровня II крестцового позвонка. Наружная часть терминальной нити (filum terminále extérnum) является соединительнотканным продолжением мозговых оболочек. Она срастается с надкостницей позвоночного канала на уровне второго копчикового позвонка.

223 **Спинной мозг. Вид спереди**

1 — передняя срединная щель; 2 — передне-латеральная борозда; 3 — шейное утолщение; 4 — пояснично-крестцовое утолщение; 5 — мозговой конус; 6 — концевая (терминальная) нить; 7 — пирамида (продолговатого мозга); 8 — продолговатый мозг; 9 — мост (мозга).

1 — fissúra mediána antérior; 2 — súlcus laterális antérior; 3 — intumescéntia cervicális; 4 — intumescéntia lumbosacrális; 5 — cónus medulláris; 6 — filum terminále; 7 — pyrámis (medúllae oblongátae); 8 — medúlla oblongáta; 9 — póns (encéphali).

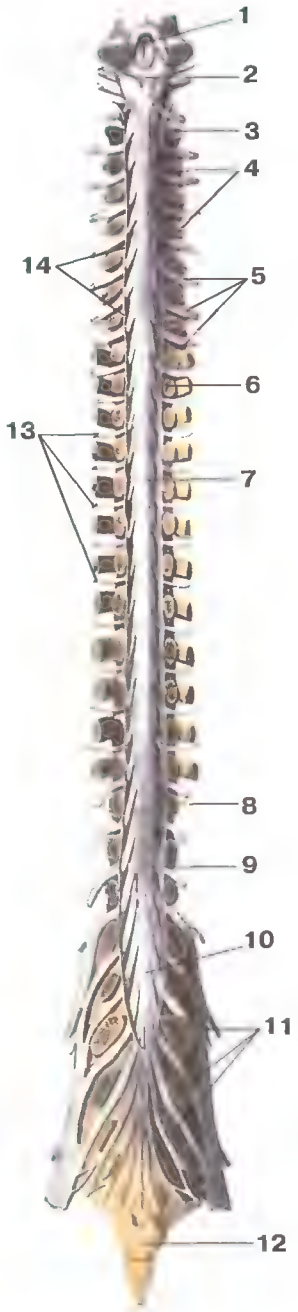

224 **Положение спинного мозга в позвоночном канале. Вид спереди. Задняя часть позвоночного столба (дуги позвонков) удалена, позвоночный канал вскрыт**

1 — ромбовидная ямка; 2 — продолговатый мозг; 3 — I шейный позвонок (атлант); 4 — позвоночный канал; 5 — спинномозговые узлы; 6 — I грудной позвонок; 7 — спинной мозг; 8 — I поясничный позвонок; 9 — мозговой конус; 10 — корешки спинномозговых нервов (конский хвост); 11 — крестец; 12 — копчик; 13 — спинномозговые нервы; 14 — твердая оболочка спинного мозга.

1 — fóssa rhomboidea; 2 — medúlla oblongáta; 3 — vértebra cervicális I (átlas); 4 — canális vertebrális; 5 — gánglia spinália; 6 — vértebra thorácica I; 7 — medúlla spinális; 8 — vértebra lumbális I; 9 — cónus medulláris; 10 — rádices nn. spináles (cáuda equina); 11 — ós sácrum; 12 — ós cóccygius; 13 — nn. spináles; 14 — dúra máter spinális.

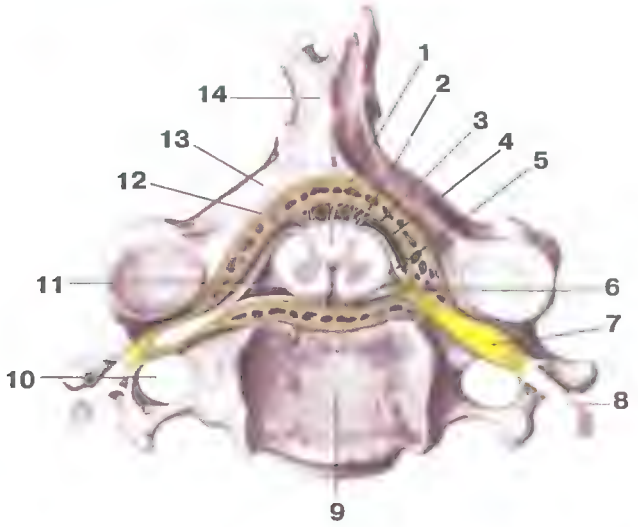

Спинной мозг и его оболочки в позвоночном канале. Поперечный разрез спинного мозга и позвоночника в его шейном отделе. Вид сверху

1 — надкостница; 2 — твердая оболочка спинного мозга; 3 — паутинная оболочка спинного мозга; 4 — подпаутинное пространство; 5 — задний корешок спинномозгового нерва; 6 — передний корешок спинномозгового нерва; 7 — спинномозговой узел; 8 — спинномозговой нерв; 9 — тело позвонка; 10 — поперечное отверстие; 11 — зубчатая связка; 12 — субдуральное пространство; 13 — дуга позвонка; 14 — остистый отросток.

1 — periósteum; 2 — dúra máter spinális; 3 — arachnoidea spinális; 4 — cávitas subarachnoidális; 5 — rádix dorsális n. spinális; 6 — rádix ventrális n. spinális; 7 — gánglion spinális, 8 — n. spinális; 9 — córpus vertebrális; 10 — forámen transversárium; 11 — lig. denticulátum; 12 — spátium subdurále; 13 — árcus vértebrae; 14 — procéssus spinósus.

Спинной мозг имеет *шейное* и *пояснично-крестцовое утолщения* (intumescéntia cervicális et intumescéntia lumbosacrális), в толще которых располагаются нервные клетки, чьи отростки идут соответственно к верхним и нижним конечностям. На передней стороне спинного мозга сверху вниз идет *передняя срединная щель* (fissúra mediána ventrális, s. antérior). Она глубже вдается в ткань спинного мозга, чем задняя срединная борозда. *Задняя срединная борозда* (súlcus mediánus dorsális, s. postérior) проходит также сверху вниз по всей задней стороне спинного мозга. От дна задней срединной борозды до задней поверхности серого вещества через всю толщину белого вещества спинного мозга проходит *задняя срединная перегородка* (séptum mediánum dorsális, s. postérius). На передне-боковой стороне спинного мозга, сбоку от передней срединной щели, с каждой стороны имеется *передняя латеральная борозда* (súlcus venterolaterális, s. anterolaterális). Через переднюю латеральную борозду спинного мозга выходят передние (двигательные) корешки спинномозговых нервов. На задне-боковой поверхности спинного мозга с каждой стороны имеется *задняя латеральная борозда* (súlcus dorsolaterális, s. posterolaterális), через которую в толщу спинного мозга входят нервные волокна (чувствительные) задних корешков спинномозговых нервов. Между передней срединной щелью и передне-боковой бороздой с каждой стороны находится *передний канатик* (funiculus ventrális, s. antérior). Между передне-боковой и задне-боковой бороздами на поверхности правой и левой сторон спинного мозга виден боковой канатик (funiculus laterális). Позади зад-

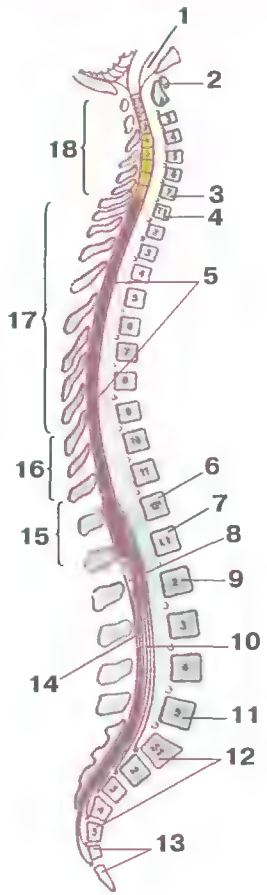

226 **Схема расположения спинного мозга и корешков спинномозговых нервов в позвоночном канале. Вид сбоку**

1 — большое (затылочное) отверстие; 2 — I шейный позвонок; 3 — VII шейный позвонок; 4 — I грудной позвонок; 5 — спинной мозг; 6 — XII грудной позвонок; 7 — I поясничный позвонок; 8 — мозговой конус; 9 — II поясничный позвонок; 10 — корешки спинномозговых нервов; 11 — V поясничный позвонок; 12 — крестец; 13 — копчик; 14 — концевая (терминальная) нить; 15 — крестцовая часть спинного мозга; 16 — поясничная часть спинного мозга; 17 — грудная часть спинного мозга; 18 — шейная часть спинного мозга.

1 — foramen magnum; 2 — vertebra cervicalis I (atlas); 3 — vértebra cervicális VII; 4 — vértebra thorácica I; 5 — medúlla spinális; 6 — vértebra thorácica XII; 7 — vértebra lumbális I; 8 — cónus medullāris; 9 — vértebra lumbális II; 10 — rádices nn. spináles; 11 — vértebra lumbális V; 12 — ós sácrum; 13 — ós cóccygius; 14 — filum terminále; 15 — pars sacrális medúllae spinális; 16 — pars lumbális medúllae spinális; 17 — pars thorácica medúllae spinális; 18 — pars cervicális medúllae spinális.

не-боковой борозды по бокам от задней срединной борозды находится парный *задний канатик* (funiculus dorsális, s. postérior).

Участок спинного мозга, соответствующий двум парам корешков спинномозговых нервов (двум передним и двум задним), называют *сегментом спинного мозга* (segméntum medúllae spinális) (рис. 227). Различают 8 шейных, 12 грудных, 5 поясничных, 5 крестцовых и 1–3 копчиковых сегмента (всего 31 сегмент).

В составе спинного мозга различают серое и белое вещество. *Серое вещество* (substántia grisea) располагается в центральных отделах спинного мозга, белое вещество — на его периферии. В сером веществе сверху вниз проходит узкий *центральный канал* (canális centrális), остаток полости нервной трубки. Вверху канал сообщается с четвертым желудочком. Нижний конец канала расширяется и слепо заканчивается *терминальным желудочком* (ventriculus terminális). Стенки канала выстланы эпендимоцитами, вокруг которых располагается *центральное студенистое вещество* (substántia gelatinósa centrális). В центральном канале находится *спинномозговая жидкость* (liquor cerebrospinális).

Серое вещество на протяжении спинного мозга с обеих сторон от центрального канала образует симметричные правый и левый *серые столбы* (colúmnae griseae). Тонкая пластинка серого вещества, соединяющая спереди от центрального канала оба серых столба, образует *переднюю серую спайку* (comissúra grisea antérior).

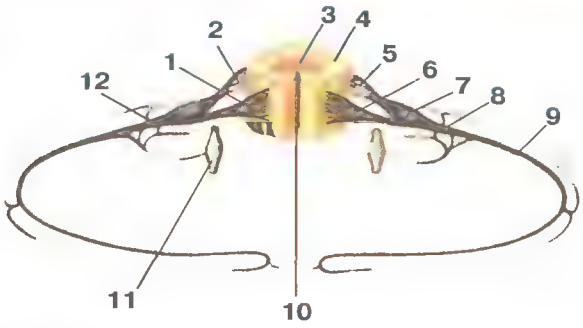

227 **Сегмент спинного мозга. Схема**

1 — переднелатеральная борозда; 2 — заднелатеральная борозда; 3 — серое вещество; 4 — белое вещество; 5 — задний корешок спинномозгового нерва; 6 — передний корешок спинномозгового нерва; 7 — спинномозговой узел; 8 — спинномозговой нерв; 9 — передняя ветвь спинномозгового нерва; 10 — передняя срединная щель; 11 — узел симпатического ствола; 12 — задняя ветвь спинномозгового нерва.

1 — súlcus anterolaterális; 2 — súlcus posterolaterális; 3 — substántia grisea; 4 — substántia álba; 5 — rádix dorsális n. spinális; 6 — rádix ventrális n. spinális; 7 — gánglion spinále; 8 — n. spinális; 9 — r. ventrális n. spinális; 10 — fissúra mediána antérior; 11 — gánglion trúnci sympáthici; 12 — r. dorsális n. spinális.

Сзади от центрального канала правый и левый столбы серого вещества соединены *задней серой спайкой* (comissúra grisea postérior). У каждого столба серого вещества выделяют переднюю часть (передний столб, columna anterior) и заднюю часть (задний столб, colúmna postérior). На уровне от восьмого шейного сегмента и по второй поясничный сегмент с каждой стороны серое вещество образует латеральные выпячивания — *боковой столб* (colúmna laterále). Выше и ниже этого уровня боковые столбы отсутствуют.

На поперечном срезе спинного мозга на месте серых столбов различают парные передний, задний и боковой рога серого вещества. *Передний рог* (córnu ventrále, s. antérius) более широкий, *задний рог* (córnu dorsále, s. postérius) — узкий (рис. 228). *Боковые рога* (córnua lateráles) имеются только на уровне грудо-поясничного отдела спинного мозга, с восьмого шейного сегмента по второй поясничный сегмент. Задний рог имеет заостренную и направленную назад *верхушку заднего рога* (ápex córnu dorsális, s. posterióris), более широкое и обращенное вперед *основание заднего рога* (básis córnu dorsális, s. posterióris). Различают также *головку заднего рога* (cáput córnu dorsális, s. posterióris) и *шейку заднего рога* (cérvix córnu dorsális, s. posterióris).

В передних рогах расположены тела крупных нейронов спинного мозга, которые образуют пять ядер (скоплений). Различают *передне- и задне-латеральные ядра, передне- и задне-медиальные ядра и центральное ядро* (núclei venterolateráles, dorsolateráles, ventromediáles, dorsomediáles et centráles). Ядра являются моторными (двигательными) центрами спинного мозга. Аксоны этих клеток образуют передние корешки спинномозговых нервов.

Серое вещество задних рогов состоит из губчатого слоя, желатинозного (студенистого) вещества и собственного ядра. В примыкающем к верхушке заднего рога белом веществе выделяют *пограничную зону* (zóna terminális), рядом с которой в верхушке заднего рога находится *губчатый слой* (strátum spongiósum). Этот слой представлен клетками глии, образующими широкопетлистые сети, и мелкими вставочны-

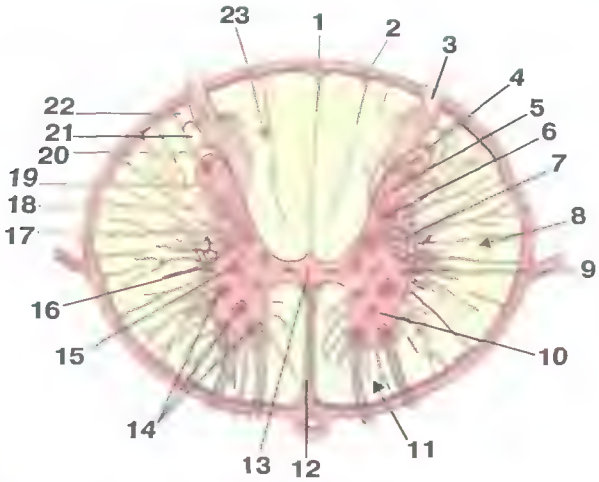

228 **Строение спинного мозга на его поперечном разрезе**

1 — задняя срединная борозда; 2 — заднелатеральная борозда; 3 — задний канатик; 4 — верхушка заднего рога; 5 — головка заднего рога; 6 — шейка заднего рога; 7 — ретикулярная формация; 8 — боковой канатик; 9 — боковой рог; 10 — передний рог; 11 — передний канатик; 12 — передняя срединная щель; 13 — серая спайка; 14 — ядра переднего рога; 15 — медиальное промежуточное ядро; 16 — латеральное промежуточное ядро; 17 — грудное ядро; 18 — собственное ядро заднего рога; 19 — задний рог; 20 — студенистое ядро; 21 — губчатая зона; 22 — краевая зона; 23 — задний канатик.

1 — súlcus mediánus posterior; 2 — súlcus posterolaterális; 3 — funicúlus postérius; 4 — ápex cónus postérius; 5 — cáput cornu postérius; 6 — cérvix cornu postérius; 7 — formátio reticuláris; 8 — funicúlus laterális; 9 — cómu laterále; 10 — córnu ventrále; 11 — funicúlus ventrális; 12 — fissúra mediána antérior; 13 — commissúra griséa; 14 — núclei córnu ventrále; 15 — nucléus intermediomediális; 16 — núcleus intermediolaterális; 17 — núcleus thorácicus; 18 — núcleus propruis córnu postérior; 19 — córnu dorsále (postérius); 20 — núcleus gelatinósa; 21 — zóna spongiósa; 22 — zóna terminális; 23 — funicúlus dorsális.

ми нейронами. Кпереди от губчатой зоны располагается *желатинозное вещество* (substántia gelatinósa), состоящее из вставочных нейронов (ассоциативных и комиссуральных) и из глиальных элементов. В середине заднего мозга имеется *собственное ядро* (núcleus próprius), которое образовано телами вставочных нейронов.

В основании заднего рога, в медиальной его части, находится *грудное ядро* (núcleus thorácicus), которое также состоит из вставочных нейронов.

В боковых рогах спинного мозга находится центр симпатической части вегетативной нервной системы, в виде *латерального промежуточного (серого вещества)* (substántia [grisea] intermédia laterális). В боковых отделах серого вещества спинного мозга различают также *центральное промежуточное (серое) вещество* (substántia [grisea] intermédia centrális). В шейных и верхних грудных сегментах спинного мозга между передними и задними рогами в белом веществе расположена *ретикулярная формация* (formátio reticuláris) в виде тонких перекладин серого вещества, состоящих из нейронов с большим количеством отростков.

Серое вещество спинного мозга, задние и передние корешки спинномозговых нервов, собственные пучки белого вещества образуют сегментарный аппарат спинного мозга. Он осуществляет врожденные реакции (безусловные рефлексы) в ответ на внутреннее или внешнее раздражение.

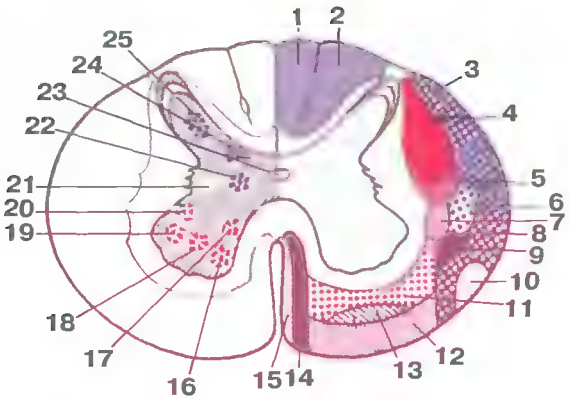

Схема расположения проводящих путей в белом веществе и ядер в сером веществе спинного мозга

1 — тонкий пучок; 2 — клиновидный пучок; 3 — задний спинно-мозжечковый путь; 4 — латеральный пирамидный (корково-спинномозговой) путь; 5 — красноядерно-спинномозговой путь; 6 — латеральный спинно-таламический путь; 7 — задний преддверно-спинномозговой путь; 8 — передний спинно-мозжечковый путь; 9 — спинно-покрышечный путь; 10 — оливоспинномозговой путь; 11 — ретикуло-спинномозговой путь; 12 — преддверно-спинномозговой путь; 13 — передний спинно-таламический путь; 14 — передний корково-спинномозговой путь; 15 — покрышечно-спинномозговой путь; 16 — передне-медиальное ядро; 17 — заднемедиальное ядро; 18 — центральное ядро; 19 — передне-латеральное ядро; 20 — задне-латеральное ядро; 21 — промежуточно-латеральное ядро; 22 — промежуточно-медиальное ядро; 23 — центральный канал; 24 — грудное ядро; 25 — собственное ядро.

1 — fásc. grácilis; 2 — fásc. cuneátus; 3 — tr. spinocerebelláris dorsális; 4 — tr. corticospinális (pyramidális) laterális; 5 — tr. rubrospinális; 6 — tr. spinothalámicus laterális; 7 — tr. vestibulospinális dorsális; 8 — tr. spinocerebelláris antérior; 9 — tr. spinotectális; 10 — tr. olivospinális; 11 — tr. reticulospinális; 12 — tr. vestibulospinalis; 13 — tr. spinothalámicus ventrális; 14 — tr. corticospinális ventrális; 15 — tr. tectospinális; 16 — núcleus ventromediális; 17 — núcleus dorsomediális; 18 — núcleus centralis; 19 — núcleus venterolaterális; 20 — núcleus dorsolaterális; 21 — núcleus intermediolaterális; 22 — núcleus intermediomediális; 23 — canalis centrális; 24 — núcleus thorácicus; 25 — núcleus próprius.

Белое вещество спинного мозга образовано нервными волокнами, идущими в восходящем или в нисходящем направлении. В белом веществе помимо переднего, бокового и заднего канатиков различают *переднюю белую спайку* (comissúra álba antérior), которая располагается кзади от передне-срединной щели и соединяет передние канатики правой и левой сторон. Пучки нервных волокон в канатиках белого вещества спинного мозга образуют проводящие пути. Выделяют пучки *ассоциативных волокон*, соединяющие сегменты спинного мозга, расположенные на различных уровнях. *Восходящие пучки* (афферентные, чувствительные) направляются из спинного мозга к различным центрам головного мозга. *Нисходящие пучки* (эфферентные, двигательные) идут от головного мозга к клеткам передних рогов спинного мозга. В белом веществе передних канатиков проходят в основном нисходящие проводящие пути (передний корково-спинномозговой, или пирамидный путь; ретикуло-спинномозговой путь; покрышечно-спинномозговой путь; преддверно-спинномозговой путь; передний спинно-таламический путь). В боковых канатиках идут и восходящие, и нисходящие проводящие пути (задний и передний спинно-мозжечковые пути; латеральный спинно-таламический путь; латеральный корково-спинномозговой путь и красноядерно-спинномозговой путь). В заднем канатике проходят восходящие проприоцептивные проводящие пути коркового направления (рис. 229).

Кровеносными сосудами спинного мозга являются продольно идущие передняя и две задние спинномозговые артерии. Передняя спинномозговая артерия образуется при соединении спинномозговых ветвей правой и левой позвоночных артерий и идет вдоль передней продольной щели спинного мозга. Задняя спинномозговая артерия — парная, прилежит к правой и левой заднелатеральным бороздам, возле вхождения в него заднего корешка спинномозгового нерва. Эти артерии анастомозируют со спинномозговыми ветвями глубокой шейной артерии, задних межреберных, поясничных и латеральных крестцовых артерий, проникающими в позвоночный канал через межпозвоночные отверстия.

Вены спинного мозга впадают во внутреннее позвоночное венозное сплетение

ОБОЛОЧКИ СПИННОГО МОЗГА

У спинного мозга имеется три оболочки: наружная (твердая оболочка), средняя (паутинная оболочка) и внутренняя (мягкая оболочка спинного мозга) (см. рис. 224, 225).

Твердая оболочка спинного мозга (dúra máter spinális) представляет собой слепой мешок, внутри которого находятся спинной мозг, передние и задние корешки спинномозговых нервов и остальные мозговые оболочки. Вверху твердая оболочка спинного мозга прочно срастается с краями большого затылочного отверстия и переходит в твердую оболочку головного мозга. В позвоночном канале твердая оболочка укрепляется ее отростками, образующими оболочки спинномозговых нервов, которые срастаются с надкостницей в области межпозвоночных отверстий, а также многочисленными фиброзными пучками, идущими к надкостнице, покрывающей стенки позвоночного канала.

Наружная сторона твердой оболочки спинного мозга отделена от надкостницы *эпидуральным пространством* (spátium epidurále), которое содержит внутреннее позвоночное венозное сплетение. Внутренняя поверхность твердой оболочки спинного мозга отделена от паутинной оболочки щелевидным *субдуральным пространством* (spátium subdurále), сообщающимся вверху с одноименным пространством головного мозга. Внизу субдуральное пространство слепо заканчивается на уровне II крестцового позвонка. Ниже этого уровня пучки фиброзных волокон твердой оболочки продолжаются в терминальную нить.

Паутинная оболочка спинного мозга (arachnoidea máter spinális) является тонкой полупрозрачной соединительнотканной пластинкой, расположенной кнутри от твердой оболочки. Твердая и паутинная оболочки срастаются между собой только в области межпозвоночных отверстий. Между паутинной и мягкой оболочками (в субарахноидальном пространстве) расположены тонкие пучки коллагеновых и эластических волокон, которые соединяют паутинную оболочку с мягкой оболочкой и со спинным мозгом.

Мягкая (сосудистая) оболочка спинного мозга (pia máter spinális) плотно прилежит к поверхности спинного мозга. Соединительнотканные волокна, отходящие от мягкой оболочки, сопровождают кровеносные сосуды и заходят вместе с ними в ткань спинного мозга.

Между паутинной и мягкой мозговыми оболочками находится *подпаутинное*, или *субарахноидальное пространство* (spátium subarachnoideum), содержащее 120–140 мл спинномозговой жидкости. В верхних отделах это пространство продолжается в подпаутинное пространство головного мозга. В нижних отделах в подпаутинном пространстве спинного мозга содержатся лишь корешки спинномозговых нервов.

От боковых сторон мягкой мозговой оболочки спинного мозга, между передними и задними корешками спинномозговых нервов, вправо и влево от мягкой оболочки фронтально идет *зубчатая связка* (ligaméntum denticulátum). Зубчатая связка также срастается с паутинной и с внутренней поверхностью твердой оболочки спинного мозга и как бы подвешивает спинной мозг в субарахноидальном пространстве.

ГОЛОВНОЙ МОЗГ

Головной мозг (encéphalon) вместе с окружающими его оболочками находится в полости мозгового отдела черепа. Выпуклая поверхность головного мозга соответствует по форме внутренней вогнутой поверхности свода черепа (рис. 230). Нижняя поверхность мозга соприкасается с внутренним основанием черепа и повторяет его сложный рельеф, соответствующий форме черепных ямок (рис. 231). Масса головного мозга взрослого человека составляет 1100–2000 г.

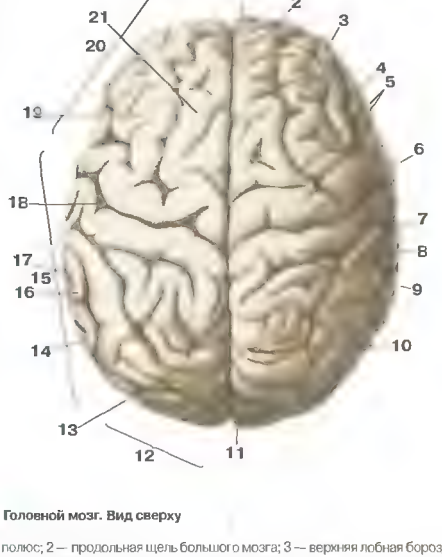

230 **Головной мозг. Вид сверху**

1 — лобный полюс; 2 — продольная щель большого мозга; 3 — верхняя лобная борозда; 4 — нижняя лобная борозда; 5 — предцентральная борозда; 6 — предцентральная извилина; 7 — центральная борозда; 8 — постцентральная извилина; 9 — постцентральная борозда; 10 — межтеменная борозда; 11 — затылочный полюс; 12 — затылочная доля; 13 — теменно-затылочная борозда; 14 — угловая извилина; 15 — теменная доля; 16 — надкраевая извилина; 17 — латеральная борозда; 18 — центральная борозда; 19 — средняя лобная извилина; 20 — лобная доля; 21 — верхняя лобная извилина.

1 — polus frontalis; 2 — fissura longitudinalis cerebri; 3 — sulcus frontalis superior; 4 — sulcus frontalis inferior; 5 — sulcus precentralis; 6 — gyrus precentralis; 7 — sulcus centralis; 8 — gyrus postcentralis; 9 — sulcus postcentralis; 10 — sulcus intraparietalis; 11 — polus occipitalis; 12 — lobus occipitalis; 13 — sulcus parietooccipitalis; 14 — gyrus angularis; 15 — lobus parietalis; 16 — gyrus supramarginalis; 17 — sulcus lateralis; 18 — sulcus centralis; 19 — gyrus frontalis medius; 20 — lobus frontalis; 21 — gyrus frontalis superior.

У головного мозга различают пять отделов: конечный мозг, промежуточный мозг, средний мозг, задний мозг (мост и мозжечок) и продолговатый мозг. Наиболее крупными частями головного мозга являются полушария большого (конечного) мозга, мозговой ствол и мозжечок. Мозговой ствол образован промежуточным мозгом, средним мозгом, мостом и продолговатым мозгом.

Полушария большого мозга (hemisphériae cerebráles) представляют собой наиболее крупную часть головного мозга, которая прикрывает собой сверху и с боков все остальные части мозга. Правое и левое полушария разделены глубокой *продольной щелью большого мозга* (fissúra longitudinális cérebri), которая в глубине достигает мозолистого тела, соединяющего оба полушария. В задних отделах головного мозга находится *поперечная щель большого мозга* (fissúra transvérsa cérebri), отделяющая полушария от мозжечка (рис. 232). В составе полушария различают верхне-латеральную, медиальную и нижнюю (базальную) поверхности. На каждой поверхности имеются глубокие и мелкие борозды, которые отделяют друг от друга *доли* (lóbi), а также разделяют *извилины* (gýri) большого мозга.

Нижняя поверхность (fácies inférior) основания головного мозга образована вентральными поверхностями полушарий большого мозга, мозжечка, мозгового ствола (рис. 231). Передние отделы основания головного мозга образованы нижней поверхностью лобных долей полушарий. На них лежат правая и левая *обонятельные луковицы* (búlbi olfactórii), представляющие собой небольшие утолщения по бокам от продольной щели большого мозга. К каждой из луковиц из полости носа подходят 15–20 обонятельных нервов (I пара черепных нервов). От обонятельных луковиц назад идет продольный тяж — *обонятельный тракт* (tráctus olfactórius). Сзади каждый обонятельный тракт расширяется, образует *обонятельный треугольник* (trigónum olfactórium). Позади обонятельного треугольника располагается небольшая площадка с многочисленными мелкими отверстиями — *переднее продырявленное вещество* (substántia perforáta rostrális, s. antérior). Через эти отверстия в толщу головного мозга проникают артерии. Медиальнее переднего продырявленного вещества расположена тонкая *терминальная пластинка* (lámina terminális). Сзади к терминальной пластинке прилежит *зрительный перекрест* (chiásma ópticum), который образован *зрительными нервами* (II пара черепных нервов), проникающими из глазниц в полость черепа.

К задней стороне зрительного перекреста прилежит *серый бугор* (túber cinéreum). Нижняя часть серого бугра суживается и переходит в воронку, нижний конец которой продолжается в гипофиз.

К серому бугру сзади прилежат два округлых шаровидных образования — *сосцевидные тела* (córpora mamillária). Позади сосцевидных тел находятся два продольных валика — *ножки мозга* (pedúnculi cérebri). Между ножками мозга имеется *межножковая ямка* (fóssa interpeduncularis). Дно этой ямки образовано *задним продырявленным веществом* (substántia perforáta posterior), имеющим многочисленные отверстия для питающих мозг мелких артерий. На медиальной поверхности каждой ножки мозга имеется борозда, из которой выходят *глазодвигательный нерв* (III пара черепных нервов). Ножки мозга с латеральной стороны огибает *блоковый нерв* (IV пара черепных нервов), который выходит не на вентральной, а на дорсальной стороне среднего мозга. Ножки мозга сзади переходят в утолщенный, поперечно расположенный валик — *мост* (póns). Латеральные отделы моста с каждой стороны образуют идущие в мозжечок средние мозжечковые ножки. На границе между мостом и мозжечком с каждой стороны выходят корешки *тройничного нерва* (V пара черепных нервов). Ниже моста располагается передний отдел продолговатого мозга. Он представлен пирамидами, разделенными *передней срединной щелью*. Латеральнее каждой пирамиды находится овоидной формы возвышение — *олива*. В борозде между мостом и продолговатым мозгом на вентральной стороне из моста выходят корешки *отводящего нерва* (VI пара черепных нервов). Между средней мозжечковой ножкой и оливой с каждой стороны

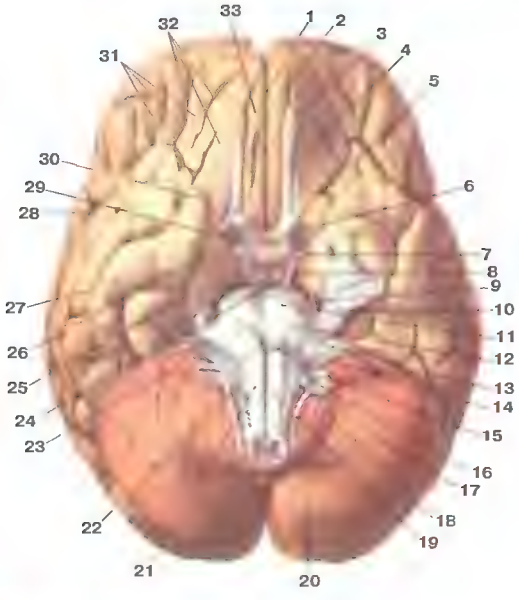

231 **Головной мозг. Вид снизу**

1 — продольная щель большого мозга; 2 — обонятельная борозда; 3 — обонятельная луковица; 4 — обонятельный тракт; 5 — зрительный нерв; 6 — зрительный перекрест; 7 — гипофиз; 8 — глазодвигательный нерв; 9 — блоковой нерв; 10 — тройничный нерв; 11 — мост; 12 — отводящий нерв; 13 — лицевой нерв; 14 — преддверно-улитковый нерв; 15 — языко-глоточный нерв; 16 — блуждающий нерв; 17 — добавочный нерв; 18 — подъязычный нерв; 19 — продолговатый мозг; 20 — мозжечок; 21 — червь мозжечка; 22 — пирамида (продолговатого мозга); 23 — олива; 24 — клочок, 25 — сосцевидные тела; 26 — первигипокампальная извилина; 27 — латеральная затылочно-височная извилина; 28 — нижняя височная борозда; 29 — латеральная борозда; 30 — височный полюс; 31 — глазничные извилины лобной доли; 32 — глазничные борозды лобной доли; 33 — прямая извилина.

1 — fissura longitudinalis cerebri; 2 — sulcus olfactorius; 3 — *bulbus olfactorius*; 4 — *tractus olfactorius*; 5 — n. opticus; 6 — chiasma opticum; 7 — hypophysis; 8 — n. oculomotorius; 9 — n. trochlearis; 10 — n. trigeminus; 11 — pons; 12 — n. abducens; 13 — n. facialis; 14 — n. vestibulocochlearis; 15 — n. glossopharyngeus; 16 — *n. vagus*; 17 — *n. accessorius*; 18 — *n. hypoglossus*; 19 — *medulla oblongata*; 20 — cerebellum; 21 — vermis cerebelli; 22 — pyramis (medullae oblongatae); 23 — oliva; 24 — flocculus; 25 — corpora mamillaria; 26 — gyrus parahippocampelis; 27 — gyrus occipitotemporalis lateralis; 28 — sulcus temporalis inferior; 29 — sulcus lateralis; 30 — polus temporalis; 31 — gyri orbitales lobi frontalis; 32 — sulci orbitales lobi frontalis; 33 — gyrus rectus.

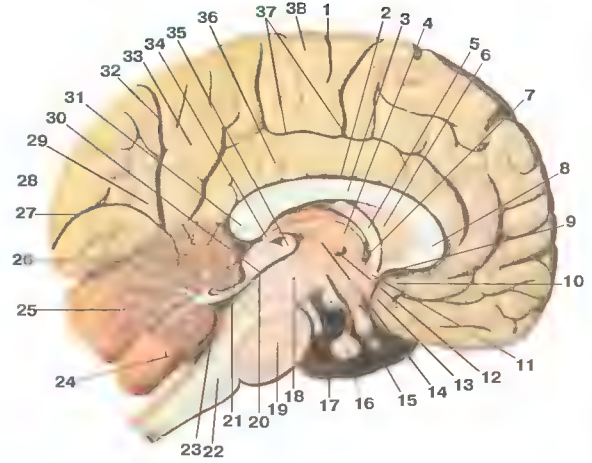

Левое полушарие большого мозга, мозжечок и мозговой ствол на срединном (сагиттальном) разрезе головного мозга. Вид справа

1 — центральная борозда; 2 — борозда мозолистого тела; 3 — мозолистое тело; 4 — таламус; 5 — свод; 6 — прозрачная перегородка; 7 — межжелудочковое отверстие; 8 — колено мозолистого тела; 9 — клюв мозолистого тела; 10 — подмозолистое поле; 11 — передняя спайка; 12 — межталамическое сращение; 13 — паратерминальная извилина; 14 — промежуточный мозг; 15 — зрительный перекрест; 16 — гипофиз; 17 — сосцевидные тела; 18 — средний мозг; 19 — мост; 20 — водопровод среднего мозга; 21 — верхний мозговой парус; 22 — продолговатый мозг; 23 — IV желудочек; 24 — нижний мозговой парус; 25 — мозжечок; 26 — поперечная щель большого мозга; 27 — шпорная борозда; 28 — затылочная доля; 29 — клин; 30 — крыша среднего мозга; 31 — валик мозолистого тела; 32 — теменно-затылочная борозда; 33 — предклинье; 34 — шишковидная железа; 35 — задняя спайка; 36 — поясничная извилина; 37 — поясная борозда; 38 — перицентральная долька.

1 — sulcus centralis; 2 — sulcus corporis callosi; 3 — corpus callosum; 4 — thalamus; 5 — fornix; 6 — septum pellucidum; 7 — foramen interventriculare; 8 — genu corporis callosi; 9 — rostrum corporis callosi; 10 — area subcallosa; 11 — commissura anterior; 12 — adhesio interthalamica; 13 — gyrus paraterminalis; 14 — diencephalon; 15 — chiasma opticum; 16 — hypophysis; 17 — corpora mamillaria; 18 — mesencephalon; 19 — pons; 20 — aqueductus mesencephali; 21 — velum medullare superius; 22 — medulla oblongata; 23 — ventriculus quartus; 24 — velum medullare inferius; 25 — cerebellum; 26 — fissura transversa cerebri; 27 — sulcus calcarinus; 28 — lobus occipitalis; 29 — cuneus; 30 — tectum mesencephali; 31 — splenium (corporis callosi); 32 — sulcus parietooccipitalis; 33 — precuneus; 34 — corpus pineale; 35 — commissura posterior; 36 — gyrus cinguli; 37 — sulcus cinguli; 38 — lobulus paracentralis.

последовательно выходят из мозга корешки лицевого нерва (VII пара черепных нервов), ниже — *преддверно-улиткового нерва* (n. vestibulocochleáris, VIII пара черепных нервов). Дорсальнее *оливы* из продолговатого мозга выходят корешки *языкоглоточного нерва* (n. glossopharýngeus, IX пара черепных нервов), *блуждающего нерва* (n. vágus, X пара черепных нервов), *добавочного нерва* (n. accessórius, XI пара черепных нервов). В борозде между пирамидой и оливой выходят корешки *подъязычного нерва* (n. hypoglóssus, XII пара черепных нервов).

На медиальной поверхности (fácies mediális) полушария большого мозга видна (на срединном сагиттальном разрезе) борозда мозолистого тела (súlcus córporis callósi) (рис. 232). Эта борозда отделяет участки лобной, теменной и затылочной долей от *мозолистого тела* (córpus callósum). В составе мозолистого тела различают его среднюю часть — *ствол* (trúncus), продолжающийся кпереди в *клюв* (róstrum), который суживается и переходит в переднюю терминальную пластинку. Задние отделы мозолистого тела утолщены и оканчиваются в виде *валика* (splénium). Под мозолистым телом находится тонкая пластинка – *свод мозга* (fórnix cérebri). Он образует дугообразный изгиб, обращенный вперед и вниз, и продолжается в столб свода мозга. Нижний отдел каждого столба свода уходит латерально и кзади и заканчивается в сосцевидном теле. Между столбами свода сзади и терминальной пластинкой спереди располагается поперечный пучок волокон — *передняя (белая) спайка* (comissúra rostrális, s. [antérior]), которая соединяет между собой оба полушария большого мозга. Между передней частью мозолистого тела сверху и его клювом спереди, столбом сводов сзади сагиттально расположена тонкая пластинка — *прозрачная перегородка* (séptum pellúcidum).

Позади свода мозга располагаются структуры ствола головного мозга (промежуточный мозг, средний мозг, мост и продолговатый мозг). Книзу от тела свода и мозолистого тела, позади столбов свода находятся *таламусы* (thalámus), или зрительные бугры, — структуры промежуточного мозга. На медиальной поверхности каждого таламуса имеется округлое по форме *межталамическое сращение* (adhésio interthalámica). Медиальная поверхность каждого таламуса ограничивает сбоку щелевидную сагиттально расположенную полость промежуточного мозга — *третий желудочек* (ventrículus tértius). Между передним концом таламуса и столбом свода с каждой стороны находится *межжелудочковое отверстие* (forámen interventriculáre). Это отверстие сообщает полость третьего желудочка с боковым желудочком, расположенным в полушарии большого мозга. Таламус снизу ограничивается *гипоталамической бороздой* (súlcus hypothalámicus). Книзу от этой борозды расположен *гипоталамус* (hypothalámus), включающий зрительный перекрест, серый бугор, воронку и сосцевидные тела. Сверху и сзади от таламуса, под валиком мозолистого тела, находится *шишковидное тело* (córpus pineále), или эпифиз мозга. Передненижний отдел шишковидного тела соединяется с поперечно ориентированной эпиталамической спайкой. Таламус, гипоталамус, третий желудочек, эпиталамическая спайка относятся к *промежуточному мозгу* (diencéphalon)

Каудальнее промежуточного мозга находятся образования, входящие в состав среднего мозга (mesencéphalon). Шишковидное тело лежит на *крыше среднего мозга* (téctum mesencephálicum) — *пластинке четверохолмия*, которое имеет *верхние* и *нижние холмики* (colliculi superióres et inferióres). Вентральнее крыши среднего мозга, между нею и *покрышкой среднего мозга* (tegméntum mesencephálicum), проходит щелевидный по форме *водопровод среднего мозга* (aquedúctus mesencéphali). Водопровод среднего мозга соединяет между собой полости третьего и четвертого желудочков. Кзади от среднего мозга располагаются мост, мозжечок и продолговатый мозг. Полостью этих отделов мозга является *четвертый желудочек* (ventrículus quártus). Его дно образовано дорсальной поверхностью моста и продолговатого мозга и называется *ромбовидной ямкой* (fóssa rhomboidea) Тонкая пластинка белого вещества, идущая от мозжечка к крыше среднего

мозга, называется *верхним мозговым парусом* (vélum medulláre craniále, s. supérius). От нижней поверхности мозжечка назад к продолговатому мозгу идет *нижний мозговой парус* (vélum medulláre caudále, s. inférius).

Конечный мозг

Конечный мозг (telencéphalon) состоит из двух полушарий, разделенных продольной щелью большого мозга (см. рис. 230). Оба полушария соединены мозолистым телом, передней и задней спайками, спайкой свода. Полость конечного мозга представлена правым и левым боковыми желудочками, располагающимися в соответствующих полушариях. *Полушарие конечного мозга* (hemisphérium cerebrále) состоит из наружного покрова — коры большого мозга (плаща) — и расположенного глубже белого вещества. В основании конечного мозга, в белом веществе имеются компактные скопления серого вещества — *базальные (подкорковые) ядра* (núclei basáles). Граница между конечным и промежуточным мозгом проходит в области внутренней капсулы, прилегающай к таламусу с латеральной стороны.

Каждое полушарие большого мозга имеет верхне-латеральную, медиальную и нижнюю поверхности. *Верхне-латеральная поверхность* (fácies superolaterális) выпуклая, *медиальная поверхность* (fácies mediális) уплощена и обращена к соседнему полушарию. *Нижняя поверхность* (fácies inférior) имеет наиболее сложный рельеф, соответствующий внутреннему основанию черепа. Поверхности полушарий отделены друг от друга верхним, нижне-латеральным и нижне-медиальным краями (márgo supérior, márgo inferolaterális, márgo inferomediális). Наиболее выступающие кпереди и кзади отделы полушарий называются полюсами. Различают *лобный, затылочный* и *височный полюса* (pólus frontális, pólus occipitális, pólus temporális). На поверхности полушарий определяются *борозды* (súlci), которые разделяют возвышения — *извилины* (gýri). Глубина, протяженность борозд и извилин, их форма изменчивы.

Верхне-латеральная поверхность полушария в большей (передней) части образована лобной долей (lóbus frontális) (рис. 233). Спереди находится лобный полюс, сзади эта доля ограничена центральной бороздой, снизу — латеральной бороздой. *Центральная борозда* (súlcus centrális) располагается во фронтальной плоскости, начинается она на верхнем крае полушария, идет вниз по верхне-латеральной его стороне и заканчивается возле латеральной борозды. Кпереди от центральной борозды, почти параллельно ей, проходит *предцентральная борозда* (súlcus precentrális). Нередко предцентральная борозда прерывается в средней части и состоит из двух самостоятельных борозд. От предцентральной борозды вперед направляются *верхняя* и *нижняя лобные борозды* (súlcus frontális supérior et súlcus frontális inférior). Центральная и предцентральная борозды ограничивают *предцентральную извилину* (gýrus precentrális), в коре которой находится корковый двигательный центр. Над верхней лобной бороздой располагается *верхняя лобная извилина* (gýrus frontális supérior), занимающая верхние отделы лобной доли. Между верхней и нижней лобными бороздами находится *средняя лобная извилина* (gýrus frontális médius). Под нижней лобной бороздой располагается *нижняя лобная извилина* (gýrus frontális inférior). В эту извилину из латеральной борозды снизу вверх вдаются ее *восходящая* (r. ascéndens) и *передняя ветви* (r. antérior), разделяющие нижний отдел нижней лобной извилины на три части (покрышечную, треугольную, глазничную). *Покрышечная часть* (pars operculáris), или *лобная покрышка* (opérculum frontále), находится между восходящай ветвью и нижним отделом предцентральной борозды. *Треугольная часть* (pars triangulária) располагается между восходящей ветвью сзади и передней ветвью спереди. *Глазничная часть* (pars orbitális) лежит кпереди от передней ветви и продолжается на нижнюю поверхность лобной доли. В этом месте латеральная борозда расширяется, поэтому ее называют *латеральной ямкой большого мозга* (fóssa laterális cérebri).

Верхне-боковая поверхность левого полушария большого мозга. Вид сбоку (слева)

1 — предцентральная борозда; 2 — предцентральная извилина; 3 — центральная борозда; 4 постцентральная извилина; 5 - постцентральная борозда; 6 — лобно-теменная покрышка; 7 — надкраевая извилина; 8 — внутритеменная борозда; 9 угловая извилина; 10 — верхняя теменная долька; 11 — нижняя теменная долька; 12 — теменно-затылочная борозда; 13 — затылочные извилины; 14 — затылочный полюс; 15 — нижняя височная извилина; 16 — нижняя височная борозда; 17 — средняя височная извилина; 18 верхняя височная борозда; 19 — верхняя височная извилина; 20 — латеральная борозда; 21 восходящая ветвь (латеральной борозды); 22 — передняя ветвь (латеральной борозды); 23 глазничная часть; 24 лобный полюс; 25 — треугольная часть; 26 верхняя лобная извилина; 27 — верхняя лобная борозда; 28 — средняя лобная извилина; 29 нижняя лобная борозда; 30 — нижняя лобная извилина.

1 súlcus precentrális; 2 — gýrus precentrális; 3 — súlcus centrális; 4 — gýrus postcentrális; 5 — súlcus postcentrális; 6 — opérculum frontoparietále; 7 — gýrus supremarginális; 8 — súlcus intraparietális; 9 - gýrus angulâris; 10 — lóbulus parietâlis supérior; 11 — lóbulus parietâlis inférior; 12 — súlcus parietooccipitalis; 13 — gýri occipitáles; 14 — pólus occipitâlis; 15 — gýrus temporâlis inférior; 16 — súlcus temporâlis inférior; 17 — gyrus temporâlis médius; 18 — súlcus temporâlis supérior; 19 — gýrus temporâlis supérior; 20 - súlcus laterâlis; 21 rámus ascéndens (súlcus laterâlis); 22 — rámus antérior (súlcus laterâlis); 23 pârs orbitâris; 24 — pólus frontâlis; 25 — pârs triangulâris; 26 — gýrus frontâlis supérior; 27 — súlcus frontâlis supérior; 28 gýrus frontâlis médius; 29 — súlcus frontâlis inférior; 30 - gýrus frontâlis inférior.

Позади центральной борозды находится теменная доля (lóbus parietális). Задней границей этой доли является *теменно-затылочная борозда* (súlcus parietooccipitális), начинающаяся на медиальной поверхности полушария. Нижней границей теменной доли служит задняя часть латеральной борозды. Почти параллельно и кзади от центральной борозды проходит *постцентральная борозда* (súlcus postcentrális), от которой начинается идущая назад *внутритеменная борозда* (súlcus intraparietális). Кзади внутритеменная борозда проходит под дорсальным концом теменно-затылочной борозды и соединяется обычно с поперечной затылочной бороздой. Между центральной и постцентральной бороздами находится *постцентральная извилина* (gýrus postcentrális), которая является центром общей чувствительности. Кверху от внутритеменной борозды располагается группа мелких извилин, получивших название *верхней теменной дольки* (lóbulus parietális supérior). Под внутритеменной бороздой находится *нижняя теменная долька* (lóbulus parietális inférior). В составе нижней теменной дольки различают *надкраевую извилину* (gýrus supramarginális) и *угловую извилину* (gýrus angulâris). Надкраевая извилина охватывает конец латеральной борозды, угловая — конец верхней височной борозды. Нижний отдел нижней теменной дольки и прилегающая к ней нижняя часть постцентральной извилин нависают над островковой долей и образуют *лобно-теменную покрышку островка* (opérculum frontoparietále).

Затылочная доля (lóbus occipitális) находится позади теменно-затылочной борозды и ее условного продолжения на верхне-латеральной поверхности полушария. Спереди затылочная доля ограничена *предзатылочной вырезкой* (incisúra preoccipitális). Борозды и извилины затылочной доли, их положение, длина и направление очень вариабельны. Наиболее выражена *поперечная затылочная борозда* (súlcus occipitális transvérsus), которая является как бы продолжением внутритеменной борозды.

Височная доля (lóbus temporális) находится в нижнелатеральных отделах полушария большого мозга. Эта доля отделена латеральной бороздой от лобной и теменной долей. Верхний край височной доли, прилежащий к латеральной борозде, образует *височную покрышку* (opérculum temporále), которая прикрывает островковую долю. Спереди височная доля заканчивается *височным полюсом* (pólus temporális). От височного полюса кзади идет верхняя *височная борозда* (súlcus temporális supérior), которая лежит параллельно латеральной борозде и оканчивается в угловой извилине. Под верхней височной бороздой в том же направлении проходит *нижняя височная борозда* (súlcus temporális inférior). Между латеральной и верхней височной бороздами располагается *верхняя височная извилина* (gýrus temporális supérior). На верхней стороне верхней височной извилины со стороны латеральной борозды имеются *поперечные височные извилины* (gýri temporáles transvérsi), разделенные *поперечными височными бороздами* (súlci temporáles transvérsi). В области этих поперечных извилин находится корковый центр слуха. Верхняя и нижняя височные борозды ограничивают *среднюю височную извилину* (gýrus temporális médius). Под нижней височной бороздой находится *нижняя височная извилина* (gýrus temporális inférior). Задний конец нижней височной извилины продолжается в затылочную долю.

Островковая доля, или **островок** (lóbus insuláris, s. insúla), находится в глубине латеральной ямки большого мозга. Островок можно видеть, удалив или раздвинув прикрывающие его участки лобной, теменной и височной долей (рис. 234). По периферии островок ограничен *круговой бороздой островка* (súlcus circuláris insúlae). Нижне-передняя часть островка утолщена, не имеет борозд и называется *порогом островка* (limen insúlae). У островка выделяют переднюю и заднюю части, которые разделяет *центральная борозда островка* (súlcus centrális insúlae), идущая снизу вверх и кзади. В передней части островка имеется несколько *коротких извилин* (gýri bréves insúlae). Заднюю часть островка образует одна *длинная извилина* (gýrus lóngus insúlae).

Медиальная поверхность полушария образована лобной, теменной, затылочной долями большого мозга (см. рис. 232). Лобная доля находится кпереди от верх-

Островковая доля (островок) большого мозга. Вид справа. Височная доля смещена книзу, нижняя часть теменной и лобной долей большого мозга удалена

1 — центральная борозда; 2 — предцентральная извилина; 3 — предцентральная борозда; 4 — круговая борозда островка; 5 — верхняя лобная извилина; 6 — верхняя лобная борозда; 7 — средняя лобная извилина; 8 — нижняя лобная борозда; 9 — центральная борозда островка; 10 — короткие извилины островка; 11 — длинная извилина островка; 12 — верхняя височная извилина; 13 — верхняя височная борозда; 14 — поперечные височные извилины; 15 — средняя височная извилина; 16 — затылочная доля; 17 — угловая извилина; 18 — нижняя теменная долька; 19 — верхняя теменная долька; 20 — внутритеменная борозда; 21 — надкраевая извилина; 22 — постцентральная извилина

1 — sulcus centrālis; 2 — gyrus precentrālis; 3 — sulcus precentrālis; 4 — sulcus circulāris (insulae); 5 — gyrus frontālis superior; 6 — sulcus frontālis superior; 7 — gyrus frontālis medius; 8 — sulcus frontālis inferior; 9 — sulcus centrālis insulae; 10 — gyri brēves insulae; 11 — gyrus longus insulae; 12 — gyrus temporālis superior; 13 — sulcus temporālis superior; 14 — gyri temporāles transversi; 15 — gyrus temporālis medius; 16 — lobus occipitālis; 17 — gyrus angulāris; 18 — lobulus parietālis inferior; 19 — lobulus parietālis superior; 20 — sulcus intraparietālis; 21 — gyrus supramarginālis; 22 — gyrus postcentrālis.

ней части центральной борозды островка. Теменная доля расположена между центральной бороздой островка спереди и теменно-затылочной бороздой сзади. Затылочная доля лежит кзади от глубокой теменно-затылочной борозды.

Под извилинами этих долей находится ориентированное в передне-заднем направлении мозолистое тело (córpus callósum). Над мозолистым телом проходит *борозда мозолистого тела* (súlcus córporis callósi), которая в задней своей части огибает валик мозолистого тела, идет вниз и переходит в борозду гиппокампа (гиппо-

кампальную борозду, súlcus hippocámpi, s. hippocampális). Над бороздой мозолистого тела расположена *поясная извилина* (gýrus cinguli, s. cingulátus). Кзади и книзу от валика мозолистого тела поясная извилина суживается и образует *перешеек поясной извилины* (isthmus gýri cinguli, s. cingulátus), который переходит в *парагиппокампальную извилину* (gýrus parahippocampális) (рис. 235). Поясная извилина, перешеек и парагиппокампальная извилина вместе образуют *сводчатую извилину* (gýrus fornicátus). В глубине парагиппокампальной борозды располагается в виде тонкой полоски *зубчатая извилина* (gýrus dentátus), которая идет спереди назад и на своей поверхности имеет вырезки и бугорки.

Над поясной извилиной проходит *поясная борозда* (súlcus cinguli), которая начинается впереди возле клюва мозолистого тела, идет вверх и кзади, заканчиваясь над валиком мозолистого тела как *подтеменная борозда* (súlcus subparietális).

Кпереди от центральной борозды расположена медиальная поверхность верхней лобной извилины. Спереди и сзади от прецентральной борозды располагается *парацентральная долька* (lóbulus paracentrális). Бо́льшая ее передняя часть принадлежит передней лобной извилине, задняя часть этой дольки относится к теменной доле. Между краевой частью поясной борозды спереди и теменно-затылочной бороздой сзади на медиальной стороне теменной доли находится *предклинье* (precúneus), принадлежащее теменной доле. Через затылочную долю спереди назад проходит *шпорная борозда* (súlcus calcarínus), которая начинается от борозды мозолистого тела чуть ниже его валика и идет назад к затылочному полюсу. Теменно-затылочная борозда спереди и шпорная борозда сзади ограничивают в пределах затылочной доли ее участок — *клин* (cúneus). Книзу от шпорной борозды находится *язычная извилина* (gýrus linguális). Нижней границей этой извилины является *коллатеральная борозда* (súlcus collaterális), идущая на нижней поверхности полушария.

Нижняя поверхность полушария в передних ее отделах образована лобной долей, позади которой выступает височный полюс. В образовании нижней поверхности принимают также участие нижняя поверхность височной и затылочной долей (рис. 236). В передних отделах полушария на нижней его поверхности параллельно продольной щели большого мозга проходит *обонятельная борозда* (súlcus olfactórius). Снизу к этой борозде прилежат обонятельная луковице, обонятельный тракт и обонятельный треугольник. В области обонятельного треугольника различимы *медиальная и латеральная обонятельные полоски* (striae olfactórii mediális et laterális). Между продольной щелью большого мозга и обонятельной бороздой располагается узкая и длинная *прямая извилина* (gýrus réctus). Латеральнее обонятельной борозды находятся изменчивые и неглубокие *глазничные борозды* (súlci orbitáles), разграничивающие *глазничные извилины* (gýri orbitáles). Латеральнее парагиппокампальной извилины по нижней стороне височной и затылочной долей спереди назад проходит *коллатеральная борозда* (súlcus collaterális). Кпереди от переднего конца коллатеральной борозды расположена *носовая борозда* (súlcus rhinális). Она ограничивает латерально изогнутый конец парагиппокампальной извилины — *крючок* (úncus). Латеральнее коллатеральной борозды находится *медиальная затылочно-височная извилина* (gýrus occipitotemporális mediális), а латеральнее ее, отделенная затылочно-височной бороздой — *латеральная затылочно-височная извилина* (gýrus occipitotemporális laterális). Границей между латеральной затылочно-височной и нижней височной извилинами является нижне-латеральный край полушария большого мозга.

Часть структур головного мозга, расположенных в основном на медиальной стороне полушарий большого мозга, относят к лимбической системе, функциями которой являются обеспечение поведенческих реакций, мотиваций, формирование общих состояний типа сна и бодрствования. Анатомической основой лимбической системы является *обонятельный мозг* (rhinencéphalon), у которого различают периферическую и центральную части. К периферической части обонятельного мозга относят *обонятельную луковицу* (búlbus olfactórius), *обонятельный тракт* (tráctus

Поясная, парагиппокампальная и другие извилины на медиальной стороне полушария большого мозга. Вид с медиальной стороны. Ствол мозга удален

1 — центральная борозда; 2 — поясная борозда; 3 — поясная извилина; 4 — борозда мозолистого тела; 5 — свод мозга; 6 — валик мозолистого тела; 7 — предклинье; 8 — теменно-затылочная борозда; 9 — клин; 10 — шпорная борозда; 11 — язычная извилина; 12 — перешеек поясной извилины; 13 — затылочно-височная борозда; 14 — медиальная затылочно-височная извилина; 15 — коллатеральная борозда; 16 — парагиппокампальная извилина; 17 — зубчатая извилина; 18 — парагиппокампальная борозда; 19 — крючок парагиппокампальной извилины; 20 — клюв мозолистого тела; 21 — колено мозолистого тела; 22 — столб свода; 23 — ствол мозолистого тела; 24 — парацентральная долька.

1 — súlcus centrális; 2 — súlcus cinguli; 3 — gýrus cinguli; 4 — súlcus córporis callósi; **5** — fórnix; 6 — splénium (córporis callósi); 7 — precúneus; 8 — súlcus parietooccipitális; 9 — cúneus; 10 — súlcus calcarínus; 11 — gýrus lingualis; 12 — isthmus gýri cinguli; 13 — súlcus occipitotemporális; **14** — gýrus occipitotemporális mediális; 15 — súlcus collaterális; 16 — gýrus parahippocampális; 17 — gýrus dentátus; 18 — súlcus parahippocampális; 19 — úncus gyri parahippocampális; 20 — róstrum córporis callósi; 21 — génu córopris callósi; 22 — colúmna fórnicis; 23 — trúncus córporis callósi; 24 — lóbulus paracentrális.

olfactórius), *обонятельный треугольник* (trigónum olfactóvrium), *переднее продырявленное вещество* (substántia perforáta antérior), *диагональную полоску* (stria diagonális), *подмозолистое поле* (área subcallósa). Центральную часть обонятельного мозга образуют *сводчатая извилина* (gýrus fornicátus), *гиппокамп* (hyppocámpus), *зубчатая извилина* (gýrus dentátus), *крючок* (úncus), *паратерминальная извилина* (gýrus paraterminális), серый покров.

230 **Нижняя поверхность полушарий большого мозга. Вид снизу. Задняя часть ствола мозга (мост и продолговатый мозг), а также мозжечок и передние отделы обонятельных трактов удалены**

1 — прямая извилина; 2 — обонятельная борозда; 3 — глазничные извилины; 4 — глазничные борозды; 5 — обонятельный тракт; 6 — височный полюс; 7 — обонятельный треугольник; 8 — носовая борозда; 9 — крючок парагиппокампальной извилины; 10 — парагиппокампальная борозда; 11 — коллатеральная борозда; 12 — парагиппокампальная извилина; 13 — нижняя височная извилина; 14 — латеральная затылочно-теменная извилина; 15 — заднее продырявленное вещество; 16 — шпорная борозда; 17 — медиальная затылочно-теменная извилина; 18 — поясная извилина; 19 — валик мозолистого тела; 20 — водопровод мозга; 21 — средний мозг; 22 — красное ядро; 23 — сосцевидное тело; 24 — серый бугор; 25 — переднее продырявленное вещество; 26 — латеральная обонятельная полоска; 27 — медиальная обонятельная полоска; 28 — зрительный перекрест; 29 — лобный полюс; 30 — продольная щель большого мозга.

1 — gýrus réctus; 2 — súlcus olfactórius; 3 — gýri orbitáles; 4 — súlci orbitáles; 5 — tráctus olfactórius; 6 — pólus temporális; 7 — trigónum olfactórium; 8 — súlcus rhinális; 9 — uncus gýri parahippocampális; 10 — súlcus parahippocampális; 11 — súlcus collaterális; 12 — gýrus parahippocampális; 13 — gýrus temporális inférior; 14 — gýrus occipitotemporális laterális; 15 — substantia perforáta posterior; 16 — súlcus calcarínus; 17 — gýrus occipitotemporális mediális; 18 — gýrus cinguli; 19 — splénium (córporis callósi); 20 — aquedúctus mesencéphali; 21 — mesencéphalon; 22 — núcleus rúber; 23 — córpus mamillâre; 24 — túber cinerêum; 25 substántia perforáta anterior; 26 stria olfactória laterális; 27 stria olfactória mediális; 28 chiásma ópticum; 29 — pólus frontális; 30 — fissúra longitudinális cérebri.

Строение коры полушарий большого мозга

Поверхностный слой полушарий большого мозга образован серым веществом, получившим название «кора большого мозга», которая является морфологическим субстратом психической деятельности (мышления, памяти, эмоций, сознания). Ее толщина коры в различных участках колеблется от 1,3 до 5 мм. На выпуклой поверхности извилин кора толще, чем на боковых поверхностях и в глубине борозд. В коре большого мозга на долю тел нервных клеток приходится примерно 4% объема коры большого мозга. Около 8% объема коры принадлежит глиальным элементам, 80–90% занимают отростки нервных клеток (аксоны и дендриты), проводящие пути. Кора большого мозга имеет шестислойное строение. В ней различают следующие слои: молекулярную пластинку, наружную зернистую пластинку, наружную пирамидную пластинку, внутреннюю зернистую пластинку, внутреннюю пирамидную пластинку, а также мультиформную (полиформную) пластинку (рис. 237).

Наружная молекулярная пластинка (lámina moleculáris) содержит мелкие ассоциативные нейроны и нервные волокна, являющиеся отростками нейронов нижележащих слоев. *Наружная зернистая пластинка* (lámina granuláris extérna) образована мелкими мультиполярными нейронами, отростки которых идут в молекулярный слой и участвуют в образовании белого вещества полушария большого мозга. *Наружная пирамидная пластинка* (lámina pyramidális extérna) содержит мелкие нейроны пирамидной формы, аксоны которых направляются в белое вещество и образуют ассоциативные и комиссуральные проводящие пути. Дендриты этих пирамидных клеток идут в молекулярный слой. *Внутренняя зернистая пластинка* (lámina granuláris intérna) образована мелкими звездчатыми по форме нейронами. *Внутренняя пирамидная пластинка* (lámina pyramidális intérna) содержит крупные пирамидные клетки, чьи аксоны образуют пирамидные проводящие пути. От аксонов этих клеток отходят коллатерали к базальным ганглиям, красным ядрам, рети-

237 Схема строения коры большого мозга

А — расположение пластинок коры;
Б — виды клеток коры;
В — расположение волокон в кора большого мозга.

1 — молекулярная пластинка; 2 — наружная зернистая пластинка; 3 — наружная пирамидная пластинка; 4 — внутранняя зернистая пластинка; 5 — внутренняя пирамидная пластинка; 6 — мультиформная пластинка; 7 — полоска молекулярной пластинки; 8 – полоска нsружной зернистой пластинки; 9 — полоска внутранней зернистой пластинки; 10 — полоска внутренней пирамидной пластинки.

1 — lámina moleculáris; 2 – lámina granuláris extèrna; 3 — lámina pyramidális extèrna; 4 — lámina granuláris intérna; 5 — lamina pyramidális intérna; 6 — lámina multifórmis; 7 — stria láminae moleculáris; 8 — stria láminae granuláris extèrnae; 9 — stria láminae granuláris intérnae; 10 — stria láminae pyramidális intérnae.



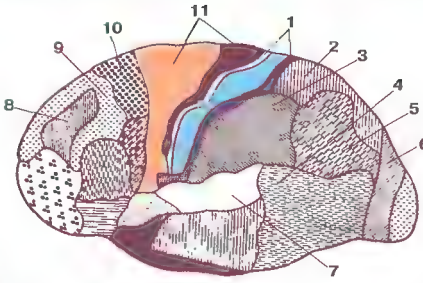

238 Расположение функциональных центров в коре полушария большого мозга. Схема. Вид слева

1 — ядро (центр) анализатора общей и проприоцептивной чувствительности; 2 — ядро анализатора, ответственного за узнавание предметов на ощупь; 3 — ядро двигательного анализатора, контролирующего сложные целенаправленные движения; 4 — ядро слухового анализатора устной рачи; 5 — ядро зрительного анализатора письменной речи; 6 – ядро зрительного анализатора (зрительная память); 7 — ядро слухового анализатора; 8 ядро рачевого анализатора, связанного с пением; 9 — ядро двигательного анализатора письменной речи (написание букв, слов); 10 — ядро анализатора согласованного поворота головы и глаз в противоположную сторону; 11 — ядро (центр) анализатора произвольных движений.

кулярной формации, ядрам моста и олив. В *мультиформной пластинке* (lámina multifórmis) коры располагаются нейроны различных размеров и формы, их аксоны идут в белое вещество, а дендриты — в молекулярный слой коры большого мозга.

Каждый клеточный слой коры содержит нервные волокна, строение и плотность распределения которых неодинаковы в различных участках коры. С учетом волоконного строения в коре полушарий большого мозга различают комиссуральные ассоциативные и проекционные проводящие пути. *Комиссуральные волокна* (neurofibrae commissurales) соединяют однотипные участки коры обоих полушарий, *ассоциативные* (neurofibrae associatiónes) — различные функциональные зоны коры в пределах одного полушария. *Проекционные волокна* (neurofibrae projectiónes) соединяют кору большого мозга с нижележащими его отделами и со спинным мозгом.

В коре большого мозга находятся центры, регулирующие выполнение определенных функций, анвлиз и синтез поступающей в кору информации (рис. 238).

В коре постцентральной извилины (поле 1 3) и верхнетеменной дольки (поля 5 и 7) расположены корковые центры (анализаторы) общей чувствительности (температурной, болевой, осязательной, чувства давления) и проприоцептивной чувствительности. Наиболее высоко располагаются нейроны, воспринимающие чувствительность от нижних отделов туловища и нижних конечностей. Наиболее низко, возле латеральной борозды, находятся нервные клетки, к которым поступают импульсы от верхних участков тела и головы, верхних конечностей (рис. 239).

Центр произвольных даижений (двигательный анализатор) находится в коре предцентральной извилины (поля 4 и 6) и парацентральной дольки (5-й слой коры). В верхних участках ядра расположены нейроны, импульсы от которых направляются

239

Корковый центр общей чувствительности (чувствительный гомункулус, из В. Пенфилда и И. Расмуссена). Показана проекция частей тела человека на область центра (ядра) общей чувствительности. Разрез полушария большого мозга во фронтальной плоскости

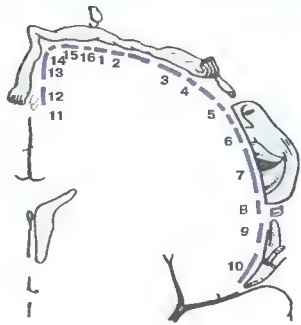

1 — голова; 2 — рука; 3 — кисть; 4 — пальцы; 5 — глаз; 6 — лицо; 7 — губы; 8 — челюсть и зубы; 9 — язык; 10 — глотка; 11 — половые органы; 12 — стопа; 13 — нога; 14 — таз; 15 — торс; 16 — шея.

1 — cáput; 2 — mémbrum supérius; 3 — mánus; 4 digíti; 5 — óculus; 6 — fácies; 7 — lábia; 8 — máxilla et déntes; 9 — lingua; 10 — phárynx; 11 — orgána genitália; 12 — pás; 13 — mémbrum inférius; 14 — pélvis; 15 — thórax; 16 — cóllum.

240

Двигательный центр коры большого мозга (двигательный гомункулус, из В. Пенфилда и И. Расмуссена). Показана проекция частей тела на область двигательного центра (ядра). Разрез полушария большого мозга во фронтальной плоскости

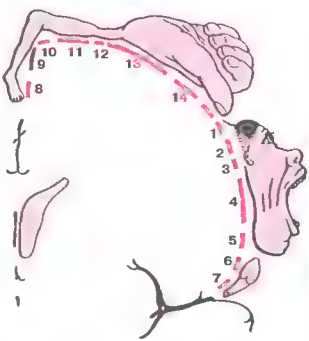

1 — лоб; 2 — глаз и веко; 3 — лицо; 4 — мимические мышцы; 5 — челюсть; 6 — язык; 7 — глотка; 8 — стопа; 9 — нога; 10 — таз; 11 — торс; 12 — рука; 13 — кисть; 14 — пальцы.

1 — fróns; 2 — óculus et pálpebra; 3 — fácies; 4 — músculi faciáles; 5 — máxilla; 6 — lingua; 7 — phárynx; 8 — pés; 9 — mémbrum inférius; 10 — pélvis; 11 — thórax; 12 — mémbrum supárius; 13 — mánus; 14 — digíti

к мышцам самых нижних отделов туловища и нижних конечностей. В нижней части предцентральной извилины находятся двигательные центры, регулирующие деятельность мышц головы и лица (рис. 240).

Центр (анализатор) согласованного поворота головы и глаз в противоположную сторону расположен в задних отделах средней лобной извилины (премоторная зона, поле 8).

Ядро (центр) двигательного анализатора, контролирующего все сложные целенаправленные движения, расположено в нижней теменной дольке и надкраевой извилине. У правшей это ядро находится в левом полушарии, у левшей — в правом.

Ядро (центр) анализатора, ответственного за узнавание предметов на ощупь (чувство стереогнозии), расположено в коре верхней теменной дольки. В правом полушарии анализируются импульсы от левой верхней конечности, в левом полушарии — от правой верхней конечности.

Ядро (центр) слухового анализатора расположено в глубине латеральной извилины, в области поперечных височных извилин.

Ядро зрительного анализатора находится на медиальной стороне затылочной зоны по обеим сторонам от шпорной борозды (поля 17,18,19).

Ядро обонятельного анализатора находится на нижней поверхности височной доли в области крючка и в области гиппокампа.

Ядро двигательного анализатора письменной речи, связанное с написанием букв и других знаков, расположено в коре заднего отдела средней лобной извилины (поле 40).

Ядро двигательного анализатора устной речи (речедвигательный анализатор) находится в задних отделах нижней лобной извилины (центр Брока, поле 44).

Ядро речевого анализатора, связанного с пением, расположено в центральных отделах нижней лобной извилины (поле 45).

Ядро слухового анализатора устной речи находится в области верхней височной извилины, рядом с ядром слухового анализатора.

Ядро зрительного анализатора письменной речи расположено в коре угловой извилины (поле 39), рядом с ядром зрительного анализатора.

Базальные ядра и белое вещество конечного мозга

Базальные (подкорковые) ядра (núclei basáles) представляют собой компактные скопления серого вещества (узлы), расположенные в белом веществе нижнего отдела полушарий конечного мозга. К базальным ядрам относят полосатое тело, ограду и миндалевидное тело (рис. 241).

Полосатое тело (córpus striátum), которое состоит из хвостатого и чечевицеобразного ядер, является важнейшим центром экстрапирамидной системы, которая участвует в непроизвольной (автоматической) регуляции двигательных актов и мышечного тонуса.

Хвостатое ядро (núcleus caudátus) расположено кпереди от таламуса. В составе хвостатого ядра различают головку, тело и хвост (рис. 242). *Головка хвостатого ядра* (cáput núclei caudáti) — это его передняя, утолщенная часть, она образует латеральную стенку переднего рога бокового желудочка. Располагаясь в лобной доле полушария, головка хвостатого ядра книзу примыкает к переднему продырявленному веществу, латеральнее головки *находится* передняя ножка внутренней капсулы. Головка хвостатого ядра суживается кзади и переходит в его тело. *Тело хвостатого ядра* (córpus núclei caudáti) ограничивает снизу дно центральной части бокового желудочка и отделяется от таламуса мозговой (терминальной) пластинкой белого вещества. Сзади тело хвостатого ядра переходит в его хвост. *Хвост хвостатого ядра* (cáuda núclei caudáti) постепенно истончается, образует изгиб книзу, участвуя в образовании верхней стенки нижнего рога бокового желудочка. Хвост достигает миндалевидного тела, расположенного в передне-медиальном отделе височной доли.

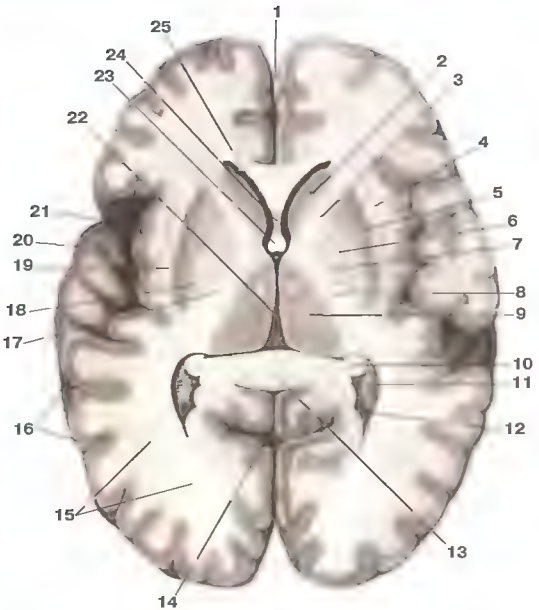

Рис. 317 **Базальные ядра большого мозга. Вид сверху. Горизонтальный разрез головного мозга сделан на уровне колена мозолистого тела и таламуса**

1 — продольная щель большого мозга; 2 — головка хвостатого ядра; 3 — передняя ножка внутренней капсулы; 4 — ограда; 5 — скорлупа чечевицеобразного ядра; 6 — латеральный бледный шар; 7 — медиальный бледный шар; 8 — задняя ножка внутренней капсулы; 9 — таламус; 10 — гиппокамп; 11 — сосудистое сплетение бокового желудочка; 12 — задний рог бокового желудочка; 13 — валик мозолистого тела; 14 — шпорная борозда; 15 - белое вещество большого мозга; 16 — кора большого мозга; 17 — медиальная мозговая пластинка; 18 — латеральная мозговая пластинка; 19 — наружная капсула; 20 — кора острова; 21 — самая наружная капсула; 22 — третий желудочек; 23 — столб свода; 24 — прозрачная перегородка; 25 — передний рог бокового желудочка.

1 — fissúra longitudinális cérebri; 2 — cáput (núcl. caudáti); 3 — crús antérius cápsulae intérnae; 4 cláustrum; 5 — putámen (nucl. lentifórmis); 6 — glóbus pállidus laterális; 7 — glóbus pallidus mediális; 8 crús postérius cápsulae intérnae; 9 — thalámus; 10 — hippocámpus; 11 — pléxus chorioideus ventriculi laterális; 12 — córnu postérius ventriculi laterális; 13 — splénium (córporis callósi); 14 — súlcus calcarinus; 15 — substántia álba cérebri; 16 — córtex cérebri; 17 — lámina medullàris mediális; 18 — lámina medullàris laterális; 19 — cápsula extérna; 20 — córtex insúlae; 21 — cápsula extrema; 22 — ventriculus tértius; 23 — colúmna fórnicis; 24 — séptum pellúcidum; 25 — córnu antérius ventriculi laterális.

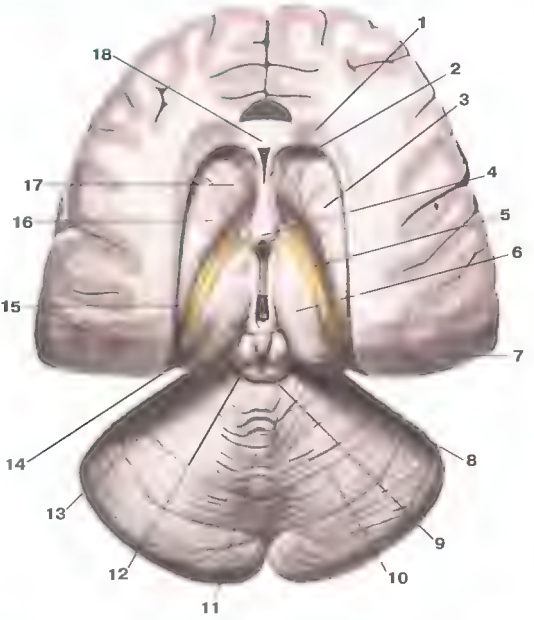

Хвостатое ядро. Вид сверху. Горизонтальный разрез большого мозга на уровне колена мозолистого тела. Задняя часть полушарий большого мозга удалена

1 — прозрачная перегородка; 2 — передний рог бокового желудочка; 3 — головка хвостатого ядра; 4 — столбы свода; 5 — мозговая полоска таламуса; 6 — таламус; 7 — подушка (таламуса); 8 — верхний холмик (крыши среднего мозга); 9 — нижний холмик (крыши среднего мозга); 10 — полушария мозжечка; 11 — червь мозжечка; 12 — шишковидная железа; 13 — треугольник поводка; 14 — третий желудочек; 15 — хвост (хвостатого ядра); 16 — тело (хвостатого ядра); 17 — головка (хвостатого ядра); 18 — колено мозолистого тела.

1 — séptum pellúcidum, 2 — córnu antérius ventrículi laterális, 3 — cáput (núcl. caudáti); 4 — colúmnae fórnicis; 5 — stria medullàris thalámi; 6 — thalámus; 7 — pulvinar (thalámi); 8 — colliculus supérior (técti mesencéphali); 9 — colliculus inférior (técti mesencéphali); 10 — hemisphárium cerebélli; 11 — vérmis cerebélli; 12 — córpus pineále; 13 — trigónum habárulae; 14 — ventrículus tértius; 15 — cáuda (núcl. caudáti); 16 — córpus (núcl. caudáti); 17 — cáput (núcl. caudáti); 18 — génu córporis callósi.

Чечевицеобразное ядро (núcleus lentifórmis) расположено латеральнее таламуса и хвостатого ядра. От таламуса чечевицеобразное ядро отделено задней ножкой внутренней капсулы. Медиальная сторона чечевицеобразного ядра на горизонтальном разрезе головного мозга углом обращена к колену внутренней капсулы, находящемуся на границе таламуса и головки хвостатого ядра. Латеральная сторона хвостатого ядра выпуклая и обращена к ограде. Нижняя часть переднего отдела чечевицеобразного ядра прилежит к переднему продырявленному веществу и соединяется с хвостатым ядром. Двумя параллельными вертикальными прослойками белого вещества чечевицеобразное ядро разделено на две части. Латерально располагается *скорлупа* (putámen). Медиальнее скорлупы расположены две светлые *медиальная и латеральная мозговые пластинки* (lámínae medulláres mediális et laterális), которые объединяют под общим названием — *«бледный шар»* (glóbus pállidus).

Ограда (claústrum) в виде тонкой пластинки серого вещества располагается в белом веществе полушария, между скорлупой и корой островка (см. рис. 241). Между скорлупой и оградой находится тонкая прослойка белого вещества — *наружная капсула* (cápsula extérna). От коры островка ограду отделяет *самая наружная капсула* (cápsula extréma). Ограда связана нервными путями с обонятельным мозгом, корой полушария большого мозга, таламусом.

Миндалевидное тело (córpus amygdaloideum) находится в белом веществе передней части височной доли полушария большого мозга, в 1,5–2 см позади височного полюса (рис. 243). Миндалевидное тело непосредственно соприкасается с корой парагиппокампальной извилины. К миндалевидному телу подходят нервные волокна из обонятельного тракта, от таламуса и коры полушарий. В составе миндалевидного тела различают *переднее миндалевидное поле* (área amygdaloideum antérior), *базально-латеральную часть* (pars basolaterális) и *корково-медиальную (обонятельную) часть* (pars corticomediális [olfactória]).

Внутренняя капсула (cápsula intérna) представляет собой толстую изогнутую пластинку белого вещества, расположенную между чечевицеобразным ядром с латеральной стороны, хвостатым ядром и таламусом с медиальной стороны (рис. 243 и 241). В составе внутренней капсулы различают переднюю, заднюю ножки и колено. *Передняя ножка* внутренней капсулы (crús antérius) располагается между хвостатым и чечевицеобразным ядрами. *Задняя ножка* (crús postérius) внутренней капсулы находится между таламусом и чечевицеобразным ядром. Колено внутренней капсулы представляет собой место схождения передней и задней ножек внутренней капсулы. Ножки внутренней капсулы соединяются под углом, открытым латерально.

Через внутреннюю капсулу *проходят все проекционные пути, соединяющие кору* полушарий большого мозга с другими отделами центральной нервной системы (рис. 244). Через *колено внутренней капсулы* (génu cápsulae intérnae) проходят волокна *корково-ядерного пути* (tr. corticonucleáris), идущие от коры предцентральной извилины к двигательным ядрам черепных нервов. В переднем отделе задней ножки, позади колена внутренней капсулы *корково-спинномозговые волокна* (fibrae corticospináles) направляются к двигательным ядрам передних рогов спинного мозга. Непосредственно кзади от корково-спинномозговых путей в задней ножке внутренней капсулы проходят *таламо-теменные волокна* (fibrae thalamoparietáles), идущие в кору постцентральной извилины. Кзади от таламо-теменного пути проходят волокна *височно-теменно-затылочно-мостового пути* (fibrae temporo-parieto-occipitopontinus). Эти пути идут от клеток коры затылочной, теменной, височной долей к ядрам основания моста. В задних отделах задней ножки внутренней капсулы идут волокна *слухового и зрительного проводящих путей* (radiátio acústica et radiátio óptica). Передняя ножка внутренней капсулы содержит *лобно-мостовой путь* (tráctus frontopóntinus).

В **мозолистом теле** (córpus callósum) содержит комиссуральные волокна, идущие из одного полушария в другое. Эти волокна соединяют одинаковые участки ко-

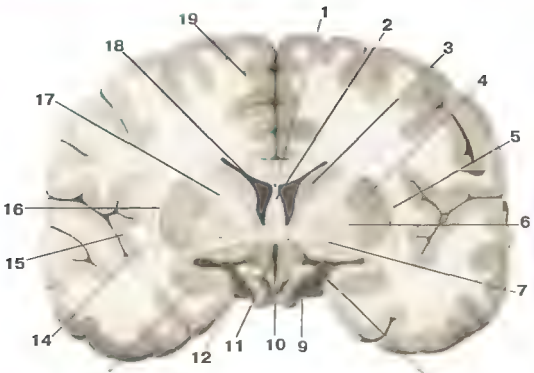

233 **Миндалевидное тело и другие базальные ядра большого мозга. Вид сзади. Фронтальный разрез на уровне передней части мозолистого тела**

1 — мозолистое тело; 2 — прозрачная перегородка; 3 — головка хвостатого ядра; 4 – скорлупа чечевицеобразного ядра; 5 — ограда; 6 – латеральная мозговая полоска; 7 — медиальная мозговая полоска; 8 передняя спайка; 9 — зрительный тракт; 10 – зрительный перекрест; 11 — третий желудочек; 12 — таламус; 13 — миндалевидное тело; 14 – самая наружная капсула; 15 — кора островка; 16 — наружная капсула; 17 — внутренняя капсула; 18 — передний рог бокового желудочка; 19 — продольная щель большого мозга.

1 — córpus callósum; 2 — sèptum pallúcidum; 3 — cáput (núcl. caudáti); 4 putámen núcleus lentifórmis; 5 — cláustrum; 6 — lámina medullàris laterális; 7 – lámina medullàris mediális; 8 — comissúra antérior; 9 — tráctus ópticus; 10 — chiásma ópticum; 11— ventrículus tértius; 12 — thalámus; 13 — córpus amygdaloideum; 14 — cápsula extrema; 15 — córtex insúlae; 16 — cápsula extérna; 17 — cápsula intérna; 18 — cómu anterius ventriculi lateralis; 19 — fissúra longitudinális cérebri.

ры обоих полушарий для координации функций правой и левой сторон большого мозга. На сагиттальном срезе в составе мозолистого тела видны его части: клюв, колено, ствол и валик (см. рис. 232 и 235). *Колено* (génu) мозолистого тела впереди переходит в заостренный *клюв* (róstrum), продолжающийся в *терминальную (переднюю) пластинку* (lámina terminális antérior) . Средней частью мозолистого тела является его *ствол* (trúncus), который кзади утолщается и образует *валик* (splénium). Поперечные волокна мозолистого тела в каждом полушарии конечного мозга расходятся в сторону различных участков коры большого мозга и образуют *лучистость мозолистого тела* (radiácio córporis callósi). Волокна передней части мозолистого тела (колена) огибают переднюю часть продольной щели большого мозга. Эти волокна соединяют кору лобных долей. Поперечные волокна ствола соединяют кору теменных и височных долей. В валике располагаются волокна, охватывающие заднюю часть продольной щели большого мозга и соединяющие кору затылочных долей. Верхняя сторона мозолистого тела покрыта тонкой пластинкой серого вещества — *серым покровом* (indúsium griseum).

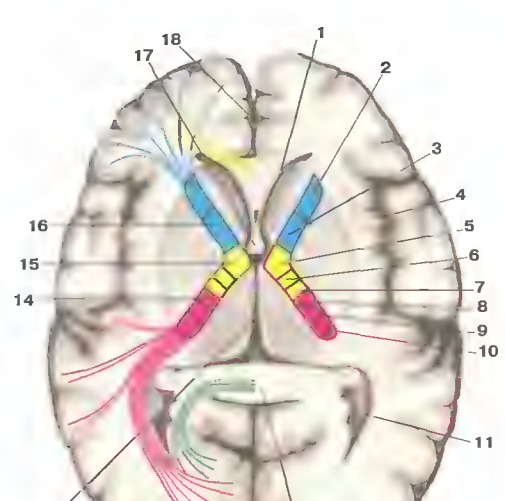

Схема расположения слухового, зрительного и других проводящих путей во внутренней капсуле большого мозга. Горизонтальный разрез на уровне валика мозолистого тела

1 — передний рог бокового желудочка; 2 – лобно-таламический путь; 3 — лобно-мостовой путь; 4 — островковая доля; 5 — корково-ядерный путь; 6 — корково-спинномозговой путь; 7 — спинно-таламический путь; 8 — корково-таламический путь; 9 теменно-затылочно-мостовой путь; 10 — слуховой и зрительный пути; 11 — задний рог бокового желудочка; 12 — валик мозолистого тела; 13 – третий желудочек; 14 — задняя ножка внутренней капсулы; 15 — колено внутренней капсулы; 16 — передняя ножка внутренней капсулы; 17 — столбы свода; 18 — продольная щель большого мозга.

1 — córnu antérius ventrículi laterális; 2 — tr. frontothalámicus; 3 — tr. frontopontínus; 4 - lóbus insuláris; 5 — tr. corticonucleáris; 6 — tr. corticospinális; 7 — tr. spinithalámicus; 8 — tr. cortiothalámicus; 9 — tr. parietooccipitopontínus; 10 — tr. acústicus et tr. ópticus; 11 — córnu postérius ventrículi laterális; 12 - splánium (córporis callósi); 13 - ventrículus tértius; 14 — crús postérius capsúlae intérnae; 15 — génu cápsulae intérnae; 16 - crús antérius capsúlae intérnae; 17 — colúmnae fórnicis; 18 — fissúra longitudinális cárebri.

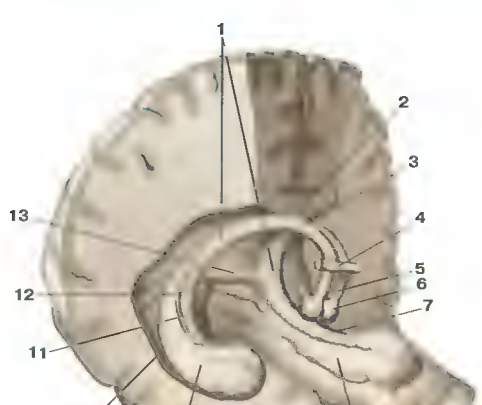

Свод мозга. Вид сбоку

1 — ножки свода; 2 — мозолистое тело; 3 — тело свода; 4 — передняя спайка; 5 — столб свода; 6 — сосцевидное тело; 7 — зубчатая извилина; 8 — парагиппокампальная извилина; 9 — гиппокамп; 10 — нижний рог бокового желудочка; 11 — лента свода; 12 — бахромка гиппокампа; 13 — спайка свода.

1 — crúra fórnicis; 2 — córpus callósum; 3 — córpus fórnicis; 4 — commissúra anterior; 5 — colúmna fórnicis; 6 — córpus mamillâre; 7 — gýrus dentátus; 8 — gýrus parahippocampális; 9 — hippocámpus; 10 — córnu inférius ventriculi lateralis; 11 — taénia fórnicis; 12 — fíbria hippocámpi; 13 — commissúra fórnicis.

Под мозолистым телом располагается **свод** (fórnix), который состоит из двух дугообразных тяжей. У свода мозга выделяют тело, столб, ножку и ленту свода (рис. 245, 246). *Тело свода* (córpus fórnicis) находится непосредственно под задней частью мозолистого тела. С латеральной стороны к телу свода прилежит *сосудистое сплетение бокового желудочка*. Нижняя поверхность тела свода лежит на таламусе. Правое и левое тела свода соединены поперечными волокнами, получившими название *спайки свода* (commissúra fórnicis). Впереди тело свода круто изгибается вниз и продолжается в *столб свода* (colúmna fórnicis). В области основания мозга каждый столб свода оканчивается в сосцевидном теле. Кзади каждое тело свода продолжается в *ножку свода* (crús fórnicis). Правая и левая ножки свода на уровне задней части (подушки) таламусов уходят латерально и вниз, уплощаются, образуют *ленту свода* (táenia fórnicis). Каждая лента свода срастается с гиппокампом своей стороны и образует *бахромку гиппокампа* (fíbria hippocámpi), которая обращена в полость нижнего рога бокового желудочка. Бахромка гиппокампа располагается между медиально рас-

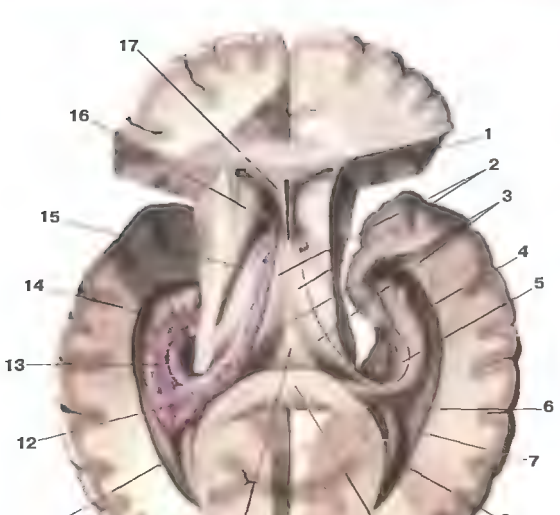

245 **Свод мозга. Вид сверху. Горизонтальный разрез. Боковые желудочки вскрыты**

1 — передний рог бокового желудочка; 2 — тело свода; 3 — ножка свода; 4 — гиппокамп; 5 — лента свода; 6 — коллатеральный треугольник; 7 — птичья шпора; 8 — задний рог бокового желудочка; 9 — валик мозолистого тела; 10 — спайка свода; 11 — луковица заднего рога (бокового желудочка); 12 — сосудистое сплетение бокового желудочка; 13 — лента свода; 14 — нижний рог бокового желудочка; 15 — пограничная терминальная полоска; 16 — головка хвостатого ядра; 17 — пластинка прозрачной перегородки.

1 — cornu anterius ventriculi lateralis; 2 — corpus fornicis; 3 — crus fornicis; 4 — hippocampus; 5 — taenia fornicis; 6 — trigonum collaterale; 7 — calcar avis; 8 — cornu posterius ventriculi lateralis; 9 — splenium (corporis callosi); 10 — commissura fornicis; 11 — bulbus cornu posterioris (ventriculi lateralis); 12 – plexus chorioideus ventriculi lateralis; 13 – taenia fornicis; 14 — cornu inferius ventriculi lateralis; 15 — stria terminalis; 16 — caput (nucl. caudati); 17 — lamina septi pellucidi.

положенной зубчатой связкой и латерально лежащим гиппокампом. Впереди от столбов свода поперечно проходят волокна, образующие *переднюю спайку* (commissúra rostrális, s. antérior), которая соединяет серое вещество обонятельных треугольников обоих полушарий. Между верхней частью столба свода и передним полюсом таламуса имеется щель — *межжелудочковое отверстие* (forámen interventriculáre), соединяющее боковой желудочек с третьим желудочком мозга.

Кпереди от тела и столба свода мозга сагиттально расположена *прозрачная перегородка* (séptum pellúcidum), состоящая из двух параллельных пластинок, между которыми находится щелевидная *полость прозрачной перегородки* (cávum sépti pellúcidi). Каждая *пластинка прозрачной перегородки* (lámina sépti pellúcidi) натянута между столбом свода сзади, мозолистым телом сверху, коленом и клювом мозолистого тела спереди и снизу. Каждая пластинка прозрачной перегородки образует медиальную стенку переднего рога бокового желудочка.

Боковой желудочек (ventriculus laterális) имеет сложную форму, соответствующую сложности строения полушария (рис. 247). Левый (первый) боковой желудочек является полостью левого полушария большого мозга. Правый (второй) боковой желудочек находится в толще правого полушария. Боковые желудочки наряду с третьим и четвертым желудочками образуют систему полостей головного мозга. В желудочках мозга содержится около 5 мл бесцветной, прозрачной спинномозговой жидкости (ликвора), которую выделяют сосудистые сплетения. У каждого бокового желудочка различают центральную часть, передний (лобный) рог, задний (затылочный) рог и нижний височный рог (рис. 246 и 247). *Центральная часть* (pars centrális) бокового желудочка представляет собой горизонтальное щелевидное пространство, расположенное в белом веществе теменной доли. Верхней стенкой центральной части служат поперечно ориентированные волокна мозолистого тела. Снизу центральная часть бокового желудочка ограничена телом хвостатого ядра, дорсальной поверхностью таламуса, покрытого в этом месте частью сосудистого сплетения, и *концевой (пограничной) полоской* (stria terminális), отделяющей хвостатое ядро от таламуса. Медиальной стенкой центральной части бокового желудочка служит тело свода. Между телом свода вверху и таламусом внизу находится *сосудистая щель* (fissúra chorioidea), к которой прилежит *сосудистое сплетение бокового желудочка* (plexus chorioideus ventriculi laterális), прикрепляющееся к *сосудистой ленте* (taénia chorioidea). *Передний (лобный) рог* (cornu frontále, s. antérius) располагается в белом веществе лобной доли полушария, изогнут вниз и через *межжелудочковое отверстие* (forámen interventriculáre) сообщается с третьим желудочком. Медиальной стенкой переднего рога служит прозрачная перегородка. Латерально и снизу передний рог бокового желудочка ограничен головкой хвостатого ядра. Верхняя, передняя и нижняя стенки переднего рога образованы волокнами мозолистого тела. *Нижний (височный) рог* (cornu inférius, s. temporále) является полостью височной доли полушария, имеет вид направленной вперед и вниз длинной и узкой щели. Латеральная и верхняя стенки нижнего рога образованы белым веществом полушария большого мозга. Медиальную стенку нижнего рога образует выступающий в его полость валик вещества мозга — *гиппокамп* (hippocámpus) (рис. 248). Гиппокамп впереди заканчивается утолщением, имеющим на своей поверхности 3-4 возвышения, разделенных мелкими бороздами, — *ножку гиппокампа* (pes hippocámpi). С медиальной стороны к гиппокампу присоединяется *бахромка гиппокампа* (fimbria hippocámpi), являющаяся продолжением ленты свода. К бахромке гиппокампа прикрепляется сосудистое сплетение бокового желудочка, проникающее сюда из центральной его части. У гиппокампа выделяют также *желобок гиппокампа* (álveus hippocámpi). Нижняя стенка нижнего рога имеет вид треугольной площадки с небольшим *коллатеральным возвышением* (eminéntia collatérális), соответствующим глубоко вдающейся коллатеральной борозде. Задние отделы нижней стенки нижнего рога (треугольной площадки) продолжаются в нижнюю стенку заднего рога. *Задний (затылочный) рог* (cornu postérius, s. occipitále) бокового желудочка является полостью затылочной доли большого мозга. Верхняя и латеральная стенки заднего рога

247 **Боковые желудочки. Вид сверху. Горизонтальный разрез большого мозга**

1 — клюв мозолистого тела; 2 — передний рог бокового желудочка; 3 — головка хвостатого ядра; 4 — центральная часть бокового желудочка; 5 — пограничная (терминальная) полоска; 6 — сосудистое сплетение бокового желудочка; 7 — нижний рог бокового желудочка; 8 — задний рог бокового желудочка; 9 — валик мозолистого тела; 10 — таламус; 11 — тело свода; 12 — пластинка прозрачной перегородки.

1 — *róstrum córporis callósi*; 2 — *cornu antérius ventriculi laterális*; 3 — *caput* (*núcl. caudáti*); 4 — *pars centrális ventriculi laterális*; 5 — stria terminális; 6 — plexus choroideus ventriculi laterális; 7 — cornu inferius ventriculi laterális; 8 — cornu posterius ventriculi laterális; 9 — splánium (córporis callósi); 10 — thalámus; 11 — córpus fórnicis; 12 — lámina sépti pellúcidi.

образованы мозолистым телом. Нижняя и медиальная его стенки ограничены веществом, впячивающимся в полость заднего рога. На медиальной стенке заднего рога имеется два возвышения. Верхнее возвышение — *луковица заднего рога* (búlbus cornu occipitális, s. posterioris) — образовано волокнами мозолистого тела, огибающими в этом месте вдающуюся вглубь полушария теменно-затылочную борозду. Нижнее возвышение, расположенное под луковицей заднего рога (*птичья шпора* — cálcar ávis), образовано вдавлением в полость рога шпорной борозды. На нижней стенке заднего рога имеется чуть выпуклая площадка — *коллатеральный треугольник* (trigónum collaterále), который сформировался в результате вдавления в полость желудочка задней части коллатеральной борозды.

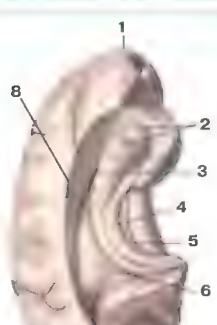

248 **Нижний рог бокового желудочка и гиппокамп. Вид сверху**

1 — височный полюс (височной доли); 2 — ножка гиппокампа; 3 — гиппокамп; 4 — лента свода; 5 — бахромка гиппокампа; 6 — коллатеральное возвышение; 7 — задний рог бокового желудочка; 8 — нижний рог бокового желудочка

1 — pólus temporális (lóbuli temporális); 2 — pés hippocámpi; 3 — hippocámpus; 4 — teénia fórnicis; 5 — fimbria hippocámpi; 6 — eminentia collaterális; 7 — córnu postérius ventriculi laterális; 8 — córnu inférius ventriculi laterális.

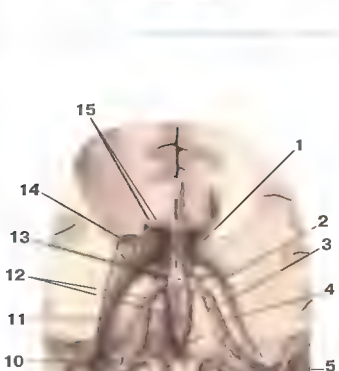

249 **Сосудистое сплетение бокового желудочка. Вид сверху. Мозолистое тело и свод мозга отрезаны и отвернуты кзади**

1 — передний рог бокового желудочка; 2 — пограничная (краевая) вена; 3 — центральная часть бокового желудочка; 4 — сосудистое сплетение бокового желудочка; 5 — нижний рог бокового желудочка; 6 — задний рог бокового желудочка; 7 — свод; 8 — мозолистое тело; 9 — большая мозговая вена; 10 — артерия сосудистого сплетения; 11 — таламус; 12 — внутренние мозговые вены; 13 — столбы свода; 14 — хвостатое ядро; 15 — пластинка прозрачной перегородки.

1 — córnu antérius ventriculi laterális; 2 — v. terminális; 3 — pars centrális ventriculi laterális; 4 — plexus choroideus ventriculi laterális; 5 — córnu inférius ventriculi laterális; 6 — córnu postérius ventriculi laterális; 7 — fórnix; 8 — córpus callósum; 9 — v. cérebri mágna; 10 — a. choroidea; 11 — thalámus; 12 — vv. cérebri intérnae; 13 — colúmnae fórnicis; 14 — núcl. caudátus; 15 — lámina sépti pellúcidi.

250 **Проекция боковых желудочков на поверхность полушарий большого мозга. Вид сверху**

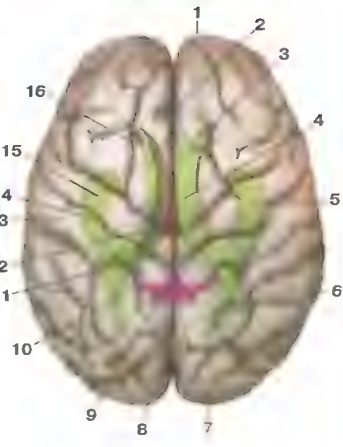

1 — лобный полюс; 2 — продольная щель большого мозга; 3 — передний рог бокового желудочка; 4 — центральная часть бокового желудочка; 5 — нижний рог бокового желудочка; 6 — задний рог бокового желудочка; 7 — затылочный полюс; 8 — теменно-затылочная борозда; 9 — четвертый желудочек; 10 — латеральная апертура четвертого желудочка; 11 — водопровод среднего мозга; 12 — третий желудочек; 13 — постцентральная извилина; 14 — центральная борозда; 15 — предцентральная извилина; 16 — верхняя лобная борозда.

1 — *pólus frontális*, 2 — fissúra longitudinális cérebri; 3 — córnu antérius ventriculi laterális; 4 — pars centrális ventriculi laterális; 5 — córnu inférius ventriculi laterális; 6 - córnu postérius ventriculi laterális; 7 — pólus occipitális; 8 — súlcus parietooccipitális; 9 — ventriculus quártus; 10 — *apertúra laterális ventriculi quárti*; 11 - aqueductus mesencéphali; 12 — ventriculus tértius; 13 — gyrus postcentrális; 14 — sulcus centrális; 15 — gyrus precentrális; 16 — súlcus frontális supérior.

Сосудистое сплетение бокового желудочка (plexus choroideus ventriculi laterális) располагается в его центральной части и в нижнем роге, оно прикрепляется к ленте свода и к бахромке гиппокампа (рис. 249). Сосудистое сплетение представляет собой богатую кровеносными капиллярами структуру, выступающую в полость желудочка и внешне напоминающую кисточки. Артерия, входящая в сосудистое сплетение, ветвится до капилляров, образующих густые сети. Поверхность сосудистого сплетения покрыта кубическим эпителием, расположенным на тонком слое соединительной ткани, происходящей из мягкой и паутинной оболочек. Через межжелудочковое отверстие сосудистое сплетение бокового желудочка продолжается в *сосудистое сплетение третьего желудочка*.

Проекция желудочков (боковых) на поверхность полушарий большого мозга изображена на рис. 250; схема расположения желудочков в головном мозге — на рис. 251.

Промежуточный мозг (diencéphalon) находится под полушариями конечного мозга. Границами промежуточного мозга на основании головного мозга являются передний край зрительного перекреста спереди, продырявленное вещество и зрительные тракты сзади (см. рис. 231). На дорсальной стороне ствола мозга задней границей промежуточного мозга является борозда, отделяющая верхние холмики среднего мозга от заднего края таламуса. Терминальная пластинка отделяет с дорсо-латеральной стороны промежуточный мозг от конечного мозга (см. рис. 232–242 и 247).

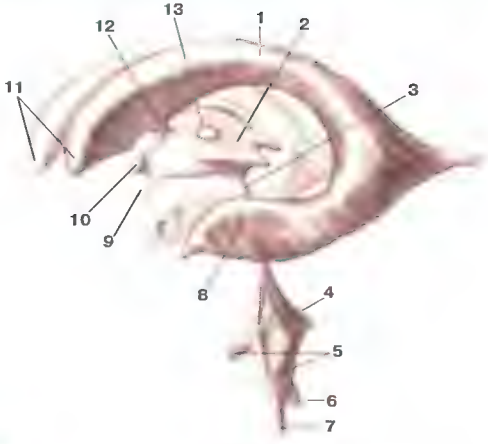

251 **Расположение боковых, третьего и четвертого желудочков в головном мозге человека. Вид сбоку**

1 — центральная часть бокового желудочка; 2 — третий желудочек; 3 — водопровод среднего мозга; 4 — четвертый желудочек; 5 — латеральная апертура четвертого желудочка; 6 — срединная апертура четвертого желудочка; 7 — центральный канал; 8 — нижний рог бокового желудочка; 9 — углубление воронки; 10 — супреоптическое углубление; 11 — передний рог правого и левого боковых желудочков; 12 — межжелудочковое отверстие; 13 — межталамическое сращение.

1 — pars centrális ventriculi laterális; 2 — ventriculus tértius; 3 — aqueductus mesencéphali; 4 — ventriculus quártus; 5 — apertúra laterális ventriculi quárti; 6 — apertúra mediána ventriculi quárti; 7 — canális centrális; 8 — cornu inférius ventriculi laterális; 9 — recéssus infundibuli; 10 — recéssus supraopticus; 11 — cornu antérius ventriculi laterális déxtri et sinístri; 12 — forámen interventriculáre; 13 — adhésio interthalámica.

Серое вещество промежуточного мозга составляют ядра — подкорковые центры всех видов чувствительности. Белое вещество промежуточного мозга представлено проводящими путями восходящего и нисходящего направлений, обеспечивающими двухсторонние связи подкорковых образовний с корой полушарий большого мозга и ядрами спинного мозга.

Промежуточный мозг включает таламическую область и гипоталамус. Полостью промежуточного мозга является третий желудочек. Таламическая область объединяет таламус, метаталамус и эпиталамус. **Таламус** (thalámus), или зрительный бугор, представляет собой парное овоидное образование, расположенное по обеим сторонам третьего желудочка (рис. 252). Передняя часть таламуса заканчивается его *передним бугорком* (tubérculum antérius thalámi). Задний конец расширен, утолщен

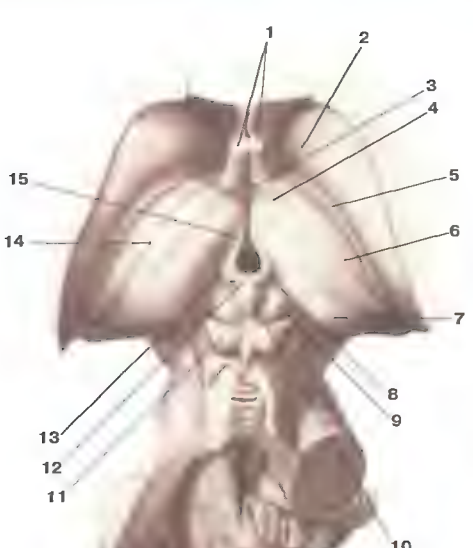

252 **Промежуточный мозг. Вид сверху**

1 — столбы свода; 2 — хвостатое ядро; 3 — передняя спайка; 4 — передний бугорок таламуса; 5 — пограничная (терминальная) полоска; 6 — прикрепленная пластинка; 7 — подушка (таламуса); 8 — третий желудочек; 9 — верхний холмик (*среднего мозга*); 10 — шишковидная железа; 11 — *нижний холмик* (*среднего мозга*); 12 — *спайка поводков*; 13 — *треугольник поводков*; 14 — сосудистая лента; 15 — мозговая полоска таламуса.

1 — columnae fórnicis; 2 — núcl. caudátus; 3 — commissúra antérior; 4 — tubérculum antérius thalámi; 5 — stria terminális; 6 — lámina áffixa; 7 — pulvinar (thálami); 6 — ventriculus tértius; 9 — colliculus supérior (mesencéphali); 10 — córpus pineále; 11 — colliculus inférior (mesencéphali); 12 commissúra habenulae; 13 — trigónum habénulae; 14 — taenia chonoidea; 15 — stria medullaris thalámi.

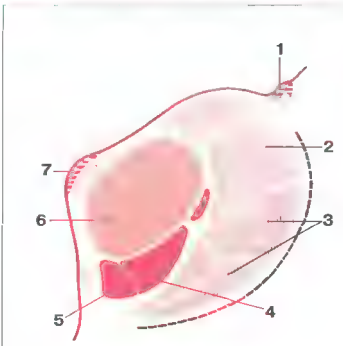

Схема расположения ядер в таламусе

1 — пограничная (терминальная) полоска; 2 — задние ядра; 3 — передние латеральные ядра; 4 — центромедиальное ядро; 5 — парафасцикулярное ядро; 6 — медиальные ядра; 7 — мозговая полоска.

1 — stria terminális; 2 — núcl. posterióres; 3 — núcll. ventráles lateráles; 4 — núcl. centromediánus; 5 — nucl. parafasciculáris; 6 — nucll. mediáles; 7 — stria medulláris.

и называется *подушкой* (pulvinar) таламуса. Медиальная поверхность таламуса свободная, служит боковой стенкой третьего желудочка. Медиальная поверхность правого и левого таламусов соединены друг с другом *межталамической сращением* (adhésio interthalámica) (см. рис. 232). Латеральная поверхность таламуса прилежит к внутренней капсуле. Снизу и сзади таламус граничит с покрышкой ножки среднего мозга. Верхняя сторона таламуса принимает участие в образовании нижней стенки центральной части бокового желудочка и отделена от медиальной стороны тонкой *мозговой полоской таламуса* (stria medulláris thalámi).

Таламус состоит из большого числа ядер (более 40), разделенных тонкими прослойками *белого вещества*. Наиболее крупными ядрами таламуса являются передние, медиальные, латеральные, центральные и задние (рис. 253). С нервными клетками таламуса вступают в контакт отростки вторых (кондукторных) нейронов всех чувствительных проводящих путей (кроме обонятельного, вкусового и слухового путей), несущих импульсы к коре полушарий большого мозга.

Под таламусом находится *субталамическая область* (régio subthalámica), которая представляет собой небольшой участок мозга, отделенный от таламуса *гипоталамической бороздой* (súlcus hypothalámicus). В субталамической области находится *субталамическое ядро* (núcleus subtalámicus), которое прилежит к медиальной стороне внутренней капсулы (рис. 254). Субталамическая область книзу продолжается в покрышку ножки мозга. В субталамическую область из среднего мозга продолжаются и в ней заканчиваются своим передним полюсом красное ядро и черное вещество.

Метаталамус (metathalámus), или заталамическая область, состоит из медиального и латерального коленчатых тел, которые представляют собой парные овоидные образования, содержащие скопления серого вещества (ядра). *Латеральное коленчатое тело* (córpus geniculátum laterále) расположается по ходу зрительного тракта, возле нижне-боковой поверхности таламуса, сбоку от его подушки (рис. 255). *Медиальное коленчатое тело* (córpus geniculátum mediále) находится медиальнее и сзади от латерального коленчатого тела. Латеральные коленчатые тела вместе с верхними холмиками среднего мозга являются подкорковыми центрами зрения. Медиальные коленчатые тела и нижние холмики среднего мозга образуют подкорковые центры слуха.

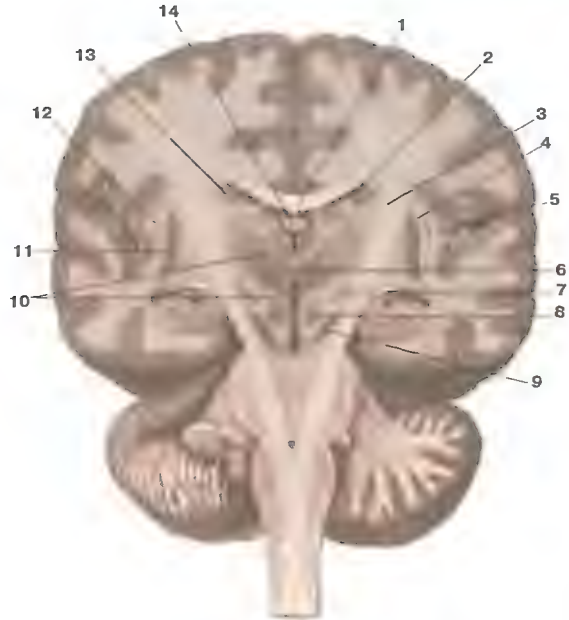

Субталамическая область и таламус на фронтально-продольном разрезе *головного мозга*. Вид сзади

1 — мозолистое тело; 2 — боковой желудочек; 3 — внутренняя капсула; 4 — наружная капсула; 5 — самая наружная капсула; 6 — межталамическое сращение; 7 — субталамическое ядро; 8 — красное ядро; 9 — черное вещество; 10 — третий желудочек; 11 — чечевицеобразное ядро; 12 — *ограда*; 13 — *хвост хвостатого ядра*; 14 — *свод*.

1 — córpus callósum; 2 — ventrículus laterális; 3 — cápsula intérna; 4 — cápsula extérna; 5 — cápsula extráma; 6 — adhésio interthalámica; 7 — núcl. subthalámicus; 8 — núcl. rúber; 9 — substántia nigra; 10 — ventrículus tértuis; 11 — núcl. lentifórmis; 12 — cláustrum; 13 — cáuda (núcl. caudáti); 14 — fórnix.

Латеральное и медиальное коленчатые тела метаталамусе. Вид справа

1 — таламус; 2 — латеральное коленчатое тело; 3 — медиальное коленчатое тело; 4 — зрительный тракт; 5 — ножка мозга; 6 — мост; 7 — корешок тройничного нерва; 8 — пирамида продолговатого мозга; 9 — олива; 10 — средняя мозжечковая ножка; 11 — нижний холмик; 12 — верхний холмик.

1 — thalámus; 2 — córpus geniculátum laterále; 3 — córpus geniculátum mediále; 4 — tráctus ópticus; 5 — pedúnculus cérebri; 6 — pons; 7 — rádix n. trigémini; 8 — pýramis (medúllae oblongátae); 9 — oliva; 10 — pedúnculus cerebellāris medius; 11 — colliculus inférior; 12 — colliculus supérior.

Эпиталамус (epithalámus), или надталамическая область, включает поводки и треугольники поводков. К эпиталамусу относят также шишковидное тело (эпифиз) (см. рис. 252). Правый и левый *поводки* (habénulae) прикрепляют эпифиз к медиальной стороне таламуса. Место перехода поводка в таламус образует треугольное расширение — *треугольник поводка* (trigónum habénulae). Обв поводка перед вхождением в шишковидное тело соединяются и образуют *спайку поводков* (comissúra habénulae). Кпереди и книзу от шишковидного тела нходится поперечно идущий пучок волокон — *задняя (эпиталамическая) спайка* (comissūra postĕrior, s. epithalámica). Между задней спайкой и спайкой поводков в передне-верхнюю часть шишковидного тела вдается неглубокий карман — *шишковидное углубление* (recésses pineális).

Гипоталамус (hypothalámus) представляет собой вентральный отдел промежуточного мозга, который располагается кпереди от ножек мозга и участвует в образовании нижней стенки третьего желудочка. Гипоталамус включает зрительный перекрест, зрительные тракты, серый бугор с воронкой и сосцевидные тела (рис. 256). В гипоталамусе находятся ядра, регулирующие деятельность вегетативной нервной системы, вырабатываются нейрогормоны и факторы, стимулирующие или угнетвющие выработку гормонов гипофизом. Наличие нервных и гуморальных связей гипоталамуса и гипофиза объединяет их в гипоталамо-гипофизарную систему.

Зрительный перекрест (chiásma ópticum) имеет вид поперечного валика, образованного волокнами зрительных нервов. Зрительный перекрест с каждой стороны латерально и кзади продолжается в *зрительный тракт* (tráctus ópticus), который огибает ножку мозга с латеральной стороны и оканчивается в подкорковых центрах зрения (в верхнем холмике среднего мозга и латеральном коленчатом теле). Позади зрительного перекреста находится *серый бугор* (túber cinéreum), который книзу переходит в суживающуюся нв конце *воронку* (infundíbulum), соединяющуюся с гипофизом. Позади серого бугра и кпереди от заднего продырявленного вещества находятся *сосцевидные тела* (córpora mamillária) Правое и левое сосцевидные телв (ди-

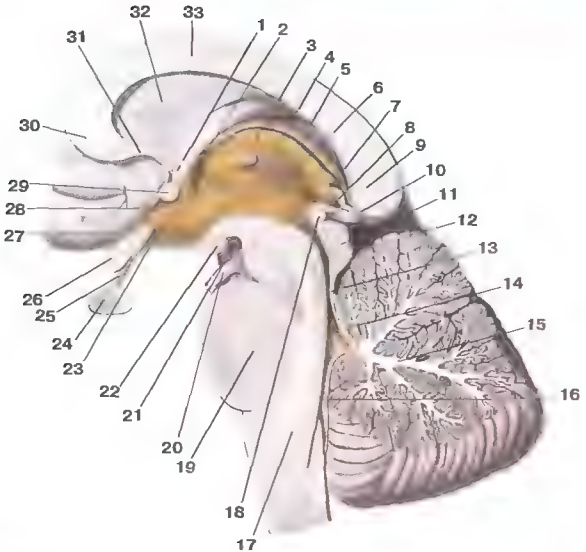

Промежуточный мозг. Вид со стороны полости третьего желудочка мозга. Сагиттальный разрез ствола мозга

1 — столб свода; 2 — межжелудочковое отверстие; 3 — межталамическое сращение; 4 — таламус; 5 — сосудистое сплетение третьего желудочка; 6 — гипоталамическая борозда; 7 — треугольник поводка; 8 — шишковидное углубление; 9 — валик мозолистого тела; 10 — шишковидная железа; 11 — крыша среднего мозга; 12 — водопровод среднего мозга; 13 — верхний мозговой парус; 14 — четвертый желудочек; 15 — мозжечок; 16 — нижний мозговой парус; 17 — продолговатый мозг; 18 — задняя спайка; 19 — мост; 20 — корешок глазодвигательного нерва; 21 — *заднее продырявленное вещество*; 22 — *сосцевидное тело*; 23 — *углубление воронки*; 24 — *гипофиз*; 25 — воронка; 26 — перекрест зрительных нервов; 27 — супреоптическое углубление; 28 — терминальная пластинка; 29 — передняя спайка; 30 — колено мозолистого тела; 31 — клюв мозолистого тела; 32 — прозрачная перегородка; 33 — ствол мозолистого тела.

1 — columna fórnicis; 2 — forámen interventriculáre; 3 — adhésio interthalámica; 4 — thalámus; 5 — plexus choroideus ventriculi tértii; 6 — súlcus hypothalámicus; 7 — trigónum habénulae; 8 — recéssus pineális; 9 — splénium (córporis callósi); 10 — córpus pineále; 11 — téctum mesencéphali; 12 — aquedúctus mesencéphali; 13 — vélum medulláre supérius; 14 — ventriculus quártus; 15 — cerebéllum; 16 — vélum medulláre inférior; 17 — *medúlla oblongáta*; 18 — commissúra postérior; 19 — pons; 20 — rádix n. oculomotórii; 21 — substántia perforáta postérior; 22 — córpus mamilláre; 23 — recéssus *infundibuli*; 24 — *hypóphysis*; 25 — *infundíbulum*; 26 — *chiásma ópticum*; 27 — *recéssus supraópticus*; 28 — lamina terminális; 29 — commissúra anterior; 30 — génu córporis callósi; 31 — róstrum córporis callósi; 32 — séptum pellúcidum; 33 — trúncus córporis callósi.

аметром около 0,5 см) имеют округлую форму. Внутри сосцевидных тел располагаются *медиальное* и *латеральное ядра сосцевидного тела* (núclei córporis mamillāris mediālis et laterālis), которые являются подкорковыми центрами обонятельного анализатора. В сосцевидных телах оканчиваются ножки свода, по которым направляются нервные импульсы из гиппокампа. В ядрах сосцевидного тела начинаются сосцевидно-таламический и сосцевидно-покрышечный пути. У гипоталамуса различают более 30 ядер, в число которых входят медиальное и латеральное преоптические и супраоптические (надзрительные) ядра, паравентрикулярные и серобугорные ядра, а также ядро воронки.

Третий желудочек (ventriculus tértius) является полостью промежуточного мозга. Он представляет собой сагиттальную щель, имеющую две боковые, нижнюю, переднюю, заднюю и верхнюю стенки. Латеральные стенки образованы медиальными поверхностями таламуса, обращенными друг к другу, а также медиальными отделами субталамической области (рис. 256). Нижней стенкой третьего желудочка является дорсальная поверхность гипоталамуса. В составе нижней стенки различают два неглубоких кармана — углубление воронки и зрительное углубление. *Углубление воронки* (recéssus infundibuli) располагается в области воронки гипоталамуса. *Супраоптическое углубление* (recéssus supraópticus) находится между передней поверхностью зрительного перекреста и терминальной пластинкой. Передняя стенка третьего желудочка образована терминальной пластинкой, столбами свода и передней (белой) спайкой. Задняя стенка желудочка представлена задней спайкой мозга. В задне-верхних отделах третьего желудочка находится *шишковидное углубление* (recéssus pineālis), а над ним — спайка поводков. Под шишковидным углублением в задней стенке третьего желудочка находится вход в водопровод мозга, который соединяет третий желудочек с четвертым желудочком. Верхняя стенка третьего желудочка образована его *сосудистой основой* (téla chorioidea), которая формируется листками мягкой (сосудистой) оболочки, проникающей в третий желудочек между валиком мозолистого тела и сводом мозга. К нижней стороне сосудистой основы со стороны третьего желудочка прилежит *сосудистое сплетение* (plexus chorioideus), которое в передних его отделах через межжелудочковые отверстия соединяется с сосудистым сплетением боковых желудочков.

Средний мозг

Средний мозг (mesencéphalon) включает в себя крышу и ножки большого мозга, граница между которыми (на поперечном разрезе) проходит на уровне водопровода мозга (рис. 257). Верхней (передней) границей среднего мозга на вентральной его поверхности являются зрительные тракты и сосцевидные тела, задней (нижней) границей — передний край мост (см. рис. 256). Верхняя граница среднего мозга на дорсальной его поверхности соответствует заднему краю таламусов, задняя граница — уровню выхода корешков блокового нерва. *Крыша среднего мозга* (téctum mesencéphali) образована *пластинкой крыши* (lámina tecti), состоящей из четырех сферических возвышений (холмиков), разделенных бороздками. Поперечная борозда отделяет *верхние холмики* (colliculus supérior) от *нижних холмиков* (colliculus inférior). От верхнего холмика латерально с каждой стороны отходит утолщенный валик — *ручка верхнего холмика* (bráchium colliculi supérioris), которая направляется к латеральному коленчатому телу. *Ручка нижнего холмика* (bráchium colliculi inférioris) идет к медиальному коленчатому телу. Как уже упоминалось, верхние холмики и латеральные коленчатые тела являются подкорковыми центрами зрения, нижние холмики и медиальные коленчатые тела — подкорковыми центрами слуха. К ядрам верхних холмиков подходят волокна зрительного тракта, к ядрам нижних холмиков направляются волокна слухового пути. От верхних и нижних холмиков начинается *покрышечно-спинномозговой путь* (tr. tectospinālis), волокна которого идут через мост, через продолговатый мозг к передним рогам спинного мозга.

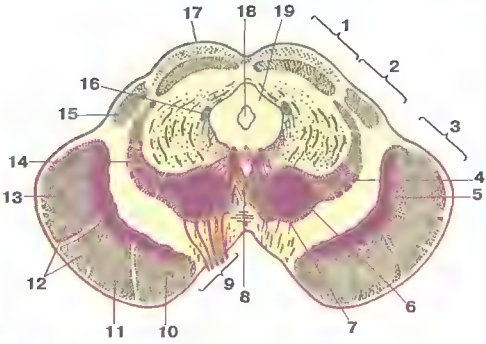

257 **Средний мозг, поперечный разрез**

1 — крыша среднего мозга; 2 — покрышка среднего мозга; 3 — основание ножки мозга; 4 — красное ядро; 5 — черное вещество; 6 — ядро глазодвигательного нерва; 7 — добавочное ядро глазодвигательного нерва; 8 — перекрест покрышки; 9 — глазодвигательный нерв; 10 — лобно-мостовой путь; 11 - корково-ядерный путь; 12 — корково-спинномозговой (пирамидный) путь; 13 — затылочно-височно-теменно-мостовой путь; 14 — медиальная петля; 15 — ручка нижнего холмика; 16 — ядро среднемозгового пути тройничного нерва; 17 — верхний холмик; 18 — водопровод среднего мозга; 19 — центральное серое вещество.

1 — tectum mesencephali; 2 — tegméntum mesencephali; 3 — básis pedúnculi cerebri; 4 — núcl. rúber; 5 — substántia nigra; 6 — núcl. nérvi oculomótorii; 7 — núcl. oculomotórium accessórius; 8 — decussatiónes tegménti; 9 — n. oculomotórius; 10 — tr. fronto-pontinus; 11 — tr. corticonucleáris; 12 — tr. corticospinális (pyramidális); 13 — tr. occipitotemporoparietopontinus; 14 — lemniscus mediális; 15 — bráchium colliculi inferióris; 16 — núcl. tráctus mesencephálici nérvi trigeminális; 17 — colliculus supérior; 18 — aquedúctus mesencéphali; 19 — substántia grisea centrális.

Ножки мозга (pedúnculi cérebri) представляют собой два толстых белых валика, идущих от моста вперед и латерально к правому и левому полушариям большого мозга. Ножки мозга ограничиввют расположенную между ними *межножковую ямку* (fóssa interpeduncularis). На дне межножковой ямки находится *заднее продырявленное вещество* (substántia perforáta interpeduncularis), через мелкие отверстия которого вглубь мозга проходят кровеносные сосуды. На медиальной поверхности каждой ножки имеется *глазодвигательная борозда* (súlcus oculomotórius), из которой выходят корешки глвздвигательного нерва.

Ножка мозга подразделяется на переднюю (вентральную) часть (pars ventrális, s. antérior) и заднюю (дорсальную) часть (pars dorsális, s. postérior), гравницей между которыми служит черное вещество. Дорсальнвя часть ножки мозгв нвзывается *покрышкой среднего мозги* (tegméntum mesencéphali), вентральная — *основанием ножки мозга* (básis pedúnculi cérebri). В покрышке среднего мозга располвгвются красные ядра, ядра III и IV пар черепных нервов, ретикулярная формация, проходят восходящие проводящие пути.

На границе между покрышкой и основанием ножек мозга располагается *черное вещество* (substántia nigra), которое простирается на протяжении от промежуточного мозга до моста. Выше черного вещества, в покрышке среднего мозга, находится *красное ядро* (núcleus rúber). К этому ядру подходят корково-красноядерные и мозжечково-покрышечные волокна, выходит же из него красноядерно-спинномозговой путь, направляющийся к передним рогам спинного мозга.

Основание ножки мозга состоит из белого вещества, из нисходящих проводящих путей. Медиальный и латеральный участки основания ножки мозга занимают корково-мостовые волокна, в средней ее части проходят двигательные пирамидные пути.

Полостью среднего мозга служит узкий канал – *водопровод среднего мозга* (водопровод мозга, aqueductus mesencéphali, s. cérebri). Он соединяет полости III и IV желудочков, имеет в длину около 1,5 см. Вокруг водопроводов мозга находится *центральное серое вещество* (substántia grisea centrális). На уровне верхних холмиков, под водопроводом, рядом со срединной линией, расположены парное двигательное ядро глазодвигательного нерва (núclus n. oculomótorii) и парасимпатическое ядро — *добавочное ядро глазодвигательного нерва* (núcleus oculomotórius accessórius). Волокна этого ядра иннервируют мышцу, суживающую зрачок, и ресничную мышцу. Кпереди и выше ядра глазодвигательного нерва имеется промежуточное ядро (núcl. interstitiális), относящееся к ретикулярной формации. На уровне нижних холмиков в центральном сером веществе расположено парное *ядро блокового нерва* (núcleus n. trochleáris). В латеральном отделе центрального серого вещества на протяжении всего среднего мозга залегает *ядро спинномозгового пути тройничного нерва* (núcleus tráctus mesencéphalici nérvi trigémeni).

Мост

Мост (pons) представляет собой поперечный валик, находящийся непосредственно позади ножек мозга и кпереди от продолговатого мозга, от которого он отделен поперечной *бульбарно-мостовой бороздой* (sulcus bulbopontinus). На середине нижней поверхности моста продольно проходит *базилярная борозда* (súlcus basiláris), к которой прилежит одноименная артерия. Боковые края моста переходят в толстые валики — *средние мозжечковые ножки* (pedúnculi cerebelláres médii), идущие латерально в мозжечок (см. рис. 231). На поперечном разрезе различают его переднюю (базилярную) часть (pars ventrális, s. basiláris) и меньшую, заднюю часть моста, или *покрышку* моста (pars dorsális póntis, tegméntum póntis). Границей между базилярной частью и покрышкой моста является так называемое *трапециевидное тело* (córpus trapezoideum), представляющее собой поперечно ориентированный пучок нервных волокон, принадлежащих слуховому проводящему пути (рис. 258). В толще трапециевидного тела на каждой его стороне располагаются *переднее* и *заднее ядра трапециевидного тела* (núclei córporis trapezoidei ventrális et dorsális), *ядро верхней оливы* (núcleus oliváres superióris), а также ядро, принадлежащее слуховому анализатору. В составе базилярной части находятся *продольные волокна моста* (fibrae póntis longitudináles) и *поперечные волокна моста* (fibrae póntis transvérsae), а также *собственные ядра моста* (núclei póntis). Продольные волокна идут из коры полушарий большого мозга в составе корково-спинномозгового пути к передним рогам спинного мозга и корково-мостового пути, заканчивающегося на нейронах собственных ядер моста. Аксоны этих ядер в пределах мостa идут поперечно, а затем в составе средних мозжечковых ножек уходят в его вещество.

В покрышке моста проходят пучки нервных волокон, принадлежащие главным образом восходящим (чувствительным) проводящим путям, которые направляются к различным ядрам стволa мозга и к чувствительным центрам коры большого мозга. Рядом с волокнами в покрышке моста в виде клеточных скоплений располагаются

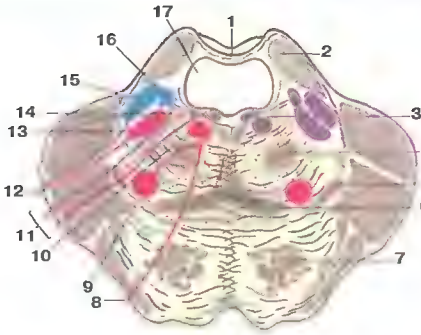

Мост (мозга), поперечный разрез на уровне верхнего мозгового паруса

1 — верхний мозговой парус; 2 — верхняя мозжечковая ножка; 3 — задний продольный пучок; 4 — центральный покрышечный путь; 5 — латеральная петля; 6 — медиальная петля; 7 — *пирамидный путь*; 8 — *отводящий нерв*; 9 — *ядро лицевого нерва*; 10 — *ядро отводящего нерва*; 11 — лицевой нерв; 12 — тройничный нерв; 13 — двигательное ядро тройничного нерва; 14 — верхнее слюноотделительное ядро; 15 — мостовое ядро тройничного нерва; 16 — ядро одиночного пути; 17 — четвертый желудок.

1 — vélum medulláre supérius; 2 — pedúnculus cerebellâris supérius; 3 — fásc. longitudinális dorsâlis; 4 — tr. centrâlis tegmênti; 5 — lemniscus laterâlis; 6 — lemniscus mediâlis; 7 — tr. pyramidâlis; 8 — *n. abdúcens*; 9 — *núcl. nérvi faciâlis*; 10 — *núcl. nérvi abducêtis*; 11 — *n. faciâlis*; 12 — *n. trigêminus*; 13 — núcl. motórius nérvi trigémini; 14 — núcl. salivatórius supérior; 15 — núcl. pontnus nérvi trigémini; 16 — núcl. solitárius; 17 — ventriculus quártus.

ядра V, VI, VII, VIII пар черепных нервов, обеспечивающих движения глаз, мимику, деятельность слухового и вестибулярного аппаратов. В покрышке находятся также ядра ретикулярной формации.

Мозжечок

Мозжечок (cerebéllum) располагается позади моста и верхней части продолговатого мозга (рис. 259). Над мозжечком располагаются затылочные доли полушарий большого мозга, которые отделены от мозжечка поперечной щелью большого мозга (см. рис. 231, 232, 256). В составе мозжечка выделяют верхнюю и нижнюю поверхности, разделенные задним краем мозжечка (см. рис. 242). В глубине заднего края проходит *горизонтальная щель* (fissúra horizontâlis). На нижней поверхности мозжечка располагается в виде углубления *долинка мозжечка* (vallécula cerebélli), к которой снизу прилежит дорсальная поверхность продолговатого мозга. У мозжечка выделяют два *полушария* (hemisphériae cerebélli) и расположенный между ними *червь мозжечка* (vérmis cerebélli) (рис. 260 и 261). Поверхность полушарий и червя изрезаны большим количеством глубоких поперечных *щелей мозжечка* (fissúrae cerebélli), между которы-

259 **Мозжечок и ствол мозга. Вид справа**

1 — крыша среднего мозга; 2 — подушка; 3 — медиальное коленчатое тело; 4 — латеральное коленчатое тело; 5 — средний мозг; 6 — мост; 7 — средняя мозжечковая ножка; 8 — продолговатый мозг; 9 — миндалина мозжечка; 10 — клочок; **11** — двубрюшная долька; 12 — задняя латеральная щель; 13 — нижняя полулунная долька; 14 — горизонтальная щель мозжечка; 15 — верхняя полулунная долька; 16 — четырехугольная долька.

1 — tectum mesencephali; 2 — pulvinar; 3 — corpus geniculatum mediale; 4 — corpus geniculatum laterale; 5 — mesencephalon; 6 — pons (cerebri); 7 — pedunculus cerebellaris medius; 8 — medulla oblongata; 9 — tonsilla cerebelli; 10 — flocculus; **11** — lobulus biventer; 12 — fissura dorsolateralis; 13 – lobulus semilunaris inferior, 14 — fissura horisontalis (cerebelli); **15** — lobulus semilunaris superior; 16 — lobulus quadrangularis.

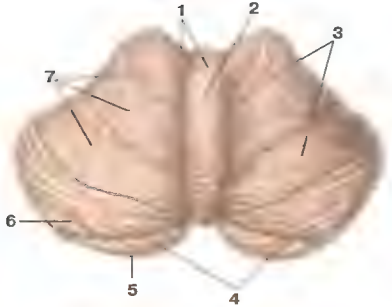

260 **Мозжечок. Вид сверху**

1 — центральная долька; 2 — червь мозжечка; 3 – полушарие мозжечка; 4 — горизонтальная щель; 5 — нижняя полулунная долька; 6 — верхняя полулунная долька; 7 — четырехугольная долька (передняя часть).

1 — lobulus centralis; 2 — vermis cerebelli; 3 — hemisphérium cerebélli; 4 — fissura horisontalis (cerebélli); 5 — lobulus semilunaris inférior; 8 — lobulus semilunaris supérior; 7 — lobulus quadrangularis (pars antárior).

231 **Нижняя поверхность мозжечка. Вид спереди и снизу. Мозжечок отделен от ствола мозга**

1 — центральная долька; 2 — крыло центральной дольки; 3 — четырехугольная долька; 4 — клочок; 5 — двубрюшная долька; 6 — долинка мозжечка; 7 — узелок; 8 — язычок червя; 9 — горизонтальная щель мозжечка; 10 — средняя мозжечковая ножка; 11 — верхняя мозжечковая ножка; 12 — верхний мозговой парус.

1 — lóbulus centrális; 2 — ála lóbuli centralis; 3 — lóbulus quadranguláris; 4 — flocculus; 5 — lobulus biventer; 6 — vallecula cerebelli; 7 — nodulus; 8 — uvula vermis; 9 — fissura horisontalis cerebelli; 10 — pedunculus cerebellaris medius; 11 — pedunculus cerebellaris superius; 12 — velum medullare superius.

ми находятся тонкие *извилины-листки мозжечка* (fólia cerebélli). Группы извилин, разделенные более глубокими бороздами, образуют *дольки мозжечка* (lóbuli cerebélli). Эти борозды идут, не прерываясь, через оба полушария и червь. Поэтому каждой дольке червя соответствуют дольки правого и левого полушарий.

Наиболее анатомически изолированной долькой каждого полушария является *клочок* (flócculus), который прилежит к вентральной поверхности средней мозжечковой ножки. В области червя клочку соответствует *узелок* (nódulus) (рис. 262). Узелок связан с клочком при помощи *ножки клочка* (pedúnculi flócculi).

Узелок и клочок мозжечка соединяются с преддверными ядрами и ретикулярной формацией, которые участвуют в поддержании равновесия и пространственной ориентации тела.

Мозжечок связан с соседними отделами мозга тремя парами ножек, в которых проходят проводящие пути, соединяющие мозжечок с другими отделами головного мозга и со спинным мозгом. *Верхние мозжечковые ножки* (pedúnculi cerebellares superiores) соединяют мозжечок со средним мозгом. В составе этих ножек проходят мозжечково-красноядерные и мозжечково-покрышечный пути. *Средние мозжечковые ножки* (pedúnculi cerebellares médii) — толстые, отходят латерально и соединяют мозжечок с мостом. В этих ножках проходят мосто-мозжечковые волокна, которые оканчиваются в коре полушарий мозжечка. *Нижние мозжечковые ножки* (pedúnculi cerebéllares inferiores) соединяют мозжечок с продолговатым мозгом. В этих ножках проходят задний спинно-мозжечковый, преддверно-мозжечковый, оливо-мозжечковый пути.

Задне-нижняя поверхность мозжечка. Вид снизу и сзади. Задняя часть моста и продолговатый мозг удалены

1 – средняя мозжечковая ножка; 2 клочок; 3 — узелок; 4 — горизонтальная щель мозжечка; 5 – двубрюшная долька; 6 — нижняя полулунная долька; 7 — миндалина мозжечка; 8 — пирамида червя; 9 — язычок червя; 10 — ножка клочка; 11 — нижний мозговой парус; 12 — верхняя мозжечковая ножка; 13 — верхний мозговой парус; 14 мост (мозга).

1 — pedúnculus cerebellāris médius; 2 flócculus; 3 — nódulus; 4 — fissúra horisontālis cerebélli; 5 – lóbulus biventer; 6 — lóbulus semilunāris inférior; 7 tonsilla cerebélli; 8 — pýramis vérmis; 9 — úvula vérmis; 10 — pedúnculus flócculi; 11 — vélum medulláre inférius; 12 pedúnculus cerebellāris supérius; 13 — vélum medulláre supérius; 14 — pons (cerébri).

Полушария мозжечка и червь образованы белым веществом (*мозговым телом,* córpus medulláre), покрытым снаружи тонкой пластинкой серого вещества — *корой мозжечка* (córtex cerebélli). В толще листков (извилин) мозжечка белое вещество имеет вид белых полосок (рис. 263). В белом веществе в виде компактных скоплений серого вещества располагаются ядра мозжечка (núclei cerebélli). Выделяют парные зубчатое, пробковидное, шаровидное ядра и ядро шатра. Наиболее крупное *зубчатое ядро* (núcleus dentátus) расположено в полушарии мозжечка, на горизонтальном разрезе имеет вид пластинки, которая выпуклой своей частью обращена латерально и назад (рис. 264). С медиальной стороны серая пластинка зубчатого ядра замкнута, здесь находятся *ворота зубчатого ядра* (hilum núclei dentáti). Кнутри от зубчатого ядра в белом веществе червя мозжечка друг над другом располагаются небольшие по размерам *пробковидное ядро* (núcleus embolifórmis), ниже его — *шаровидное ядро* (núcleus globósus). В белом веществе червя находится также *ядро шатра* (núcleus fastigii).

В коре мозжечка имеется три клеточных слоя (рис. 263). Наиболее поверхностно находится *молекулярный слой,* образованный нейронами корзинчатой и звездчатой формы. Под этим слоем располагается *слой грушевидных нейронов,* который состоит из крупных клеток (клеток Пуркинье), расположенных в один ряд. Еще глубже лежит *зернистый слой,* который содержит большое число очень мелких нейронов — клеток-зерен.

Срединный разрез мозжечка. Вид с медиальной стороны. Буквами обозначены дольки червя

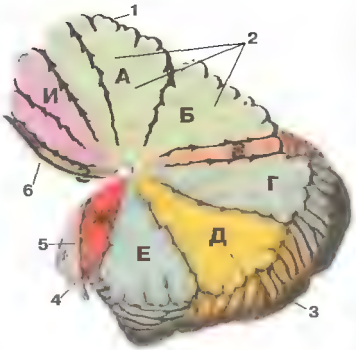

А – cúlmen; **Б** – declive; **В** – fólium vérmis; **Г** – túber vérmis; **Д** – pýramis vérmis; **Е** – úvula vérmis; **Ж** – nódulus; **З** – lingula cerebélli; **И** – lóbulus centrális.
1 – vérmis cerebélli; 2 – lámінae álbee; 3 – hemisphérium cerebélli; 4 – tela choroidea ventriculi quárti; 5 – vélum medulláre inférius; 6 – vélum medulláre supérius.

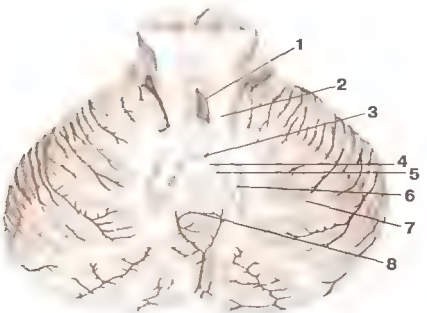

Ядра мозжечка. Вид сверху. Мозжечок разрезан в горизонтальной плоскости

1 – четвертый желудочек; 2 – верхняя мозжечковая ножка; 3 – ядро шатра; 4 – шаровидное ядро; 5 – пробковидное ядро; 6 – зубчатое ядро; 7 – кора мозжечка; 8 – червь мозжечка.

1 – ventriculus quártus; 2 – pedúnculus cerebellárs supérius; 3 – nucl. fastigii; 4 – nucl. globósus; 5 – nucl. emboliformis; 6 – nucl. dentátus; 7 – córtex cerebélli; 8 – vérmis cerebélli.

Продолговатый мозг

Продолговатый мозг (medúlla oblongáta) расположен между мостом впереди (вверху) и спинным мозгом сзади (внизу) (см. рис. 231, 232, 255 и 258). Вверху и спереди граница между продолговатым мозгом и мостом имеет вид глубокой поперечной борозды. На задней стороне эта граница соответствует мозговым полоскам, образованным нервными волокнами слухового проводящего пути. У продолговатого мозга различают переднюю, заднюю (дорсальную) и две боковые поверхности, на которых видны продольные борозды (щели) разной глубины.

На поверхностях продолговатого мозга выделяют *переднюю срединную щель* (fissúra mediána ventrális, s. antérior), *заднюю срединную борозду* (súlcus mediánus dorsális, s. postérior), передне-латеральные и задне-латеральные борозды (súlcus ventrolaterális, s. anterolaterális, et súlcus dorsolaterális, s. posterolaterális). Расположение этих борозд соответствует одноименным бороздам спинного мозга. По обеим сторонам от передней срединной щели находятся суживающиеся книзу валики — *пирамиды* (pyramides) продолговатого мозга. В нижних (задних) отделах пирамид часть пучков из волокон переходят на противоположную сторону в боковые канатики спинного мозга. Место этого перехода нервных волокон из пирамид на противоположную сторону получило название *перекреста пирамид* (decussátio pyramidum). Перекрест находится на граница продолговатого мозга со спинным. Кзади от пирамиды на каждой стороне продолговатого мозга находится овоидной формы возвышение — это *олива* (oliva). Между пирамидой и оливой проходит передняя латеральная борозда, в области которой из мозга выходят корешки подъязычного нерва. Дорзальнее оливы через *позадиоливную борозду* (súlcus retrooliváris) из мозга выходят корешки языкоглоточного, блуждающего и добавочного черепных нервов. На дорсальной стороне продолговатого мозга по бокам от задней срединной борозды находятся лежащие друг за другом два возвышения. Латеральнее располагается *бугорок клиновидного ядра* (tubérculum cuneátum), а медиальнее — *бугорок тонкого ядра* (tubérculum grácile). Книзу бугорок клиновидного ядра суживается и переходит в *клиновидный пучок* (fasciculus cuneátus), а бугорок тонкого ядра — в *тонкий пучок* (fasciculus grácilis).

Кверху и кпереди от бугорков тонкого и клиновидного ядер одноименные пучки волокон продолговатого мозга уходят в стороны, ограничивают нижний угол ромбо-

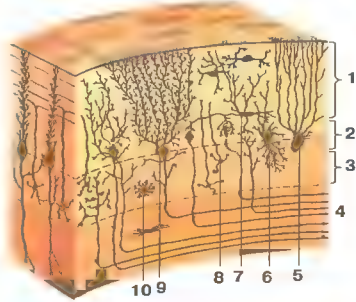

Схема строения коры мозжечка

1 — молекулярный слой; 2 — слой грушевидных нейронов; 3 — зернистый слой; 4 — белое вещество; 5 — глиальная клетка; 6 — большая нервная клетка; 7 — корзинчатая нервная клетка; 8 — малый нейроцит; 9 — гранулярная нервная клетка (клетка Пуркинье); 10 – астроцит.

1 — strátum moleculáre; 2 — strátum neurocýtus piriformis; 3 — strétum granulósum; 4 — substántia álbe; 5 — gliocýtus; 6 — granoneurocýtus mágnus; 7 — neurocýtus corbifer; 8 — granoneurocýtus párvus; 9 — gangliocýtus (Purkinee); 10 — astrocýtus (astrogliocýtus).

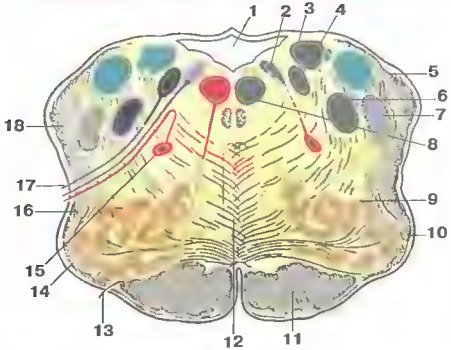

263 **Продолговатый мозг, поперечный разрез**

1 — четвертый желудочек; 2 — *дорсальное ядро* блуждающего нерва; 3 — *ядро* вестибулярного нерва; 4 — *ядро* одиночного пути; 5 — задний (дорсальный) спинно-мозжечковый путь; 6 — спинномозговое ядро тройничного нерва; 7 — спинномозговой путь тройничного нерва; 8 — *ядро* подъязычного нерва; 9 — оливное *ядро*; 10 — олива; 11 — корково-спинномозговой путь (пирамидный); 12 — медиальная петля; 13 — подъязычный нерв; 14 — передние наружные дуговые волокна; 15 — двойное *ядро*; 16 — спинно-таламический и спинно-покрышечный пути; 17 — блуждающий нерв; 18 — передний (вентральный) спинно-мозжечковый путь.

1 — ventriculus quártus; 2 — núcl. dorsális n. vági; 3 — núcl. n. vestibulária; 4 — núcl. solitárius; 5 — tr. spinocerebellāris postérior (dorsális); 6 — núcl. spinális n. trigemini; 7 — tr. spinális n. trigemini; 8 — núcl. n. hypoglóssi; 9 — núcl. olivāris; 10 — oliva; 11 — tr. corticospinális (pyramidális); 12 — lemniscus mediális; 13 — n. hypoglóssus; 14 — fibrae arcuátae exteĭnae ventrāles; 15 — núcl. ambíguus; 16 — tr. spinothalámicus et spinotectális; 17 — n. vĕgus; 18 — tr. spinocerebellāris antárior (ventrális).

видной ямки и продолжаются в нижние ножки мозжечка. В составе этих ножек в мозжечок идут волокна (отростки клеток) от *тонкого* и *клиновидного ядер* (núclei grácilis et cuneátus), расположенных в толще одноименных бугорков.

На фронтальном разрезе продолговатого мозга (на уровне олив) различимы скопления белого и серого вещества (рис. 266). В нижнелатеральном отделе каждой половины продолговатого мозга располагаются левое и правое оливные (нижние) ядра (núclei olivāres caudáles, s. inferióres), имеющие зубчатую форму. Ворота (hilum núclei olivāres caudális, s. inferiōris) этих ядер (незамкнутая часть пластинки серого вещества) обращены вверх и медиально. Между оливными ядрами находится межоливный слой, образованный *внутренними дугообразными волокнами* (fibrae arcuátae intérnae), являющимися отростками нейронов тонкого и клиновидного ядер. Эти волокна образуют *медиальную петлю* (lemniscus mediális), которая принадлежит проприоцептивному пути коркового направления. Над медиальной петлей проходит *задний продольный пучок* (fasciculus longitudinālis dorsális, s. postérior). В вентральной части продолговатого мозга, в толще пирамид, проходят нисходящие двигательные пирамидные пути. В дорсальной части (покрышке продолговатого мозга) находятся ядра IX, X, XI и XII пар черепных нервов (языкоглоточного, блуждающего, добавочного и подъязычного), участвующих в иннервации внутренних органов. В покрышке в восходящем направлении идут афферентные пути, а также находятся цен-

тры и связи (нервные волокна) ретикулярной формации, в том числе дыхательный и сосудодвигательный центры.

Ретикулярная формация (formátio reticuláris) представляет собой совокупность нейронов и нервных центров (ядер), связанных между собой и с другими структурами нервной системы многочисленными нервными волокнами. Ретикулярная формация создает и поддерживает условия, необходимые для физиологических процессов, происходящих в коре полушарий большого мозга, а также оказывает влияние на проходящие через нее нервные импульсы. Среди проводящих путей ретикулярной формации различают ретикуло-таламический путь, несущий импульсы из продолговатого мозга к таламусам, покрышечно-таламический путь, идущий из ретикулярной формации моста и среднего мозга, ретикуло-спинномозговой путь, направляющийся к передним рогам спинного мозга, и другие пути. Задняя (дорсальная) поверхность продолговатого мозга вместе с задней стороной моста образует продольно ориентированную площадку ромбовидной формы ромбовидную ямку, являющуюся дном четвертого желудочка.

Четвертый желудочек

Полостью продолговатого мозга является *четвертый желудочек* (ventriculus quártus), в образовании которого участвуют также задняя (дорсальная) поверхность моста, мозжечок и перешеек ромбовидного мозга. По форме четвертый желудочек напоминает шатер, дно которого имеет форму ромба (ромбовидная ямка). Ромбовидная ямка (fóssa rhomboidea) образована дорсальной поверхностью моста и продолговатого мозга, границей между которыми служат мозговые полоски IV желудочка (striae medulláres ventriculi quárti), идущие в поперечном направлении из боковых углов ромбовидной ямки к срединной борозде. *Крыша IV желудочка* (tégmen ventriculi quárti) имеет форму шатра (см. рис. 256). Передне-верхняя стенка крыши IV желудочка образована верхними мозжечковыми ножками и натянутым между ними *верхним мозговым парусом* (vélum medulláre rostrálie, s. supérius). Задне-нижняя часть крыши обрезована *нижним мозговым парусом* (vélum medulláre caudále, s. inférius), прикрепляющимся по бокам к ножкам клочка (рис. 267). Изнутри к нижнему мозговому парусу прилежит *сосудистая основа IV желудочка* (tela choroidea ventriculi quárti), образовавшаяся путем впячивания мягкой оболочки головного мозга в щель между нижней поверхностью мозжечка вверху и нижним мозговым парусом внизу. К сосудистой основе со стороны полости желудочка прилежит его сосудистое сплетение (plexus choroideus ventriculi quárti). В задне-нижней стенке IV желудочка располагается его непарная *срединная апертура* (apertúra mediána ventriculi quárti). В боковых отделах, в области латеральных карманов IV желудочка (recéssus laterales ventriculi quárti), находится парная *латеральная апертура* (apertúra laterális). Эти три апертуры (отверстия) сообщают IV желудочек с субарахноидальным пространством головного мозга.

Ромбовидная ямка

Ромбовидная ямка (fóssa rhomboidea) в верхней своей части и по бокам ограничена верхними мозжечковыми ножками, в нижней части — нижними мозжечковыми ножками (рис. 268). Задне-нижний угол ромбовидной ямки под нижним краем крыши IV желудочка переходит в центральный канал спинного мозга. В передне-верхнем углу над ромбовидной ямкой имеется узкое отверстие водопровода мозга, сообщающее полости III и IV желудочков. В боковых отделах ромбовидной ямки имеются углубления — *латеральные карманы IV желудочка* (recéssus laterales ventriculi quárti). От верхнего угла ромбовидной ямки к нижнему ее углу проходит *срединная борозда* (súlcus mediánus), разделяющая ромбовидную ямку на правую и левую симметричные половины. По бокам от срединной борозды находится парное *ме-*

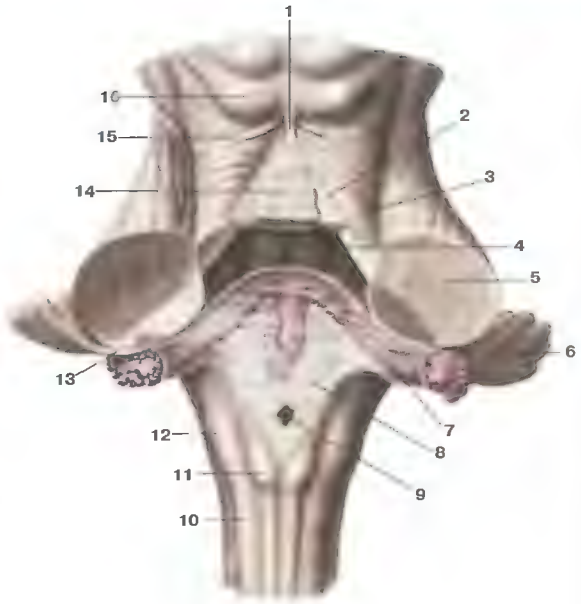

Передне-верхняя и задне-нижняя части крыши IV желудочка. Вид сверху. Мозжечок удален

1 — уздечка верхнего мозгового паруса; 2 — верхний мозговой парус; 3 — верхняя мозжечковая ножка; 4 — четвертый желудочек; 5 — средняя мозжечковая ножка; 6 — клочок; 7 — сосудистое сплетение четвертого желудочка; 8 — нижний мозговой парус; 9 — срединная апертура четвертого желудочка; 10 — продолговатый мозг; 11 — бугорок тонкого ядра; 12 — бугорок клиновидного ядра; 13 — ножка клочка; 14 — язычок передней доли мозжечка; 15 — блоковой нерв; 16 — нижний холмик (среднего мозга).

1 — frénulum véli medulláris supérius; 2 — vélum medulláre supérius; 3 — pedúnculus cerebelláris supérius; 4 — ventrículus quártus; 5 — pedúnculus cerebelláris médius; 6 — flócculus; 7 — plexus choroideus ventriculi quárti; 8 — vélum medulláre inférius; 9 — apertúra mediána ventriculi quárti; 10 — medúlla oblongáta; 11 — tubérculum grácile; 12 — tubérculum cuneátum; 13 — pedúnculus flócculi; 14 — lingula lóbus antérior cerebélli; 15 — n. trochleáris; 16 — colliculus inférior (téctum mesencéphali).

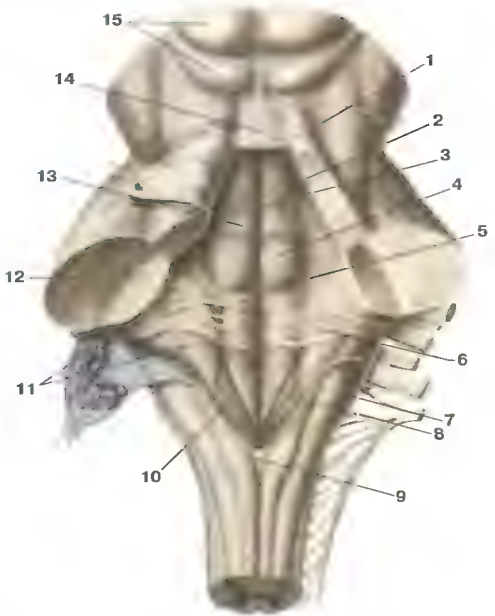

Ромбовидная ямка. Вид сверху. Мозжечок, крыша четвертого желудочка удалены

1 — верхняя мозжечковая ножка; 2 — голубоватое место; 3 - срединная щель ромбовидной ямки; 4 — лицевой бугорок; 5 — пограничная борозда; 6 — мозговые полоски; 7 — нижняя мозжечковая ножка; 8 — треугольник подъязычного нерва; 9 — задвижка; 10 — треугольник блуждающего нерва; 11 — вестибулярное поле; 12 — средняя мозжечковая ножка; 13 — медиальное возвышение; 14 — верхний мозговой парус; 15 — верхние и нижние холмики (среднего мозга).

1 — pedúnculus cerebellāris superius; 2 — lócus cerúleus; 3 — fissura mediana fóssae rhomboideae; 4 — colliculus fascialis; 5 — súlcus limitans; 6 — striae medullāres; 7 — padúnculus cerebellaris inferuis; 8 — trigónum n. hypoglóssi; 9 — óbex; 10 — trigonum n. vagi; 11 — área vestibulāris; 12 — padúnculus cerebellāris médius; 13 — eminéntia mediālis; 14 — vélum medullare supérius; 15 — colliculus supérior et colliculus inférior (téctum mesencéphali).

диальное возвышение (eminéntia mediális), которое с латеральной стороны ограничивается *пограничной бороздой* (súlcus limitans). В верхней части медиального возвышения находится небольшой по размерам *лицевой бугорок* (colliculus faciális). Передние (верхние) отделы пограничной борозды расширяются, образуя *верхнюю ямку* (fóvea rostrális, s. supérior). Нижний (задний) конец пограничной борозды незначительно расширен, образуя *нижнюю ямку* (fóvea caudális, s. inférior).

В передних (верхних) отделах ромбовидной ямки, латеральнее срединного возвышения, находится *голубоватое место* (lócus caeréuleus), которое относят к ретикулярной формации; оно участвует в регуляции сна и бодрствования. В нижнем отделе ромбовидной ямки медиальное возвышение постепенно суживается и переходит в небольшой *треугольник подъязычного нерва* (trigónum nérvi hypoglóssi). Латеральнее его располагается меньший по размерам *треугольник блуждающего нерва* (trigónum nérvi vági). В области латеральных карманов IV желудочка ромбовидная ямка образует площадку — *вестибулярное (предверное) поле* (área vestibuláris). Из этой области начинаются мозговые полоски IV желудочка.

Серое вещество моста и продолговатого мозга, образующих ромбовидную ямку, располагается в их покрышке в виде отдельных скоплений — ядер, которые проецируются на ромбовидную ямку (рис. 269). Чувствительные ядра занимают в толще ромбовидной ямки латеральное положение, двигательные ядра — медиальное. Парасимпатические (вегетативные) ядра черепных нервов проецируются между латеральными и медиальными ядрами, занимая промежуточное положение. Ядра V–VIII пар черепных нервов (тройничного, отводящего, лицевого и преддверно-улиткового), залегающие в мосту, проецируются на верхнюю половинку ромбовидной ямки. Ядра IX–XII пар черепных нервов (языкоглоточного, блуждающего, добавочного и подъязычного), расположенных в толще продолговатого мозга, проецируются на нижнюю половину ромбовидной ямки (рис. 269).

Тройничный нерв (n. trigeminus, V нерв) имеет следующие ядра:

1. *Двигательное ядро тройничного нерва* (núcleus motórius nérvi trigémini, s. núcleus motórius trigeminális) проецируется на область краниальной (верхней) ямки. Отростки клеток этого ядра образуют двигательный корешок тройничного нерва.

2. *Чувствительное ядро*, к которому подходят волокна чувствительного корешка тройничного нерва, имеет три части. Различают: а) *мостовое ядро тройничного нерва* (núcleus pontinus nérvi trigémini), которое проецируется позади и латеральнее двигательного ядра на область голубоватого пятна; б) *спинномозговое (нижнее) ядро тройничного нерва* (núcleus spinális, s. inférior, nérvi trigémini) является продолжением вниз мостового ядра; в) *ядро среднемозгового пути тройничного нерва* (núcleus mesencephálicus nérvi trigémini) расположено кверху от двигательного ядра этого нерва, в центральном сером веществе среднего мозга.

Отводящий нерв (n. abdúcens, IV нерв) имеет одно двигательное ядро (núcleus n. abducéntis), расположенное в петле колена лицевого нерва. Ядро проецируется на лицевой холмик.

Лицевой нерв (n. faciális, VII нерв) имеет двигательное, чуествительное и вегетативное (парасимпатическое) ядра.

1. *Двигательное ядро лицевого нерва* (núcleus n. faciális) залегает в ретикулярной формации моста. Проецируется латеральнее лицевого бугорка. Отростки клеток этого ядра формируют двигательный корешок лицевого нерва.

2. *Чувствительное ядро одиночного пути* (núcleus solitárius), общее для VII, IX и X черепных нервов. Проецируется на протяжении почти всей ромбовидной ямки латеральнее пограничной борозды. На клетках этого ядра оканчиваются волокна пути вкусовой чувствительности.

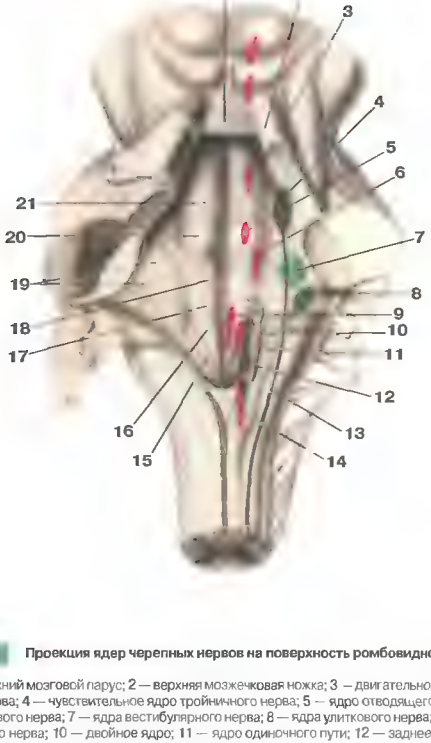

Проекция ядер черепных нервов на поверхность ромбовидной ямки

1 — верхний мозговой парус; 2 — верхняя мозжечковая ножка; 3 — двигательное ядро тройничного нерва; 4 — чувствительное ядро тройничного нерва; 5 — ядро отводящего нерва; 6 — ядро лицевого нерва; 7 — ядра вестибулярного нерва; 8 — ядра улиткового нерва; 9 — ядра подъязычного нерва; 10 — двойное ядро; 11 — ядро одиночного пути; 12 — заднее ядро блуждающего нерва; 13 — спинно-мозговое ядро тройничного нерва; 14 — ядро добавочного нерва; 15 — треугольник блуждающего нерва; 16 — треугольник подъязычного нерва; 17 — мозговые полоски; 18 — срединная борозда (ромбовидная ямка); 19 — вестибулярное поле; 20 — лицевой бугорок; 21 — медиальное возвышение.

1 — vélum medulláre supérius; 2 — pedúnculus cerebelláris supérius; 3 — núcleus motórius n. trigémini; 4 — núcleus sensórius n. trigémini; 5 — núcleus n. abdúcentis; 6 — núcleus n. faciális; 7 — núclei n. vestibuláres; 8 — núclei n. cochleáres; 9 — núcleus n. hypoglóssi; 10 — núcleus ambíguus; 11 — núcleus solitárius; 12 — núcleus dorsális n. vági; 13 — núcleus spinális n. trigémini; 14 — núcleus n. accessórii; 15 — trigónum n. vági; 16 — trigónum n. hypoglóssi; 17 — striae medulláres; 18 — súlcus mediánus (fóssae rhombóideae); 19 — área vestibuláris; 20 — colliculus faciális; 21 — eminéntia mediális.

3. *Вегетативное верхнее слюноотделительное ядро* (núcleus salivatórius rostrális, s. supérior), парасимпатическое, находится в ретикулярной формации моста, проецируется латеральнее двигательного ядра лицевого нерва.

Преддверно-улитковый нерв (n. vestibulocochleáris, VIII нерв) имеет две группы ядер: два улитковых (слуховых) и четыре вестибулярных (преддверных). Эти ядра находятся в латеральных отделах моста и проецируются на область вестибулярного поля ромбовидной ямки.

Улитковые ядра:

1. *Переднее (вентральное) улитковое ядро* (núcleus cochleáris ventrális, s. antérior).

2. *Заднее улитковое ядро* (núcleus cochleáris dorsális, s. postérior).

Проецируются одно вентральнее другого и сбоку от вестибулярных ядер. На нейронах этих ядер оканчиваются отростки нейронов спирального узла улитки внутреннего уха.

Вестибулярные ядра:

1. Медиальное вестибулярное ядро (núcleus vestibuláris mediális).

2. Латеральное вестибулярное ядро (núcleus vestibuláris laterális).

3. Верхнее вестибулярное ядро (núcleus vestibuláris rostrális, s. supérior).

4. Нижнее вестибулярное ядро (núcleus vestibuláris caudális, s. inférior). Все вестибулярные ядра получают импульсы от ампулярных гребешков и пятен (чувствительных областей) перепончатого лабиринта внутреннего уха.

Языкоглоточный нерв (n. glossopharýngeus, IX нерв) имеет три ядра:

1. Двигательное двойное ядро (núcleus ambigus), общее для IX и X черепных нервов. Располагается в ретикулярной формации покрышки продолговатого мозга. Проецируется на область каудальной (нижней) ямки.

2. Чувствительное ядро одиночного пути (núcleus solitárius), общее для VII, IX и X черепных нервов. Проецируется латеральнее пограничной борозды.

3. Вегетативное *нижнее слюноотделительное ядро* (núcleus salivatórius caudális, s. inférior), парасимпатическое, находится в ретикулярной формации продолговатого мозга между нижним оливным и двойным ядром. Проецируется латеральнее двойного ядра.

Блуждающий нерв (n. vágus, X нерв) имеет три ядра:

1. Двигательное *двойное ядро* (núcleus ambíguus), общее для IX и X черепных нервов.

2. Чувствительное *ядро одиночного нерва* (núcleus solitárius), общее для VII, IX и X черепных нервов.

3. Парасимпатическое *заднее ядро блуждающего нерва* (núcleus dorsális nérvi vági) залегает поверхностно в покрышке продолговатого мозга, проецируется на область треугольника блуждающего нерва.

Добавочный нерв (n. accessórius, XI нерв). *Ядро добавочного нерва* (núcleus n. accessórii) залегает в покрышке продолговатого мозга, продолжается в сером веществе верхних пяти-шести сегментов спинного мозга (между задним и передним рогами). В ромбовидной ямке проецируется на уровне двойного ядра.

Подъязычный нерв (n. hypoglóssus, XII нерв) имеет одно двигательное *ядро подъязычного нерва* (núcleus n. hypoglóssi), залегающее в покрышке нижнего отдела продолговатого мозга, которое проецируется на область треугольника подъязычного нерва.

Проводящие пути головного и спинного мозга

Проводящими путями называют пучки нервных волокон, занимающие определенное место в белом веществе головного и спинного мозга, соединяющие различные функциональные центры в центральной нервной системе и проводящие одинаковые для каждого пучка нервные импульсы. Различают ассоциативные, комиссуральные и проекционные проводящие пути (нервные волокна).

Ассоциативные нервные волокна соединяют различные функциональные центры (кора мозга, ядра серого вещества) в пределах одной половины мозга. Выделяют короткие и длинные ассоциативные волокна (пути). Короткие ассоциативные пути связывают участки серого вещества в пределах одной доли головного мозга или ядра, расположенные в соседних сегментах одной половины спинного мозга. Некоторые короткие ассоциативные пути соединяют серое вещество соседних извилин (внутрикорковые волокна). Внекорковые ассоциативные волокна выходят за пределы коры в белое вещество полушария. Длинные ассоциативные волокна соединяют серое вещество, расположенное в различных долях одного полушария (междолевые пучки волокон). К длинным ассоциативным путям относят верхний и нижний продольные и крючковидный пучки (рис. 270 и 271). *Верхний продольный пучок* (fasciculus longi-

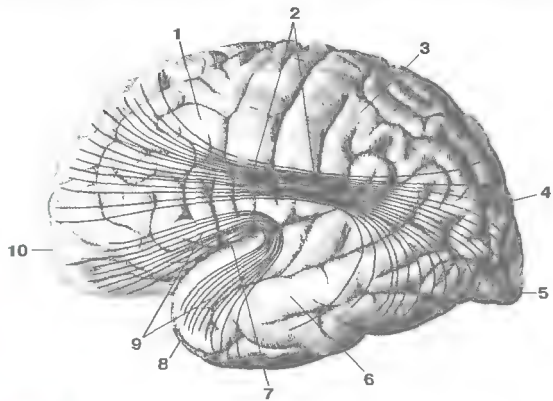

Длинные ассоциативные пути большого мозга. Верхний продольный пучок и крючковидный пучок большого мозга. Вид слева

1 — лобная доля; 2 — верхний продольный пучок; 3 — теменная доля; 4 — затылочная доля; 5 — затылочный полюс; 6 — височная доля; 7 — латеральная ямка большого мозга; 8 — височный полюс; 9 — крючковидный пучок; 10 — лобный полюс.

1 — lóbus frontális; 2 — fasciculus longitudinális superior; 3 — lóbus parietális; 4 — lóbus occipitális; 5 — pólus occipitális; 6 — lóbus temporális; 7 — fóssa lateráliscérebri; 8 — pólus temporális; 9 — fasciculus uncinátus; 10 lóbus frontális.

dinális supérior) расположен в верхней части белого вещества полушария большого зга, он соединяет кору лобной доли с корой теменной и затылочной долей. *Нижний продольный пучок* (fasciculus longitudinális inférior) проходит в нижних отделах лушария и связывает кору височной и затылочной долей. *Крючковидный пучок* sciculus uncinátus) дугообразно изгибается и соединяет кору области лобного поса с корой передней части височной доли. Ассоциативные волокна различных сегентов спинного мозга образуют *собственные передние, латеральные и задние межсегментарные) пучки* (fasciculi próprii anterióres, laterâles, dorsâles posterióres). и пучки находятся рядом с серым веществом спинного мозга. Короткие межсегментрные пучки соединяют соседние сегменты спинного мозга, длинные межсегментарне — далеко расположенные друг от друга сегменты.

Комиссуральные (спаечные) нервные волокна соединяют одинаковые центры авой и левой половин головного мозга, координируя их функции. Переходя из одго полушария в другое, комиссуральные волокна образуют спайки (мозолистое те, спайка свода, передняя спайка, задняя спайка). Мозолистое тело образовано воknами, связывающими корковые центры правого и левого полушарий большого зга (рис. 272). В белом веществе полушарий волокна мозолистого тела веерообзно расходятся, образуя *лучистость мозолистого тела* (radiáti córporis callósi).

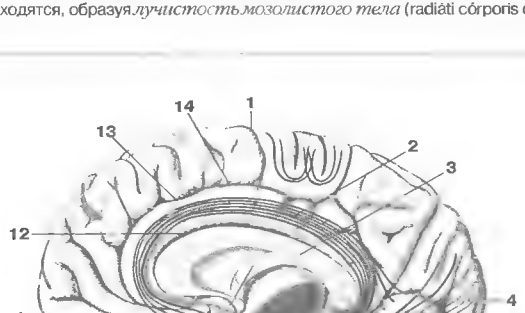

Длинные ассоциативные пути большого мозга. Нижний продольный пучок большого мозга. Вид с медиальной стороны

1 — центральная борозда; 2 — нервные волокна поясной извилины; 3 — мозолистое тело; 4 — шпорная борозда; 5 — затылочный полюс; 6 — валик (мозолистого тела); 7 — нижний продольный пучок; 8 — височная доля; 9 — крючок; 10 — свод; 11 — лобный полюс; 12 — борозда мозолистого тела; 13 — поясная извилина; 14 — борозда поясной извилины.

1 — súlcus centrâlis; 2 — neurofibrae gýri cinguli; 3 córpus callósum; 4 — súlcus calcarinus; 5 — pólus occipitâlis; 6 — splénium (córporis callósi); 7 — fasciculus longitudinâlis inférior; 8 — lóbus temporâlis; 9 úncus; 10 — fórnix; 11 — pólus frontâlis; 12 — súlcus córporis callósi; 13 - gýrus cinguli; 14 súlcus gyri cinguli.

272 **Комиссуральные волокна (лучистость) мозолистого тела. Вид сверху. Верхние отделы лобных, теменных и затылочных долей большого мозга удалены**

1 — лобные щипцы (большие щипцы); 2 — мозолистое тело; 3 — медиальная продольная полоска; 4 — латеральная продольная полоска; 5 — затылочные щипцы (малые щипцы).

1 — fórceps frontális (májor); 2 — córpus callósum; 3 — striae longitudinális mediális; 4 — striae longitudinális laterális; 5 — fórceps occipitális (minor).

Комиссуральные волокна, проходящие в клюве и колене мозолистого тела, соединяют участки лобных долей обоих полушарий. Эти волокна охватывают с двух сторон часть продольной щели большого мозга, образуя так называемые *лобные щипцы* (fórceps frontális). Ствол мозолистого тела образован нервными волокнами, соединяющими кору центральных извилин, теменных и височных долей правого и левого полушарий. Валик мозолистого тела состоит из комиссуральных волокон, связывающих кору задних отделов теменной и затылочной долей обоих полушарий. Пучки этих волокон охватывают задний отдел продольной щели большого мозга, образуя *затылочные щипцы* (fórceps occipitális).

Комиссуральные волокна *передней спайки* мозга (commissúra rostrális, s. antérior) соединяют кору височных долей правого и левого полушарий, а также области правого и левого обонятельных треугольников. У человека эти волокна слабо выражены. *Спайка свода* (commissúra fórnicis) образована волокнами, связывающими участки коры правой и левой височных долей полушарий, правого и левого гиппокампов.

Проекционные нервные волокна соединяют различные отделы (ядра) спинного мозга с головным мозгом, ядра мозгового ствола с базальными ядрами (полосатым телом) и корой, а также кору большого мозга и базальные ядра с ядрами мозгового ствола и со спинным мозгом. Различают восходящие и нисходящие проекционные пути.

Восходящие проекционные пути (афферентные, чувствительные) несут нервные импульсы из расположенных ниже центров нервной системы (спинного мозга, ствола мозга) к вышележащим центрам (к ядрам ствола мозга, подкорковым и корковым центрам). По характеру проводимых импульсов выделяют экстероцептивные, проприоцептивные и интероцептивные пути.

Экстероцептивные пути проводят импульсы, возникающие в результате воздействия внешней среды, от кожи (чувства боли, температуры, осязания и давления), от высших органов чувств (зрения, слуха, вкуса, обоняния). *Проприоцептивные пути* проводят импульсы от органов аппарата движения (мышц, связок, сухожилий, суставных капсул), несут информацию о положении тела, о размерах движений. *Интероцептивные пути* несут импульсы от внутренних органов, сосудов, воспринимают состояние внутренней среды организма, интенсивность обмена веществ, химический состав тканевой жидкости и крови, давление в сосудах.

Латеральный спиноталамический путь (tráctus spinothalámicus laterális) проводит импульсы болевой и температурной чувствительности от кожи к коре постцентральной извилины (рис. 273). Рецепторы первого чувствительного нейрона находятся в коже. Тела этих нейронов (псевдоуниполярных) находятся в спинномозговых узлах. Центральные отростки этих нейронов в составе задних корешков спинномозговых нервов направляются в задний рог спинного мозга, где заканчиваются на клетках вторых нейронов. Аксоны второго нейрона идут через переднюю серую спайку в боковой канатик противоположной стороны. Пучок этих волокон (аксонов вторых нейронов) поднимается в продолговатый мозг, проходит в покрышке моста и среднего мозга и оканчивается в таламусе, на телах третьих нейронов. Аксоны третьих нейронов проходят через нижнюю ножку внутренней капсулы позади пирамидных путей и заканчиваются синапсами на нейронах четвертого слоя коры (внутренней зернистой пластинки) постцентральной извилины.

Передний спиноталамический путь (tráctus spinothalámicus antérior) проводит импульсы чувства давления и осязания также в постцентральную извилину. Первый (чувствительный) нейрон имеет такое же расположение, как и у латерального спинномозгового пути. Аксоны клеток второго нейрона идут через переднюю серую спайку в передний канатик противоположной стороны и в его составе поднимаются к головному мозгу и заканчиваются в таламусе (рис. 273). Аксоны клеток третьего нейрона проходят через заднюю ножку внутренней капсулы вместе с волокнами латерального спиноталамического пути и направляются к постцентральной извилине.

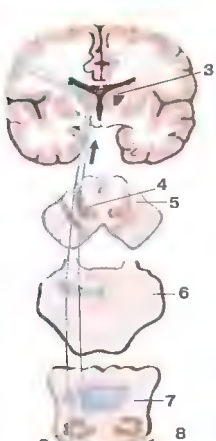

Проводящие пути болевой и температурной чувствительности, осязания и давления. Латеральный и передний спиноталамические пути. Стрелками показано направление движений нервных импульсов. Схема

1 — латеральный спиноталамический путь; 2 — передний спиноталамический путь; 3 — таламус; 4 — медиальная петля; 5 — поперечный разрез среднего мозга; 6 — поперечный разрез моста; 7 — поперечный разрез продолговатого мозга; 8 — спинномозговой узел; 9 — поперечный разрез спинного мозга.

1 — tr. spinothalámicus laterális; 2 — tr. spinothalámicus antárior (ventrális); 3 — thálamus; 4 — lemniscus mediális; 5 — mesencéphalon (séctio transversális); 6 — pons (séctio transversális); 7 — médulla oblongáta (séctio transversális); 8 — gángl. spinále; 9 — médulla spinális (séctio transversális).

Часть волокон первого нейрона проводящего пути осязания и даления проходит в составе заднего канатика своей стороны вместе с аксонами клеток проводящего пути проприоцептивной чувствительности коркового направления.

Проприоцептивные проводящие пути несут импульсы от органов опорно-двигательного аппарата к коре полушарий большого мозга и в мозжечок, одной из функций которого является непроизвольная координация движений. Поэтому выдвляют проприоцептивный путь коркового направления, благодаря которому состояние опорно-двигательного аппарата оценивается вашим сознанием, и проприоцептивные пути мозжечкового направления.

Проводящий путь проприоцептивной чувствительности коркового направления (tráctus bulbothalámicus) проводит импульсы мышечно-суставного чувства в постцентральную извилину (рис. 274). Рецепторы клеток первого нейрона находятся в мышцах, сухожилиях, суставных капсулах, связках. Тела первых (псевдоуниполярных) нейронов находятся в спинномозговых узлах. Аксоны этих нейронов в составе задних корешков спинномозговых нервов идут в задний канатик спинного мозга (минуя его задний рог), поднимаются в продолговатый мозг к тонкому и клиновидному ядрвм. Аксоны клеток первого нейрона этого пути заканчиваются на телах вторых нейронов, расположенных в тонком и клиновидном ядрах продолговатого мозга. Аксоны вторых нейронов выходят из этих ядер, изгибаются вперед и медиально на уровне нижнего угла ромбовидной ямки и образуют внутренние дуговые волокна (fibrae arcuátae intérnae) (медиальную петлю), переходящие на противоположную сторону. Далее волокна медиальной петли поднимаются в покрышке моста непосредстеенно над трапециевидным телом, затем в среднем мозге волокна дорсо-латеральнее красного ядра и заканчиваются в таламусе. Аксоны третьих нейронов, тела которых находятся в таламусе, проходят через заднюю ножку внутренней капсулы вместе с волокнами третьих нейро-

нов спиноталамических путей и достигают постцентральной извилины.

Часть волокон второго нейрона проприоцептивного пути коркового направления выходит из тонкого и клиновидного ядер и направляется в мозжечок, образуя задние и передние наружные дугообразные волокна.

В составе группы проприоцептивных путей различают передний и задний спиномозжечковые пути, которые участвуют в рефлекторной координации движений без высших отделов головного мозга (коры полушарий). *Задний спиномозговой путь*, или пучок Флексига (tráctus spinocerebellāris dorsālis), несет проприоцептивные импульсы от мышц, сухожилий, связок в мозжечок. Тела первых (псевдоуниполярных) нейронов располагаются в спинномозговых узлах. Аксоны (центральные отростки) этих клеток в составе заднего корешка спинномозговых нервов проходят в задний рог спинного мозга и заканчиваются на нейронах грудного ядра, расположенного в медиальной части основания заднего рога. Аксоны грудного ядра (вторые нейроны) в составе задней части бокового канатика своей стороны поднимаются в продолговатый мозг, проходят через нижнюю мозжечковую ножку в мозжечок и заканчиваются синапсами на нейронах коры червя, где заканчивается этот путь.

Передний спиномозжечковый путь, или пучок Говерса (tráctus spinocerebellāris antērior), также начинается в органах опорно-двигательного аппарата. Центральные отростки первых нейронов, тела которых расположены в спинномозговых узлах, входят в задний рог спинного мозга, оканчиваясь на нейронах, примыкающих с латеральной стороны к грудному ядру. Аксоны второго нейрона проходят через переднюю серую спайку в боковой канатик противоположной стороны, поднимаются до уровня перешейка ромбовидного мозга. На уровне перешейка ромбовидного мозга аксоны второго нейрона возвращаются на свою сторону и через верхнюю мозжечковую ножку переходят в мозжечок, где заканчиваются в передне-верхних отделах коры червя.

274 **Проводящий путь проприоцептивной чувствительности коркового направления. Стрелками показано направление движения нервных импульсов. Схема**

1 — спинномозговой узел; 2 — поперечный разрез спинного мозга; 3 — задний канатик спинного мозга; 4 — передние наружные дугообразные волокна; 5 — медиальная петля; 8 — таламус; 7 — поперечный разраз среднего мозга; 8 — поперечный разрез моста; 9 — поперечный разрез продолговатого мозга; 10 — задние наружные дугообразные волокна.

1 — gángl. spinále; 2 — médulla spinālis (sēctio transversālis); 3 — funículus posterior (dorsālis) médullae spinālis; 4 — fibrae arcuātae extérnae anteriōres (ventrāles); 5 — lemniscus medialis; 6 — thálamus; 7 — mesencéphalon (sēctio transversālis); 8 — pōns (sēctio transversālis); 9 — médulla oblongāta (sēctio transversālis); 10 — fibrae arcuātae extérnae posteriōres (dorsāles).

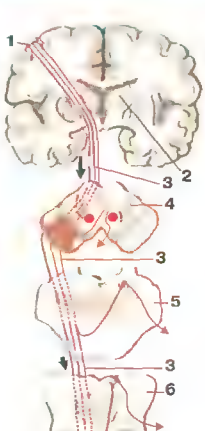

275 **Корково-ядерный и корково-спинномозговые пути. Стрелками показано направление движения нервных импульсов. Схема**

1 — предцентральная извилина; 2 — таламус; 3 — корково-ядерный путь; 4 — поперечный разраз среднего мозга; 5 — поперечный разрез моста; 6 — поперечный разраз продолговатого мозга; 7 — перекрест пирамид; 8 — латеральный корково-спинномозговой путь; 9 — поперечный разрез спинного мозга; 10 — передний корково-спинномозговой путь.

1 — gyrus precentrális; 2 — thálamus; 3 — tr. corticonucleáris; 4 — mesencéphalon (séctio transversális); 5 — pons (séctio transversális); 6 — médulla oblongáta (séctio transversális); 7 — decussátio pyramidum; 8 — tr. corticospinális (pyramidális) laterális; 9 — médulla spinális (séctio transversális); 10 — tr. corticospinális (pyramidális) antérior (ventrális).

Имеются нервные волокна, соединяющие мозжечок и красные ядра среднего мозга. Из коры червя через связи с пробковидным и шаровидным ядрами импульсы через верхнюю мозжечковую ножку поступают в красное ядро противоположной стороны (мозжечково-красноядерный путь).

Нисходящие проекционные пути (эффективные, эфферентные пути) проводят импульсы от коры, подкорковых центров, ядер ствола мозга к двигательным ядрам мозгового ствола и спинного мозга. Различают главный двигательный (пирамидный) путь и группу экстрапирамидных двигательных путей. Пирамидный путь несет импульсы произвольных движений, в нем выделяют корково-спинномозговые проводящие пути. Экстрапирамидальные пути проводят импульсы непроизвольных движений.

Главный двигательный, или пирамидный, путь (tr. pyramidális) объединяет нейрон и нервные волокна, по которым произвольные двигательные импульсы из предцентральной извилины направляются к двигательным ядрам черепных нервов ствола головного мозга (корково-ядерный путь) и к двигательным ядрам передних рогов спинного мозга (латеральный и передний корково-спинномозговые пути) (рис. 275).

Корково-ядерный путь (tráctus cortico-nucleáris) начинается от гигантских пирамидных клеток (клеток Беца), расположенных в составе пятого слоя коры предцентральной извилины, ее нижней трети. Аксоны этих нейронов спускаются вниз через колено внутренней капсулы, проходят через основание ножки мозга, далее — через базилярную часть моста, до продолговатого мозга. Начиная с уровня среднего мозга, аксоны этих клеток переходят на противоположную сторону и заканчиваются в нейронах двигательных ядер черепных нервов. Волокна идут к ядрам III и IV черепных нервов в среднем мозге. На уровне моста волокна идут к двигательным ядрам V, VI, VII черепных нервов и продолговатого мозга — к ядрам IX, X, XI и XII черепных нервов. Аксоны нейронов двигательных ядер черепн-

ных нервов и их ветвей направляются к поперечно-полосатым мышцам головы и шеи и иннервируют их.

Латеральный и *передний корково спинномозговые (пирамидные) пути* (tr. corticospináles laterális et antérior) также начинаются от гигантских пирамидных клеток предцентральной извилины. Аксоны этих клеток спускаются через переднюю часть задней ножки внутренней капсулы, позади корково-ядерного пути. Далее волокна этого пути проходят через ножку мозга латеральнее корково-ядерного пути, через базилярную часть моста и образуют пирамиды продолговатого мозга. В нижней части продолговатого мозга часть волокон переходит на противоположную сторону, образуя перекрест пирамид (моторный перекрест). Далее эти волокна входят в боковой канатик противоположной стороны спинного мозга под названием латеральный корково-спинномозговой путь, спускаются вниз и заканчиваются синапсами нв двигательных нейронах его ядер.

Та часть нервных волокон корково-спинномозговых путей, которые не участвуют в образовании перекреста пирамид, проходят вниз в составе переднего канатика спинного мозга своей стороны. Это передний корково-спинномозговой путь, волокна которого переходят на противоположную сторону спинного мозга через переднюю бвлую спайку и также заканчиваются на двигательных ядрах переднего рога противоположной стороны. Вторым нейроном корково-спинномозговых путей переднего и латерального являются клетки передних рогов спинного мозга. Их аксоны направляются к скелетным мышцам.

Экстрапирамидные проводящие пути имеют обширнын связи с ядрами мозгового ствола и с корой головного мозга. В число экстрапирамидных центров входят красные ядра, одной из функций которых является поддержание мышечного тонуса. Различают красноядерно-спинномозговой, преддверно-спинномозговой, корково-мосто-мозжечковый и другие экстрапирамидные проводящие пути.

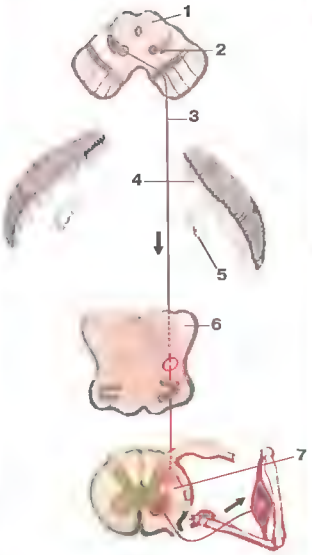

276 **Красноядерно-спинномозговой путь. Стрелками показано направление движения нервных импульсов. Схема**

1 — поперечный разраз среднего мозга; 2 — красное ядро; 3 — красноядерно-спинномозговой путь; 4 — кора мозжечка; 5 — зубчатое ядро; 6 — поперечный разрез продолговатого мозга; 7 — поперачный разраз спинного мозга.

1 — mesencéphalon (sectio transversális); 2 — núcl. rúber; 3 — tr. rubrospinális; 4 — córtex cerebellāris; 5 — núcl. dentátus; 6 — médulla oblongáta (séctio transversális); 7 — médulla spinális (séctio transversális).

Красноядерно-спинномозговой путь (tráctus rubro-spinális) начинается от красного ядра, переходит на противоположную сторону, проходит в покрышке моста и боковых отделах продолговатого мозга на противоположной стороне, а затем спускается в боковом канатике спинного мозга (рис. 276). Волокна красноядерно-спинномозгового пути заканчиваются на двигательных нейронах передних рогов (столбов) спинного мозга.

Преддверно-спинномозговой путь (tráctus vestibulo-spinális) соединяет вестибулярные ядра, расположенные в области вестибулярного поля ромбовидной ямки, с двигательными нейронами передних рогов спинного мозга, обеспечивая установочные реакции тела для поддержания равновесия. Аксоны вестибулярных ядер спускаются в латеральной части переднего канатика спинного мозга. Вестибулярные ядра связаны также с мозжечком и *задним продольным пучком* (fasciculus longitudinális dorsális), который имеет связи с ядрами глазодвигательных и других черепных нервов.

Управление функциями мозжечка осуществляется по *корково-мосто-мозжечковому пути* (tráctus cortico-ponto-cerebelláris). Тела первого нейрона этого пути находятся в коре лобной, височной, теменной и затылочной долей. Аксоны первого нейрона (корково-мостовые волокна, fibrae corticopontinae) проходят через внутреннюю капсулу и заканчиваются на нейронах собственных ядер моста. Аксоны этих (вторых) нейронов образуют *мосто-мозжечковый путь* (tráctus pontocerebelláris), волокна которого переходят на противоположную сторону и через среднюю мозжечковую ножку направляются в полушарие мозжечка противоположной стороны.

Оболочки головного мозга

Головной мозг, так же как и спинной, имеет три оболочки. Наружной является твердая мозговая оболочка. Под ней находится паутинная оболочка, кнутри от нее — мягкая (сосудистая) оболочка. Оболочки головного мозга переходят в одноименные оболочки спинного мозга на уровне большого затылочного отверстия.

Твердая оболочка головного мозга (dúra máter encéphali) представляет собой плотную соединительнотканную пластинку толщиной около 0,5 мм, которая с костями свода черепа соединена не очень прочно и легко от них отделяется. В области основания черепа твердая оболочка прочно сращена с костями, особенно в области соединения костей и в зонах выхода из полости черепа черепных нервов. В некоторых участках твердая оболочка головного мозга расщепляется, ее внутренний листок в виде отростков впячивается в щели, разделяющие части головного мозга друг от друга. Среди отростков твердой оболочки головного мозга различают серп большого мозга, намет мозжечка, серп мозжечка и диафрагму турецкого седла (рис. 277).

Серп большого мозга (fálx cérebri), или большой серповидный отросток, проникает в продольную щель большого мозга, отделяет его правое и левое полушарие друг от друга, достигая мозолистого тела. Впереди серп большого мозга срастается с петушиным гребнем решетчатой кости, сзади на уровне внутреннего затылочного выступа — с наметом мозжечка.

Намет мозжечка (tentórium cerebélli), или палатка мозжечка, располагается поперечно над задней черепной ямкой и над мозжечком, в поперечной щели головного мозга. Намет мозжечка отделяет мозжечок от затылочных долей полушарий большого мозга. На переднем крае намета мозжечка имеется вырезка наметв (incisúra tentórii), к которой спереди прилежит ствол мозга. Латеральные края намета срастаются с верхним краем пирамид височных костей. Сзади намет мозжечка переходит в твердую оболочку головного мозга, выстилающую изнутри затылочную кость.

Серп мозжечка (fálx cerebélli), или малый серповидный отросток, располагается в сагиттальной плоскости, проникая между полушариями мозжечка. Задний край серпа мозжечка прикрепляется к внутреннему затылочному гребню на всем протяже-

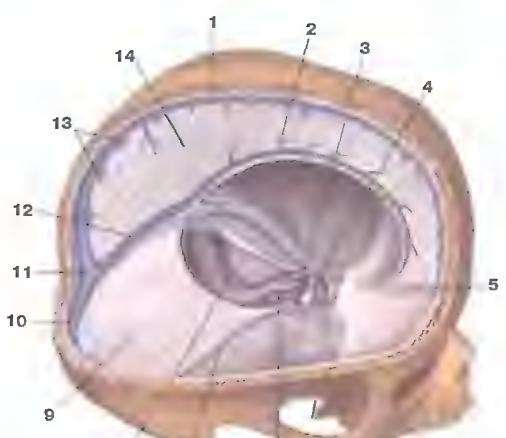

Твердая оболочка головного мозга и ее отростки: серп большого мозга, намет мозжечка, серп мозжечка. Вид справа. Правая часть свода черепа удалена. Видны синусы твердой мозговой оболочки

1 - верхний сагиттальный синус; 2 – нижний сагиттальный синус; 3 — межпещеристый синус; 4 – диафрагма седла; 5 — петушиный гребень; 6 — пещеристый синус; 7 – верхний каменистый синус; 8 — сигмовидный синус; 9 — намет мозжечка; 10 — поперечный синус; 11 — синусный сток; 12 — прямой синус; 13 — верхние мозговые вены; 14 — серп большого мозга.

1 – sinus sagittális supérior; 2 — sinus sagittális inférior; 3 – sinus intercavernósus; 4 – diaphrágma séllae; 5 – crista gálli; 6 – sinus cavernósus; 7 — sinus petrósus supérior; 8 – sinus sigmoideus; 9 - tentórium cerebélli; 10 — sinus transvérsus; 11 – confluens sinuúm; 12 — sinus réctus; 13 – vv. cérebri superiores; 14 – fálx cérebri.

ии от внутреннего затылочного выступа вверху до заднего края большого затылочного отверстия внизу.

Диафрагма седла (diaphrágma séllae) представляет собой горизонтальную пластинку, имеющую в центре отверстие, через которое гипоталамус соединен с гипофизом. Диафрагма седла натянута над гипофизарной ямкой, образуя ее верхнюю стенку.

В местах отхождения отростков твердой оболочки головного мозга, в участках прикрепления ее к костям черепа располагаются синусы твердой мозговой оболочки (sinus dúrae mátris). Синусы представляют собой треугольные на поперечном разрезе каналы, в которые оттекает по венам головного мозга венозная кровь (рис. 278). Различают несколько синусов твердой мозговой оболочки.

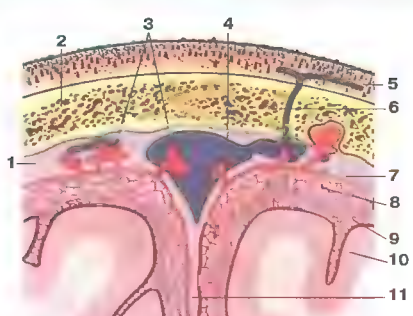

Схема взаимоотношения оболочек головного мозга и верхнего сагиттального синуса со сводом черепа и поверхностью головного мозга. Фронтальный резрез

1 — твердая оболочка головного мозга; 2 — крыша черепа; 3 — грануляции паутинной оболочки; 4 — верхний сагиттальный синус; 5 — кожа; 6 - эмиссарная вена; 7 — паутинная оболочка головного мозга; 8 — подпаутинное пространство; 9 - мягкая оболочка головного мозга; 10 кора головного мозга; 11 — серп большого мозга.

1 — dúra máter encéphali; 2 — calvária; 3 — granulatiónes arachnoidáles; 4 - sinus sagittális supérior; 5 — cútis; 6 — v. emissária; 7 — arachnoidea máter encéphali; 8 — cávitas subarachnoidea; 9 — pia máter encéphali; 10 — córtex cérebri; 11 — fálx cérebri.

1. *Верхний сагиттальный синус* (sinus sagittális supérior) расположен в основании верхнего края серпа большого мозга. Задний отдел этого синуса сообщается с поперечным синусом, образуя синусный сток (рис. 279).

2. *Нижний сагиттальный синус* (sinus sagittális inférior) располагается в толще свободного (нижнего) края серпа большого мозга. Задний конец нижнего сагиттального синуса открывается в переднюю часть прямого синуса.

3. *Прямой синус* (sinus réctus) располагается сагиттально в расщеплении намета мозжечка, по линии прикрепления к нему серпа большого мозга. В переднюю часть прямого синуса впадает большая мозговая вена. Сзади прямой синус впадает в среднюю часть поперечного синуса, в *синусный сток* (confluens sinuum). В область синусного стока открываются также задняя часть верхнего сагиттального синуса и затылочный синус.

4. *Поперечный синус* (sinus transvérsus) расположен в задней части намета мозжечка соответственно борозде поперечного синуса на затылочной кости. Справа и слева поперечный синус продолжается в сигмовидный синус своей стороны.

5. *Затылочный синус* (sinus occipitális) находится в основании серпа мозжечка соответственно внутреннему затылочному гребню. Верхний конец затылочного синуса сообщается с поперечным синусом.

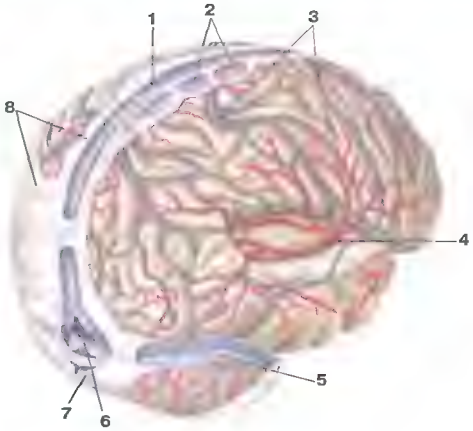

279 **Верхний сагиттальный и поперечный синусы твердой оболочки головного мозга. Вид сзади и сбоку. Верхний сагиттальный и поперечный синусы вскрыты. Твердая оболочка частично удалена**

1 — верхний сагиттальный синус; 2 — боковые лакуны; 3 — поверхностные мозговые вены; 4 — средняя мозговая артерия; 5 — поперечный синус; 6 — синусный сток; 7 — затылочный синус; 8 — твердая оболочка головного мозга.

1 — sinus sagittālis supérior; 2 — lacúnae laterāles; 3 — vv. cérebri superficiāles; 4 — a. cérebri média; 5 — sinus transvérsus; 6 — confluens sinuúm; 7 — sinus occipitālis; 8 — dúra máter encéphali.

6. *Сигмовидный синус* (sinus sigmoideus) — парный, располагается в одноименной борозде внутреннего основания черепа, имеет изогнутую форму. В области яремного отверстия сигмовидный синус переходит во внутреннюю яремную вену.

7. *Пещеристый синус* (sinus cavernósus) — парный, расположен по бокам от тела клиновидной кости (турецкого седла). Между правым и левым пещеристыми синусами имеются сообщающие их *передний* и *задний межпещеристые синусы* (sinus intercavernósi), расположенные в толще диафрагмы седла. В передние отделы пещеристого синуса открываются клиновидно-теменной синус и верхняя глазная вена.

8. *Клиновидно-теменной синус* (sinus sphenoparietālis) — парный, прилежит к заднему краю малого крыла клиновидной кости. Находится в расщеплении прикрепляющейся здесь твердой оболочки головного мозга.

9. *Верхний и нижний каменистые синусы* (sinus petrósi supérior et inférior) — парные, проходят соответственно вдоль верхнего и нижнего краев пирамиды височной кости.

Сосуды и нервы твердой оболочки головного мозга

Кровоснабжение: средняя менингеальная артерия (из верхнечелюстной артерии), передняя менингеальная артерия (из передней решетчатой и глазной артерии), менингеальная ветвь (из позвоночной артерии), сосцевидная ветвь (из затылочной артерии). Венозный отток: менингеальные вены впадают в синусы твердой мозговой оболочки и в крыловидное венозное сплетение.

Иннервация: ветви тройничного и блуждающего нервов, а также симпатические волокна, поступающие к твердой оболочке вместе с кровеносными сосудами.

Паутинная оболочка головного мозга (arachnoidea máter encéphali) находится кнутри от твердой оболочки, отделена от нее тонким субдуральным пространством. Паутинная оболочка — тонкая, полупрозрачная, не содержит сосудов, она не заходит в щели между отдельными частями мозга и в борозды полушарий, располагаясь кнаружи от них (рис. 280, см. также рис. 278). Между паутинной и мягкой оболочками располагается *подпаутинное (субарахноидальное) пространство* (cávitas subarachnoidea), в котором содержится спинномозговая жидкость (liquor cerebrospinális). Над выпуклыми частями мозга паутинная и мягкая оболочка плотно

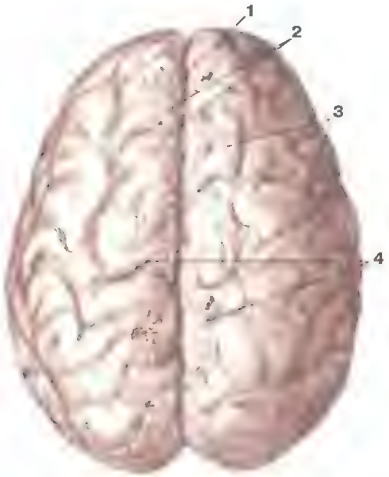

Паутинная оболочка головного мозга. Вид сверху

1 — продольная щель большого мозга; 2 — грануляция паутинной оболочки; 3 — паутинная оболочка головного мозга; 4 — поверхностные мозговые вены.

1 — fissúra longitudinális cérebri; 2 — granulatiónes arachnoidáles; 3 — arachnoidea máter encéphali; 4 — vv. cérebri superficiáles.

281 **Подпаутинное пространство и взаимоотношения паутинной и мягкой оболочек головного мозга (схема)**

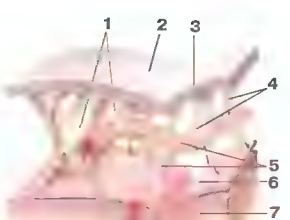

1 — подпаутинное пространство; 2 — твердая оболочка головного мозга; 3 — паутинная оболочка головного мозга; 4 — пучки соединительной ткани, соединяющие паутинную и мягкую оболочки; 5 — артерии; 6 — мягкая оболочка головного мозга; 7 - поверхность головного мозга; 8 — продольная щель большого мозга.

1 — cávitas subarachnoidális; 2 — dúra máter encéphali; 3 - arachnoidea máter encéphali; 4 — fasciculi téxtus connectívi (arachnoidea máter et pia máter); 5 — artériae; 6 — pia máter encéphali; 7 — fáscies encéphali; 8 — fissúra longitudinális cerebri.

прилежат друг к другу. Над широкими и глубокими бороздами подпаутинное пространство расширено, образуя подпаутинные цистерны. Наиболее крупными подпаутинными цистернами являются мозжечково-мозговая цистерна, цистерна латеральной ямки, цистерна перекреста и межножковая цистерна.

Мозжечково-мозговая цистерна (cisterna cerebellomedullaris) располагается между продолговатым мозгом и мозжечком. *Цистерна латеральной ямки большого мозга* (cisterna fóssae laterális cérebri) находится на латеральной стороне полушария большого мозга, кпереди от зрительного перекреста.

Межножковая цистерна (cisterna interpeduncularis) располагается в межножковой ямке, кпереди от заднего продырявленного вещества.

Подпаутинные пространства головного и спинного мозга сообщаются между собой в области большого затылочного отверстия. Спинномозговая жидкость, заполняющая подпаутинное пространство, образуется сосудистыми сплетениями в желудочках головного мозга. Из боковых желудочков жидкость через межжелудочковые отверстия проникает в третий желудочек, по водопроводу мозга она попадает в IV желудочек. Из IV желудочка через его срединное и латеральные апертуры жидкость оттекает в мозжечково-мозговую цистерну подпаутинного пространства.

Паутинная оболочка соединяется с лежащей кнутри от нее мягкой оболочкой многочисленными тонкими пучками коллагеновых и эластических волокон (рис. 281). Вблизи преимущественно верхнего сагиттального синуса паутинная оболочка формирует выросты — *грануляции паутинной оболочки* (granulatiónes arachnoideáles), или пахионовы грануляции, в количестве от 300 до 600. В основе пахионовых грануляций и ворсин паутинной оболочки, которые вдаются в венозные синусы, имеются рыхло связанные пучки коллагеновых волокон, образующих сложный неравномерно ячеистый переплет. Пахионовы грануляции являются анатомическими образованиями, обеспечивающими отток (фильтрацию) спинномозговой жидкости из субарахноидального пространства в венозное русло.

Мягкая оболочка головного мозга (pia máter encéphali) плотно прилежит к наружной поверхности головного мозга, повторяя его рельеф и заходя во все щели. Мягкая оболочка состоит из рыхлой соединительной ткани, в толще которой имеются кровеносные сосуды, питающие головной мозг. Мягкая оболочка проникает в полости желудочков, участвуя в образовании их сосудистых сплетений (plexus choroideus).

Периферическая нервная система

Периферическая нервная система (systéma nervósum pariphéricum) представляет собой часть нервной системы, включающую все нервные образования, расположенные вне головного и спинного мозга (рис. 282). Эта система включает в себя черепные и спинномозговые нервы, чувствительные узлы черепных и спинномозговых нервов, узлы и нервы вегетативной нервной системы. К периферической нервной системе относятся также чувствительные аппараты (рецепторы), расположенные в толще органов и тканей, воспринимающие внешние и внутренние воздействия, и нервные окончания (эффекторы), передающие нервные импульсы мышцам, железам и другим образованиям. Центральная нервная система через периферическую нервную систему регулирует функции всех тканей, органов, систем и аппаратов, отвечает приспособительными реакциями на все внешние и внутренние раздражения, на изменения состояния окружающей среды. Нервы периферической нервной системы образованы отростками нейронов, тела которых располагаются в составе головного и спинного мозга, а также в узлах спинномозговых и черепных нервов, в узлах вегетативной нервной системы (рис. 283).

Все нервы и их ветви снаружи покрыты соединительнотканной оболочкой — *эпиневрием* (epinéurium). В составе нерва проходят пучки нервных волокон, покрытые *периневрием* (perinéurium) (рис. 284). Каждое нервное волокно также покрыто тонкой соединительнотканной оболочкой — *эндоневрием* (endonéurium).

Нервы могут иметь разную длину и толщину. Наиболее длинные располагаются в составе конечностей, особенно нижних. Самым длинным черепным нервом является блуждающий. Нервы большого диаметра называют нервными *стволами* (trúnci), ответвления нервов — *ветвями* (rámi).

Нервные волокна, входящие в состав периферических нервов, разделяют на центростремительные (чувствительные, афферентные, приносящие), которые передают нервный импульс от рецептора в центральную нервную систему. Центробежные волокна (эфферентные, эффекторные, выносящие) проводят импульс от мозга к иннервируемому органу. Среди этой группы волокон различают так называемые двигательные и секреторные волокна. Двигательные волокна иннервируют скелетные мышцы, секреторные — железы. Выделяют трофические волокна, обеспечивающие обменные процессы в тканях.

Согласно существующей классификации различают двигательные, чувствительные и смешанные нервы. *Двигательный нерв* (nérvus motórius) образован аксонами нейронов, тела которых образуют ядра передних рогов спинного мозга и двигательные ядра черепных нервов. *Чувствительный нерв* (nérvus sensórius) представлен отростками нервных клеток, залегающих в чувствительных узлах черепных нервов и в спинномозговых (чувствительных) узлах. *Смешанный нерв* (nérvus mixtus) содержит чувствительные (афферентные) и двигательные нервные волокна. В состав двигательных, чувствительных и смешанных нервов всегда входят вегетативные волокна, иннервирующие (контролирующие) все обменные процессы в органах и тканях. Поэтому все нервы периферической нервной системы являются, по существу, смешанными. В стенках туловища нервы, как и кровеносные сосуды, идут сегментарно (межреберные нервы и межреберные артерии).

Нервы объединяются вместе с артериями и венами в сосудисто-нервные пучки, которые имеют общую для сосудов и нерва соединительную оболочку — фиброзное влагалище. Различают кожные нервы (поверхностные) и глубокие (суставные, мышечные). В составе периферических нервов выделяют черепные и спинномозговые нервы. Черепные нервы выходят из головного мозга, а спинномозговые — из спинного мозга.

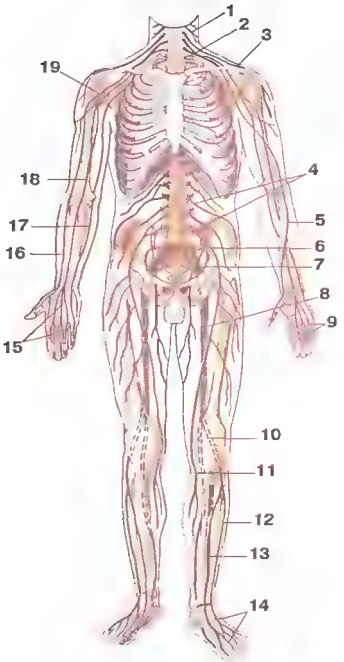

Периферическая нервная система человека. Схема

1 — шейное сплетение; 2 — плечевое сплетение; 3 — надлопаточный нерв; 4 — поясничное сплетение; 5 — лучевой нерв; 6 — бедренный нерв; 7 — крестцовое сплетение; 8 — седалищный нерв; 9 — тыльные пальцевые нервы; 10 — общий малоберцовый нерв; 11 — подкожный нера; 12 — поверхностный малоберцовый нерв; 13 — глубокий малоберцовый нерв; 14 — тыльные пальцевые нервы; 15 — общие ладонные пальцевые нервы; 16 — лучевой нера; 17 — локтевой нерв; 18 — срединный нерв; 19 — мышечно-кожный нерв.

1 – plexus cervicalis; 2 – plexus brachialis; 3 — n. suprascapularis; 4 — plexus lumbalis; 5 - n. radialis; 6 n. famoralis; 7 — plexus sacralis; 8 — n. ischiadicus; 9 — nn. digitales dorsales; 10 n. peroneus communis; 11 – n. saphenus; 12 — n. peronaus superficialis; 13 — n. peroneus profundus; 14 nn. digitales dorsales; 15 — nn. digitales palmares communes; 16 — n. radialis; 17 — n. ulnaris; 18 n. mediernus; 19 n. musculocutaneus.

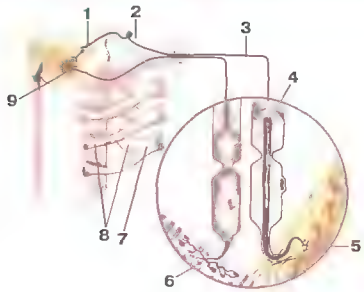

283 **Схема строения периферического нерва**

1 задний рог (спинного мозга); 2 — спинномозговой узел; 3 - отросток (дендрит) чувствительной нервной клетки; 4 - миелиновое нервное волокно; 5 — нервно-чувствительное окончание; 6 нерано-мышечное окончание; 7 — спинномозговой нерв; 8 — корешки спинномозговых нервов; 9 — передний рог (спинного мозга).

1 — cornu posterius (medullae spinalis); 2 gangl. spinale; 3 processus (dendritum) neurocytus sensoriae; 4 — neurofibra myelinate; 5 — terminatio neurosensoria; 6 — terminatio neuromuscularis; 7 — narvus spinalis; 8 - radices nn. spinales; 9 — cornu anterius (medullae spinalis).

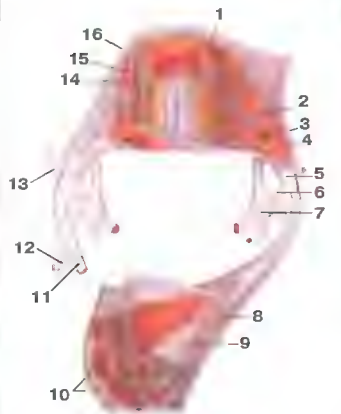

284 **Строение спинномозгового нерва**

1 спинной мозг; 2 — задний корашок (спинномозгового нерва); 3 — передний корешок (спинномозгового нерва); 4 — спинномозговой узел; 5 — спинномозговой нерв; 6 — белая соединительная ветвь; 7 - узел симпатического ствола; 8 — эпиневрий; 9 — периневрий; 10 — пучки нервных волокон; 11 — передняя ветвь (спинномозгового нерва); 12 — задняя ветвь (спинномозгового нерва); 13 — менингеальная ветвь (спинномозгового нерва); 14 — мягкая оболочка спинного мозга; 15 — паутинная оболочка спинного мозга; 16 — твердая оболочка спинного мозга.

1 — medulla spinalis; 2 radix posterior (medullae spinalis); 3 — radix anterior (medullae spinalis); 4 — gangl. spinale; 5 — nervus spinalis; 6 — r. communicans albus; 7 — gangl. trunci sympathici; 8 — epineurium; 9 — perineurium; 10 — fascc. neurofibrae; 11 — r. anterior (n. spinalis); 12 — r. posterior (n. spinalis); 13 — r. meningeus (n. spinalis); 14 — pia mater spinalis; 15 — arachnoidea (mater) spinalis; 16 — dura mater spinalis.

ЧЕРЕПНЫЕ НЕРВЫ

Черепными нервами (nérvi craniáles) называют 12 пар нервов, выходящих из ствола мозга (рис. 285). Эти нервы обозначают римскими цифрами в соответствии с порядком их расположения. Каждый нерв имеет свое название:

I — обонятельные нервы (nn. olfactórii);

II — зрительный нерв (n. ópticus);

III — глазодвигательный нерв (n. oculomotórius);

IV — блоковый нерв (n. trochleáris);

V — тройничный нерв (n. trigéminus);

VI — отводящий нерв (n. abdúcens);

VII — лицевой нерв (n. faciális);

VIII — преддверно-улитковый нерв (n. vestibulocochleáris);

IX — языкоглоточный нерв (n. glossopharýngeus);

X — блуждающий нерв (n. vágus);

XI — добавочный нерв (n. accessórius);

XII — подъязычный нерв (n. hypoglóssus).

Черепные нервы иннервируют все органы головы. На шее область их иннервации простирается до гортани. Кроме этого, блуждающий нерв иннервирует внутренности грудной и брюшной полостей (до поперечной ободочной кишки).

Выделяют нервы органов чувств. К этой группе относятся обонятельные (I пара), зрительные (II пара) и преддверно-улитковые (VIII пара) нервы.

Группу нервов, иннервирующих мышцы глазного яблока, образуют глазодвигательные (III пара), блоковые (IV пара) и отводящие (VI пара) нервы.

К третьей группе нервов относят тройничный (V пара), лицевой (VII пара), языкоглоточный (IX пара), блуждающий (X пара), добавочный (XI пара) и подъязычный (XII пара) черепные нервы.

Чувствительные части V, VII, IX и X черепных нервов имеют нервные узлы (ганглии), в которых находятся тела периферических чувствительных нейронов. Чувствительные ганглии тройничного и лицевого нервов находятся в полости черепа, языкоглоточного и блуждающего нервов — вне черепа.

Некоторые черепные нервы (III, VII, IX, X пары) содержат вегетативные парасимпатические волокна, являющиеся отростками вегетативных ядер этих нервов. Эти вегетативные волокна заканчиваются в парасимпатических узлах, которые располагаются на периферии возле внутренних органов или в их толще. В составе черепных нервов имеются симпатические волокна, которые поступают в них по ветвям симпатического ствола или из вокругсосудистых симпатических сплетений.

Обонятельные нервы (I, nn. olfactórii) образованы аксонами обонятельных (рецепторных) клеток, располагающихся в слизистой оболочке обонятельной области полости носа (верхняя и отчасти средняя носовые раковины и соответствующий им участок перегородки носа). Единого нервного ствола обонятельные нервные волокна не образуют, они собираются в 15–20 тонких обонятельных нервов, которые проходят через отверстия решетчатой пластинки решетчатой кости и направляются к обонятельной луковице головного мозга, где образуют синапсы с дендритами нейронов обонятельной луковицы (рис. 286).

205 **Места выхода черепных нервов на основании головного мозга. Вид снизу**

1 — продольная щель большого мозга; 2 — обонятельная луковица; 3 — зрительный нерв (II); 4 — глазодвигательный нерв (III); 5 — блоковый нерв (IV); 6 — тройничный нерв (V); 7 — отводящий нерв (VI); 8 — лицевой нерв (VII); 9 — преддверно-улитковый нерв (VIII); 10 — языкоглоточный нерв (IX); 11 — блуждающий нерв (X); 12 — добавочный нерв (XI); 13 — подъязычный нерв (XII); 14 — спинной мозг; 15 — перекрест пирамид; 16 — продолговатый мозг; 17 — мозжечок; 18 — мост; 19 — тройничный узел; 20 — ножка мозга; 21 — зрительный тракт: 22 — гипофиз: 23 — переднее продырявленное вещество; 24 — обонятельный тракт.

1 fissúra longitudinális cérebri; 2 — búlbus olfactórius; 3 — n. ópticus (II); 4 — n. oculomotórius (III); 5 — n. trochleáris (IV); 6 — n. trigéminus (V); 7 — n. abdúcens (VI); 8 — n. facialis (VII); 9 — n. vestibulocochleáris (VIII); 10 — n. glossopharýngeus (IX); 11 — n. vágus (X); 12 — n. accessórius (XI); 13 — n. hypoglóssus (XII); 14 — medúlla spinális; 15 — decussácio pyramidum; 16 — medúlla oblongáta; 17 — cerebéllum; 18 — póns; 19 — gángl. trigeminále; 20 — pedúnculus cérebri: 21 — tráctus ópticus; 22 — hypóphysis; 23 — substántia perforáta anténor; 24 — tráctus olfactórius.

286 **Обонятельные нервы. Парасагиттальный разрез, проведенный через полость носа. Вид с медиальной стороны. Левая сторона головы удалена**

1 — обонятельные нервы; 2 — латеральные верхние задние носовые ветви; 3 — твердое нёбо; 4 — *носо-нёбный нерв*; 5 — *резцовый канал*; 6 — *перегородка носа*; 7 — *передний решетчатый нерв*; 8 — лобная пазуха; 9 — петушиный гребень.

1 — nn. olfactórii; 2 — rr. nasáles posterióres superióres lateráles; 3 — palátum dúrum; 4 — n. nasopalatínus; 5 — canális incísivus; 6 — séptum nási; 7 — n. ethmoidális anterior; 8 — sinus frontális; 9 — crista gálli.

Зрительный нерв (II, n. ópticus) представляет собой толстый нервный ствол, который состоит из аксонов ганглиозных нейроцитов сетчатки глазного яблока. Зрительный нерв образуется в области слепого пятна сетчатки, проходит через сосудистую оболочку и склеру глазного яблока (внутриглазная часть нерва). Выйдя из глазного яблока, зрительный нерв (внутриглазничная часть) идет кзади и чуть медиально зрительному каналу (рис. 287). В глазнице зрительный нерв окружен вплоть до белочной оболочки глаза твердой, паутинной и мягкой оболочками мозга, которые образуют *внутреннее* и *наружное влагалища зрительного нерва* (vagina intérna et vagina extérna n. ópticі). По ходу внутриглазничной части в глазнице к зрительному нерву прилежит центральная артерия сетчатки, рядом располагаются длинные и короткие задние ресничные артерии, а также *ресничный узел* (gánglion ciliáre). Возле выхода из глазницы, около латеральной стороны зрительного нерва находится глазничная артерия (рис. 288).

В зрительном канале проходит внутриканальная часть зрительного нерва, лежащего над глазной артерией. Выйдя из зрительного канала в среднюю черепную ямку (его внутричерепная часть), оба зрительных нерва сближаются друг с другом и образуют неполный зрительный перекрест (хиазму). Кзади хиазма переходит в правый и левый зрительные тракты, направляющиеся к латеральным коленчатым телам.

Зрительные нервы. Вид снизу

1 — глазное яблоко; 2 — зрительный нерв; 3 — зрительный перекрест; 4 — зрительный тракт; 5 — латеральное коленчатое тело; 6 — водопровод мозга; 7 — заднее продырявленное вещество; 8 — глазодвигательный нерв; 9 — сосцевидное тело; 10 — переднее продырявленное вещество; 11 — гипофиз; 12 — обонятельный тракт; 13 — обонятельная луковица.

1 — bulbus óculi; 2 — n. ópticus; 3 — chiásma ópticum; 4 — tráctus ópticus; 5 — córpus geniculátum laterále; 6 — aquaedúctus cérebri; 7 — substántia perforáta postérior; 8 — n. oculomotórius; 9 — córpus mamillárе; 10 — substántia perforáta antérior; 11 — hypóphysis; t2 — tráctus olfactórius; 13 — búlbus olfactórius.

Глазодвигательный нерв (III, n. oculomotórius), содержащий двигательные и вегетативные парасимпатические, а также чувствительные проприоцептивные волокна, 10–15 корешками выходит из медиальной поверхности ножки мозга (в межножковой ямке, у переднего края моста). Затем нерв проходит в боковой стенке пещеристого синуса и через верхнюю глазничную щель проникает в глазницу. В глазнице или перед входом в нее глазодвигательный нерв делится на верхнюю и нижнюю ветви. *Верхняя ветвь* (r. supérior) глазодвигательного нерва идет сбоку от зрительного нерва, иннервирует мышцу, поднимающую верхнее веко, и верхнюю прямую мышцу глаза. Более крупная *нижняя ветвь* (r. inférior) иннервирует нижнюю и медиальную прямые мышцы глаза, а также нижнюю косую мышцу глаза. От нижней ветви глазодвигательного нерва отходят вегетативные нервные волокна, которые образуют *глазодвигательный (парасимпатический) корешок* (rádix oculomotória, s. parasympáthica). Этот корешок содержит преганглионарные волокна, идущие к ресничному узлу. *Ресничный узел* (gánglion ciliáre), составляющий в поперечнике около 2 мм, находится на латеральной поверхности зрительного нерва (рис. 287).

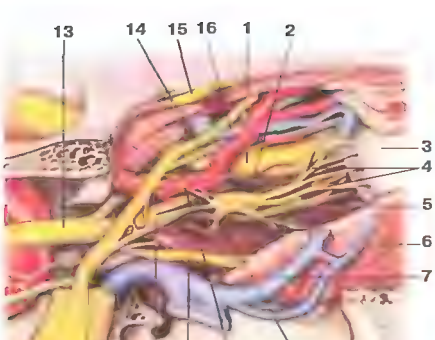

283 **Глазодвигательный нерв и другие нервы глазницы. Вид сбоку (справа). Боковая стенка глазницы удалена. Мышцы глазного яблока перерезаны и частично удалены**

1 — зрительный нерв; 2 — центральная артерия сетчатки; 3 — глазное яблоко; 4 — короткие ресничные нервы; 5 — ресничный узел; 6 — латеральная прямая мышца; 7 — нижняя глазная вена; 8 — глазодвигательный (парасимпатический) корешок; 9 — соединительная ветвь (с ресничным узлом); 10 — отводящий нерв; 11 — соединительная ветвь (с ресничным узлом); 12 — глазной нерв; 13 — глазодвигательный нерв; 14 — глазная артерия; 15 — блоковый нерв; 16 — верхняя глазная вена.

1 — n. ópticus; 2 — a. centrális retínae; 3 — búlbus óculi; 4 — nn. ciliáres bréves; 5 — gángl. ciliáre; 6 — m. réctus laterális; 7 — v. ophthálmica inférior; 8 — rádix oculomótoria (parasympáthicus); 9 — r. communícans (cum gánglio ciliári); 10 — n. abdúcens; 11 — r. communícans (cum ganglio ciliári); 12 — n. óphthalmicus; 13 — n. oculomotórius; 14 — a. ophthálmica; 15 — n. trochleáris; 16 — v. ophthálmica supérior.

Блоковый нерв (IV, n. trochleáris) — тонкий, выходит из среднего мозга позади пластинки четверохолмия, возле уздечки верхнего мозгового паруса. Затем нерв огибает с латеральной стороны ножку мозга, проходит между ней и височной долей полушария. Блоковый нерв направляется вперед, проходит в толще боковой стенки пещеристого синуса и проникает в глазницу через верхнюю глазничную щель. В глазнице он идет над глазодвигательным нервом и проникает с медиальной стороны в верхнюю косую мышцу глаза, которую иннервирует (см. рис. 283).

Тройничный нерв (V, n. trigéminus) иннервирует кожу лица, слизистую оболочку носа и его пазух, ротовой полости, передних $^2/_3$ языка, зубы, конъюнктиву глаза, жевательные мышцы, мышцы дна ротовой полости (челюстно-подъязычную, переднее брюшко двубрюшной мышцы), мышцы, напрягающие барабанную перепонку и небную занавеску. Тройничный нерв является смешанным, имеет двигательное и три чувствительных ядра: среднемозговое, мостовое и спинномозговое. Из мозга (моста) тройничный нерв выходит двумя корешками: двигательным и чувствительным в области переходов моста в среднюю мозжечковую ножку (см. рис. 285). Чувстви-

тельный корешок (rádix sensória) образован центральными отростками псевдоуниполярных клеток, тела которых находятся в тройничном узле. *Тройничный (полулунный, гассеров) узел* (gánglion trigeminále), состоящий из тел псевдоуниполярных чувствительных нейронов, располагается в тройничном вдавлении на передней поверхности пирамиды височной кости, в расщеплении твердой оболочки головного мозга (*тройничной полости*, cávum trigeminále). Аксоны этих клеток образуют чувствительный корешок тройничного нерва, идущий к его чувствительным ядрам. Периферические отростки нейронов идут в составе тройничного нерва и заканчиваются рецепторами в коже и слизистых оболочках органов головы. *Двигательный корешок* (rádix motória) тройничного нерва прилежит снизу к тройничному узлу (не входит в него) и участвует в образовании третьей ветви тройничного нерва.

От тройничного нерва отходят три крупные его ветви: 1) глазной нерв; 2) верхнечелюстной нерв; 3) нижнечелюстной нерв. Глазной и верхнечелюстной нервы содержат лишь чувствительные волокна, нижнечелюстной нерв — и чувствительные, и двигательные (рис. 289).

Глазной нерв (n. ophthálmicus), первая ветвь тройничного нерва, проходит через латеральную стенку пещеристого синуса и вместе с глазодвигательным, блоковым и отводящим нервами направляется к верхней глазничной щели. До вступления в глазницу к глазному нерву присоединяются ветви от периартериального симпатического сплетения внутренней сонной артерии. Здесь же глазной нерв отдает *тенториальную (оболочечную) ветвь* (r. tentórii, s. meningeus), которая идет кзади и разветвляется в намете мозжечка, в стенках прямого и поперечного синусов твердой оболочки головного мозга. Вступая в глазницу, глазной нерв делится на лобный, носо-слезный, носо-ресничный и слезный нервы (рис. 290)

Лобный нерв (n. frontális) проходит под верхней стенкой глазницы и делится на надглазничный и надблоковый нервы. *Надглазничный нерв* (n. supraorbitális) через надглазничную вырезку выходит из глазницы и заканчивается в коже лба. *Надблоковый нерв* (n. supratrochleáris) проходит над блоком верхней косой мышцы и разветвляется в коже корня носа, нижнего отдела лба и в области медиального угла глаза, в коже и конъюнктиве верхнего века.

Носо-ресничный нерв (n. nasociliáris) проходит в глазнице между зрительным нервом и верхней прямой мышцей глаза, а далее — между верхней косой и медиальной прямой мышцами глаза. Здесь носо-ресничный нерв делится на свои конечные ветви, направляющиеся к конъюнктиве глаза, коже верхнего века и к слизистой оболочке носовой полости. От носо-ресничного нерва отходит ряд ветвей.

Соединительная ветвь (с ресничным узлом) (r. commúnicans cúm gánglio ciliári) отходит от начальной части носо-ресничного нерва, пересекает косо и сверху зрительный нерв, идет к ресничному узлу. Отходящие от узла 15–20 *коротких ресничных нервов* (nn. ciliáres bréves) направляются к глазному яблоку, осуществляя его вегетативную и чувствительную иннервацию. *Длинные ресничные нервы* (nn. ciliáres lóngi) в виде 2-3 ветвей направляются к задней поверхности глазного яблока. *Задний решетчатый нерв* (n. ethmoidális postérior) через одноименное отверстие в медиальной стенке глазницы проникает к слизистой оболочке задних ячеек решетчатой кости и клиновидной пазухи. *Передний решетчатый нерв* (n. ethmoidális antérior) через одноименное отверстие в медиальной стенке глазницы направляется к твердой оболочке головного мозга в области передней черепной ямки. Далее нерв проникает через одно из передних решетчатых отверстий в полость носа и разветвляется в слизистой оболочке носа и лобной пазухи и в коже кончика носа. *Подблоковый нерв* (n. infratrochleáris) идет вдоль медиальной стенки глазницы под верхней косой мышцей к слезному мешку, слезному мясцу, коже верхнего века и спинки носа.

Слезный нерв (n lacrimális) проходит между латеральной и верхней прямыми мышцами глаза, отдает ветви к слезной железе, конъюнктиве верхнего века и к коже

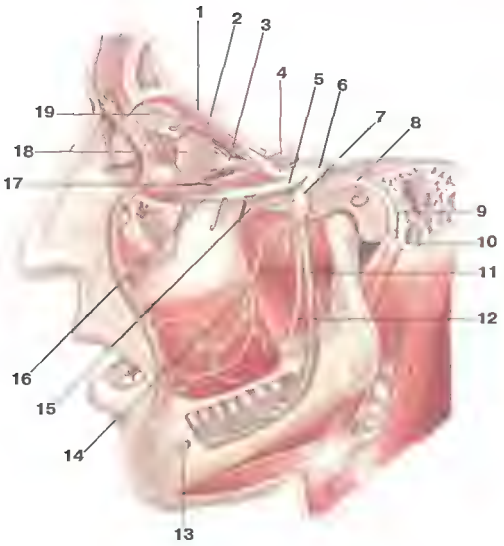

***Тройничный нерв* и его *ветви*. Вид *слева*. *Латеральная стенка глазницы*, скуловая дуга, часть нижней челюсти, собственно жевательная мышца удалены**

1 — лобный нерв; 2 — слезный нерв; 3 — ресничный узел; 4 — глазной нерв; 5 — верхнечелюстной нерв; 6 — тройничный узел; 7 — нижнечелюстной нерв; 8 — большой каменистый нерв; 9 — лицевой нерв; 10 — *ушно-височный нерв*; 11 — *нижний альвеолярный нерв*; 12 — *язычный нерв*; 13 — подбородочный нерв; 14 — щечный нерв; 15 — крылонебный узел; 16 — подглазничный нерв; 17 — скуловой нерв; 18 — глазное яблоко; 19 — слезная железа.

1 — n. frontális; 2 — n. lacrimális; 3 — gángl. ciliáre; 4 — n. ophthálmicus; 5 — n. maxillaris; 6 — gángl. trigeminále; 7 — n. mandibuláris; 8 — n. petrósus májor; 9 — n. faciális; 10 — n. auriculotemporális; 11 — n. alveoláris inférior; 12 — n. linguális; 13 — n. mentális; **14** — n. buccális; 15 — gángl. pterygopalátinum; 16 — n. infraorbitális; 17 — n. zygomáticus; 18 — búlbus óculi; 19 — gl. lacrimális.

200 **Глазной нерв и его ветви. Вид сверху. Верхняя стенка глазницы удалена**

1 — медиальная ветвь надглазничного нерва; 2 — латеральная ветвь надглазничного нерва; 3 — надглазничная артерия; 4 — мышца, поднимающая верхнее веко; 5 — верхняя прямая мышца; 6 — слезный нерв; 7 — латеральная прямая мышца; 8 — глазной нерв; 9 — верхнечелюстной нерв; 10 — средняя менингеальная артерия; 11 — нижнечелюстной нерв; 12 — тройничный узел; 13 — тройничный нерв; 14 — отводящий нерв; 15 — блоковый нерв; 16 — глазодвигательный нерв; 17 — внутренняя сонная артерия; 18 — зрительный нерв; 19 — глазная артерия; 20 — носослезный нерв; 21 — медиальная прямая мышца; 22 — надблоковый нерв.

1 — r. mediális n. supraorbitális; 2 — r. latarális n. supraorbitális; 3 — a. supraorbitális; 4 — m. levátor pálpebrae superiôris; 5 — m. rèctus supárior; 6 — n. lacrimális; 7 — m. rèctus laterális; 8 — n. ophthálmicus; 9 — n. maxilláris; 10 — a. meningea média; 11 — a. submandibuláris; 12 — gángl. trigeminále; 13 — n. trigéminus; 14 — n. abdúcens; 15 — n. trochleáris; 16 — n. oculomotórius; 17 — a. carótis interna; 18 — n. ópticus; 19 — a. ophthálmica; 20 — n. nasociliáris; 21 — m. rèctus mediális; 22 — n. supratrochleáris.

в области наружного угла глаза. К слезному нерву проходит соединительная ветвь (со скуловым нервом) (r. communicans cum n. zygomatico), несущая парасимпатические секреторные волокна для слезной железы.

Верхнечелюстной нерв (n. maxilláris) выходит из полости черепа через круглое отверстие в крыловидно-небную ямку, отдав перед этим в полость черепа *менингеальную ветвь* (r. meningeus médius) к твердой оболочке головного мозга. В крыловидно-небной ямке верхнечелюстной нерв делится на подглазничный и скуловой нервы, отдает *узловые ветви* (rr. ganglionáres) к *парасимпатическому крылонебному узлу* (gángl. pterygopalátinum) (рис. 291).

Подглазничный нерв (n. infraorbitális) выходит в глазницу через нижнюю глазничную щель, ложится в подглазничную борозду, переходящую в подглазничный канал, отдает *глазничные ветви* (rr. orbitáles). На уровне подглазничной борозды и канала от подглазничного нерва отходят *верхние альвеолярные нервы* (nn. alveoláres superióres), отдающие передние, средние и задние альвеолярные ветви (rr. alveoláres superióres, anterióres, médiis, posterióres). Эти ветви образуют *верхнее зубное сплетение* (plexus dentális supérior), расположенное в верхнечелюстной кости и в слизистой оболочке верхнечелюстной пазухи. Из сплетения выходят *верхние зубные ветви* (rr. dentáles superióres) к зубам и *верхние десневые ветви* (rr. gingiváles superióres) — к десне верхней челюсти (рис. 292).

Подглазничный нерв по выходе из подглазничного отверстия отдает ветви к нижнему веку, носовые и верхние губные ветви («малая гусиная лапка»). *Наружные носовые ветви* (rr. nasáles extérni) идут к коже крыла носа, *внутренние носовые ветви* (rr. nasáles intérni) — к слизистой оболочке передних отделов носа. 3-4 *верхние губные ветви* (rr. labiáles superióres) направляются вниз к слизистой оболочке верхней губы.

Скуловой нерв (n. zygomáticus) отходит от верхнечелюстного нерва в крылонебной ямке и направляется в глазницу через верхнюю глазничную щель. В глазнице скуловой нерв отдает парасимпатическую ветвь (от крылонебного узла) к слезному нерву для секреторной иннервации слезной железы. В глазнице скуловой нерв проходит возле боковой ее стенки, входит в скуло-глазничное отверстие, где делится на скуло-височную и скуло-лицевую ветви. *Скуло-височная ветвь* (r. zygomaticotemporális) направляется по латеральной стенке глазницы, входит в толщу скуловой кости, далее через скуло-височное отверстие выходит из скуловой кости и делится на ветви, иннервирующие кожу передней части височной области и латерального отдела лба. *Скуло-лицевая ветвь* (r. zygomaticofaciális) выходит через одноименное отверстие на лицо, где иннервирует кожу верхней части щеки и латеральной части нижнего века.

В крылонебной ямке верхнечелюстной нерв отдает к крылонебному узлу 2-3 тонкие узловые ветви, содержащие чувствительные нервные волокна.

Крылонебный узел (gánglion pterygopalátinum) относится к парасимпатической части вегетативной нервной системы, он находится в крылонебной ямке, медиально и книзу от верхнечелюстного нерва (см. рис. 289 и 291). К узлу подходят, помимо чувствительных (транзитных) *узловых ветвей* (rr. ganglionáres) от верхнечелюстного нерва, преганглионарные парасимпатические волокна в составе *большого каменистого нерва* (n. petrósus májor). Аксоны парасимпатических нейронов узла в виде постганглионарных парасимпатических волокон выходят в составе его ветвей. К крылонебному узлу подходят также постганглионарные симпатические волокна от нерва крыловидного канала. Эти волокна проходят через крылонебный узел транзитом (не прерываясь) и выходят в составе ветвей этого узла (см. «Вегетативная (автономная) нервная система»).

От крылонебного узла отходит несколько ветвей (рис. 293). *Медиальные и латеральные верхние задние носовые ветви* (rr. nasáles posterióres superióres mediáles et lateráles) проникают через клиновидно-небное отверстие в носовую полость, где иннервируют ее слизистую оболочку, а также идут к своду глотки, к стенкам хоан и пазу-

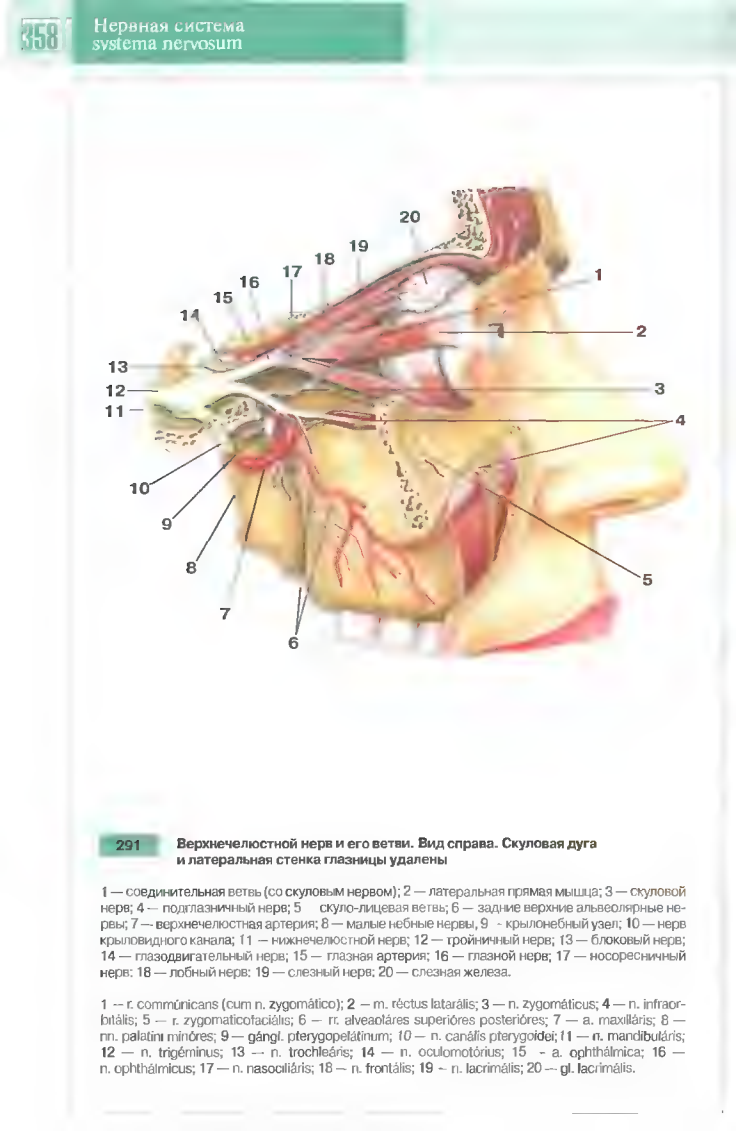

291 **Верхнечелюстной нерв и его ветви. Вид справа. Скуловая дуга и латеральная стенка глазницы удалены**

1 — соединительная ветвь (со скуловым нервом); 2 — латеральная прямая мышца; 3 — скуловой нерв; 4 — подглазничный нерв; 5 — скуло-лицевая ветвь; 6 — задние верхние альвеолярные нервы; 7 — верхнечелюстная артерия; 8 — малые небные нервы, 9 — крылонебный узел; 10 — нерв крыловидного канала; 11 — нижнечелюстной нерв; 12 — тройничный нерв; 13 — блоковый нерв; 14 — глазодвигательный нерв; 15 — глазная артерия; 16 — глазной нерв; 17 — носоресничный нерв; 18 — лобный нерв; 19 — слезный нерв; 20 — слезная железа.

1 — r. commúnicans (cum n. zygomático); 2 — m. réctus latarális; 3 — n. zygomáticus; 4 — n. infraorbitális; 5 — r. zygomaticofaciális; 6 — rr. alveaoláres superióres posterióres; 7 — a. maxilláris; 8 — nn. palatini minóres; 9 — gángl. pterygopelátinum; 10 — n. canális pterygoidei; 11 — n. mandibuláris; 12 — n. trigéminus; 13 — n. trochleáris; 14 — n. oculomotórius; 15 — a. ophthálmica; 16 — n. ophthálmicus; 17 — n. nasociliáris; 18 — n. frontális; 19 — n. lacrimális; 20 — gl. lacrimális.

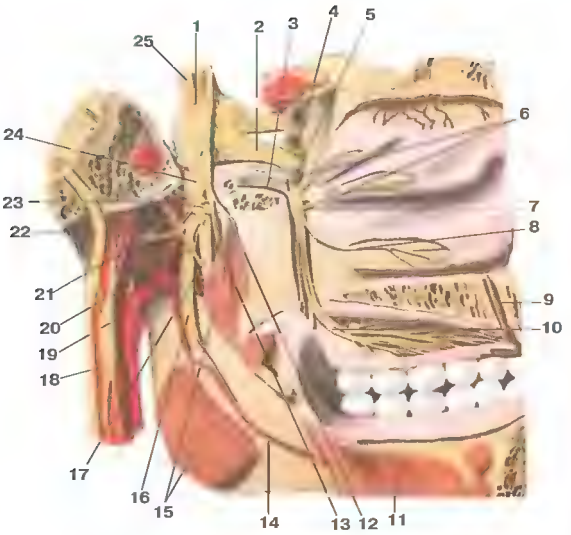

Крылонебный узел и его ветви. Вид с медиальной стороны. Сагиттальный разрез головы. Медиальная крыловидная мышца отрезана и удалена

1 — тройничный узел; 2 — верхнечелюстной нерв; 3 — нерв крыловидного канала; 4 — подглазничный нерв; 5 — узловые ветви; 6 — латеральные верхние задние носовые ветви; 7 — крылонебный узел; 8 — нижние задние носовые ветви; 9 — носо-небный нерв; 10 — большой небный нерв; 11 — челюстно-подъязычная мышца; 12 — нерв мышцы, напрягающей небную занавеску; 13 — медиальный крыловидный нерв; 14 — челюстно-подъязычный нерв; 15 — медиальная крыловидная мышца; 16 — нижний альвеолярный нерв; 17 — язычный нерв; 18 — верхний шейный узел; 19 — верхнечелюстная артерия; 20 — барабанная струна; 21 — ушно-височный нерв; 22 — блуждающий нерв; 23 — ушной узел; 24 — нижнечелюстной нерв; 25 — тройничный нерв.

1 — gángl. trigeminále; 2 — n. maxilláris; 3 — n. canális pterygoidei; 4 — n. infraorbitális; 5 — rr. ganglionáres; 6 — rr. nasáles posterióres superióres lateráles; 7 — gángl. pterygopalátinum; 8 — rr. nasáles posterióres inferióres; 9 — n. nasopalátinus; 10 — n. palátinus major; 11 — m. mylohyoideus; 12 — m. músculi tensóris veli palátini; 13 — n. pterygoideus mediális; 14 — n. mylohyoideus; 15 — m. pterygoideus mediális; 16 — n. alveoláris inférior; 17 — n. linguális; 18 — gángl. cervicále superius; 19 — a. maxilláris; 20 — chórda týmpani; 21 — n. auriculotemporális; 22 — n. vágus; 23 — gángl. óticum; 24 — n. mandibuláris; 25 — n. trigéminus.

з клиновидной кости. От верхних медиальных ветвей отходит *носо-небный нерв* n. nasopalátinus), который иннервирует слизистую оболочку перегородки носа, а пос- з выхода через резцовый канал в полость рта — слизистую оболочку передней части вердого нёба. *Большой небный нерв* (n. palátinus májor) проникает через большое ёбное отверстие на нижнюю поверхность твердого нёба, иннервирует слизистую болочку десны, твердого нёба, включая небные железы. Нерв отдает *нижние задние носовые ветви* (rr. nasáles posterióres inferióres) к слизистой оболочке полости но- а в области нижней носовой раковины, среднего и нижнего носовых ходов, а также ерхнечелюстной пазухи. *Малые небные нервы* (nn. palátini minóres) идут через ма- ые небные отверстия к слизистой оболочке мягкого нёба и к небной миндалине.

Нижнечелюстной нерв (n. mandibuláris) — третья, самая крупная ветвь тройнично- о нерва, содержит и двигательные, и чувствительные нервные волокна. Из полости ерепа нижнечелюстной нерв выходит через овальное отверстие и сразу же делится а свои двигательные и чувствительные ветви (рис. 294, см. также рис. 289 и 293).

К двигательным ветвям нижнечелюстного нерва относят *жевательный нерв* n. massetéricus), *глубокие височные нервы* (nn. temporáles profúndi), *латеральный и медиальный крыловидные нервы* (nn. pterygoidei laterális et mediális), кото- ые направляются к одноименным жевательным мышцам. К двигательным ветвям тносятся также *нерв мышцы, напрягающей барабанную перепонку* (n. músculi ánsoris týmpani), и *нерв мышцы, напрягающей небную занавеску* (n. músculi énsoris véli palátini).

К чувствительным ветвям тройничного нерва относятся менингеальная ветвь, щечный, ушно-височный, язычный нервы. *Менингеальная ветвь* (r. meníngeus) от- одит чуть ниже овального отверстия, входит через остистое отверстие в полость че- епа вместе со средней менингеальной артерией и делится на переднюю и заднюю етви. Передняя ветвь иннервирует твердую оболочку головного мозга. Задняя ветвь ыходит из полости черепа через каменисто-чешуйчатую щель и иннервирует слизи- тую оболочку ячеек сосцевидного отростка височной кости. *Щечный нерв* n. buccális) идет между латеральной и медиальной крыловидными мышцами, пробо- дает щечную мышцу, разветвляется в слизистой оболочке щеки, отдает ветвь к коже в области угла рта. *Ушно-височный нерв* (n. auriculotemporális) двумя корешками охватывает менингеальную артерию, затем в виде единого ствола нерв направляет- я вверх к околоушной слюнной железе и отдает ряд ветвей. *Суставные ветви* (rami rticuláres) идут к капсуле височно-нижнечелюстного сустава. *Околоушные ветви* rámi parotídei) идут к околоушной слюнной железе. Эти ветви содержат постганглио- нарные парасимпатические (секреторные) волокна. *Передние ушные нервы* nn. auriculáres anterióres) направляются к передней части ушной раковины. *Нерв наружного слухового прохода* (n. meátus acústici extérni) иннервирует стенки наруж- ного слухового прохода и барабанную перепонку. *Поверхностные височные ветви* (rr. temporáles superficiáles) идут к коже височной области. На медиальной стороне височно-нижнечелюстного сустава располагается вегетативный *ушной узел* (gánglion oticum) овоидной формы, длиной 3–4 мм, к которому подходят парасимпа- тические волокна в составе малого каменистого нерва (из лицевого нерва).

Язычный нерв (n. linguális) идет между латеральной и медиальной крыловидными мышцами, затем круто поворачивает вперед, проходит вдоль внутренней поверхности тела нижней челюсти над нижнечелюстной слюнной железой внизу и подъязычно-язычной мышцей (*рис.* 295). Язычный нерв иннервирует слизистую оболочку передних $^2/_3$ языка, нижней части полости рта и передних отделов нижней десны, небно-язычную дужку и небную миндалину. Язычный нерв отдает *соединительные ветви (с подъязычным нервом)* (rr. communicántes cum n. hypoglósso) к подъязычному нерву.

От язычного нерва отходят также *узловые ветви* (rr. ganglionáres) к подчелюстному и подъязычному парасимпатическим узлам, которые пришли к язычному нерву

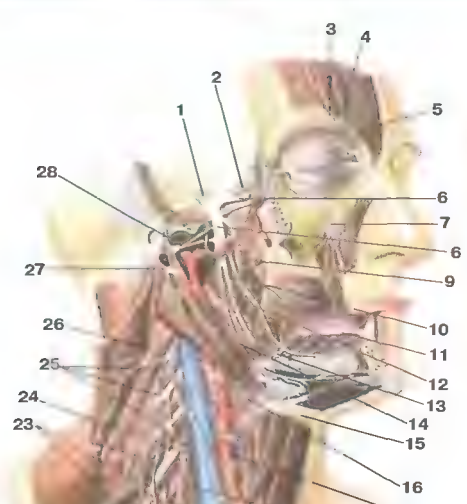

294 **Нижнечелюстной нерв и другие нервы головы и шеи. Вид с латеральной стороны. Скуловая дуга и правая половина нижней челюсти удалены**

1 — тройничный нерв; 2 — глазной нерв; 3 — надглазничный нерв; 4 — лобный нерв; 5 — надблоковый нерв; 6 — верхнечелюстной нерв; 7 — подглазничный нерв; 8 — нижнечелюстной нерв; 9 — щечный нерв; 10 — язычный нерв; 11 — язык; 12 — нижний альвеолярный нерв; 13 — поднижнечелюстной узел; 14 — челюстно-подъязычный нерв; 15 — подъязычная кость; 16 — подъязычный нерв; 17 — верхний корешок подъязычного нерва; 18 — диафрагмальный нерв; 19 — общая сонная артерия; 20 — наружная яремная вена; 21 — восходящая шейная артерия; 22 — плечевое сплетение; 23 — надключичные нервы; 24 — внутренняя яремная вена; 25 — шейное сплетение; 26 — добавочный нерв; 27 — лицевой нерв; 28 — ушно-височный нерв.

1 — n. trigéminus; 2 — n. ophthálmicus; 3 — n. supraorbitális; 4 — n. frontális; 5 — n. supratrochleáris; 6 — n. maxillāris; 7 — n. infraorbitális; 8 — n. mandibulāris; 9 — n. buccālis; 10 — n. linguālis; 11 — lingua; 12 — n. alveolāris inférior; 13 — gángl. submandibulāre; 14 — n. mylohyoideus; 15 — os hyoideum; 16 — n. hypoglóssus; 17 — rādix supérior n. hypoglóssus; 18 — n. phrénicus; 19 — a. carótis communis; 20 — v. jugulāris externa; 21 — a. cervicālis ascándens; 22 — plexus brachiālis; 23 — nn. supraclaviculāres; 24 — v. jugulāris interna; 25 — plexus cervicālis; 26 — n. accessórius; 27 — n. feciālis; 28 — n. auriculotemporālis.

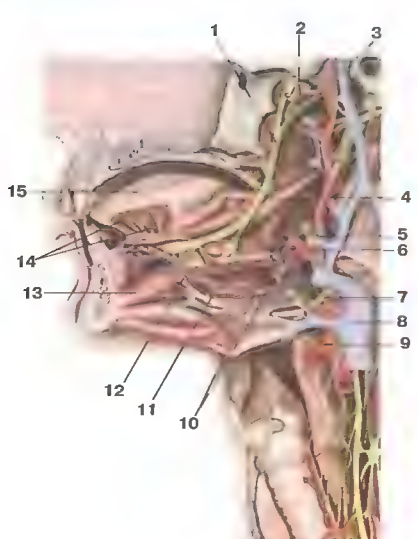

295 **Язычный нерв и его ветви. Вид с медиальной стороны. Кости и мягкие ткани левой половины головы удалены**

1 — язычный нерв; 2 — барабанная струна; 3 — поверхностные височные артерия и вены; 4 — шило-язычная мышца; 5 — узловая ветвь; 6 — поднижнечелюстной узел; 7 — подъязычный нерв; 8 — внутренняя яремная вена; 9 — наружная сонная артерия; 10 — язычные артерия и вена; 11 — подъязычно-язычная мышца; 12 — соединительная ветвь с подъязычным нервом; 13 — подбородочно-язычная мышца; 14 — язычные ветви; 15 — язык.

1 — n. linguális; 2 — chórda týmpani; 3 — a. et v. temporáles superficiáles; 4 — m. stylohyoideus; 5 — r. ganglionáris; 6 — gángl. submandibuláre; 7 — n. hypoglóssus; 8 — v. jugulāris intérna; 9 — a. carótis extérna; 10 — a. et v. linguáles; 11 — m. hypoglóssus; 12 — r. communícans cum n. hypoglósso; 13 — m. genioglóssus; 14 — rr. linguáles; 15 — lingua.

в составе барабанной струны (от лицевого нерва) (см. «Парасимпатическая часть автономной (вегетативной) нервной системы»).

Нижний альвеолярный нерв (n. alveolāris inférior) проходит между медиальной и латеральной крыловидными мышцами, затем входит в нижнечелюстной канал через его входное отверстие на внутренней поверхности нижней челюсти. У места вхождения в канал от нижнего альвеолярного нерва отходят ветви к челюстно-подъязычной мышце и переднему брюшку двубрюшной мышцы (*челюстно-подъязычный нерв*, n. mylohyoidéus). В нижнечелюстном канале альвеолярный нерв отдает ветви, образующие *нижнее зубное сплетение* (plexus dentālis inférior) (см. рис. 292). От сплетения к зубам нижней челюсти отходят *нижние зубные ветви* (rr. dentāles inferiōres), а к десне — *нижние десневые ветви* (rr. gingivāles inferiōres). После выхода через подбородочное отверстие нижний альвеолярный нерв переходит в *подбородочный нерв* (n. mentālis), который отдает к коже подбородка *подбородочные ветви* (rr. mentāles), а к коже нижней губы — *нижние губные ветви* (rr. labiāles inferiōres).

Отводящий нерв (VI, n. abducens) выходит из мозга у заднего края моста, между ним и пирамидой продолговатого мозга (см. рис. 285). Затем нерв проходит сбоку от внутренней сонной артерии в пещеристом синусе и через верхнюю глазничную щель проникает в глазницу к латеральной прямой мышце глаза, которую иннервирует (см. рис. 283).

Лицевой нерв (VII, n. faciālis) содержит двигательные, чувствительные, вкусовые и вегетативные парасимпатические волокна. Чувствительные волокна заканчиваются на нейронах ядра одиночного пути, двигательные начинаются от клеток даигательного ядра. Вегетативные волокна берут начало от верхнего слюноотделительного ядра. Лицевой нерв выходит у заднего края моста, сбоку от отводящего нерва, латеральнее оливы (см. рис. 285). Далее нерв направляется во внутренний слуховой проход, затем идет в канал лицевого нерва височной кости. Вначале нерв идет поперечно по отношению к длинной оси пирамиды височной кости, затем образует изгиб почти под прямым углом кзади, после чего поворачивает вниз. У первого изгиба (коленце лицевого канала) находится *узел коленца* (gánglion geniculi), образованный телами псевдоуниполярных нейронов. Лицевой нерв покидает одноименный канал через шило-сосцевидное отверстие на основании черепа и направляется своими ветвями к мимическим мышцам головы.

В канале лицевого нерва от него отходят несколько ветвей (рис. 296). *Большой каменистый нерв* (n. petrósus májor), содержащий преганглионарные парасимпатические волокна — аксоны клеток верхнего слюноотделительного ядра, отходит от лицевого нерва в области коленца и покидает канал лицевого нерва через расщелину канала большого каменистого нерва. Проходит по борозде канала большого каменистого нерва на передней поверхности пирамиды височной кости, прободает хрящ в области рваного отверстия и входит в крыловидный канал. В крыловидном канале вместе с *глубоким каменистым (вегетативным симпатическим) нервом* (n. petrósus profúndus), из внутреннего сонного сплетения, образует *нерв крыловидного канала* (n. canālis pterygoidei). Нерв крыловидного канала подходит к крылонебному узлу (см. «Тройничный нерв»). *Стременной нерв* (n. stapédius) проникает в барабанную полость, к стременной мышце. *Барабанная струна* (chórda týmpani) образована парасимпатическими (преганглионарными), а также чувствительными (вкусовыми) волокнами, которые являются периферическими отростками псевдоуниполярных нейронов узла коленца. Барабанная струна отделяется от ствола лицевого нерва перед выходом его из одноименного канала, проходит в барабанную полость. В барабанной полости барабанная струна ветвей не отдает и выходит на наружную поверхность основания черепа через каменисто-барабанную щель. Далее барабанная струна идет вперед и вниз и под острым углом (между медиальной и латеральной крыловидными мышцами) присоединяется к язычному нерву.

Лицевой нерв сразу после выхода из шило-сосцевидного отверстия отдает *задний ушной нерв* (n. auriculāris postérior), который идет назад и вверх по передней по-

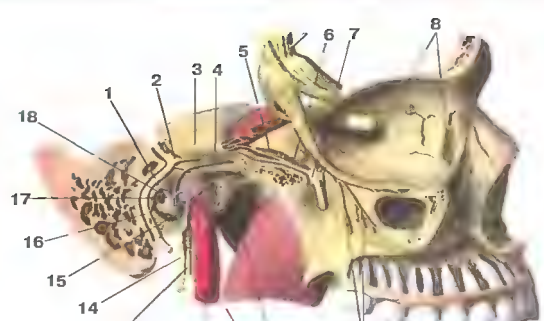

Лицевой нерв и его ветви. Вид с латеральной стороны. Латеральная стенка канала лицевого нерва, крыловидного канала и барабанной полости удалены

1 — лицевой нерв; 2 — коленце (лицевого нерва); 3 — большой каменистый нерв; 4 — малый каменистый нерв; 5 — глубокий каменистый нерв; 6 — нерв крыловидного канала; 7 — крылонебный узел; 8 — подглазничный нерв; 9 — задние верхние альвеолярные ветви; 10 — слуховая труба; 11 — внутренний сонный нерв; 12 — внутренняя сонная артерия; 13 — языкоглоточный нерв; 14 — блуждающий нерв; 15 — барабанный нерв; 16 — барабанная струна; 17 — стременная мышца; 18 — барабанная полость.

1 — n. faciális; 2 — geniculum (n. faciális); 3 — n. petrósus major; 4 — n. petrósus minor; 5 — n. petrósus profúndus; 6 — n. canális pterygoidei; 7 — gángl. pterygopalátinum; 8 — n. infraorbitális; 9 — rr. alveoláres superióres posterióres; 10 — túba auditiva; 11 — n. caróticus intérnus; 12 — a. carótis intérna; 13 — n. glossopharýngeus; 14 — n. vágus; 15 — n. tympánicus; 16 — chórda týmpani; 17 — m. stapédius; 18 — cavum tympáni.

верхности сосцевидного отростка височной кости и иннервирует затылочное брюшко лобно-затылочной мышцы (*затылочная ветвь*, r. occipitális), заднюю и верхнюю ушные мышцы (*ушная ветвь*, r. auriculáris). Здесь же от лицевого нерва отходит ветвь к заднему брюшку двубрюшной мышцы (*двубрюшная ветвь*, r. digástricus) и к шило-подъязычной мышце (*шило-подъязычная ветвь*, r. stylohyoideus).

В толще околоушной слюнной железы лицевой нерв образует *околоушное сплетение* (plexus parotideus). От этого сплетения ветви лицевого нерва идут вверх, вперед и вниз к мимическим мышцам, образуя так называемую *большую гусиную лапку* (pés anserinus májor), включающую височные, скуловые, щечные ветви, краевую ветвь нижней челюсти и шейную ветвь (рис. 297).

Височные ветви (rr. temporáles) в количестве 2-3 идут вверх и иннервируют ушные мышцы, лобное брюшко надчерепной мышцы, круговую мышцу глаза, мышцу, сморщивающую бровь. 3-4 *скуловые ветви* (rr. zygomátici) направляются кпереди и вверх, иннервируют круговую мышцу глаза и большую скуловую мышцу. 3-4 *щечные ветви* (rr. buccáles) направляются вперед по наружной поверхности жеватель-

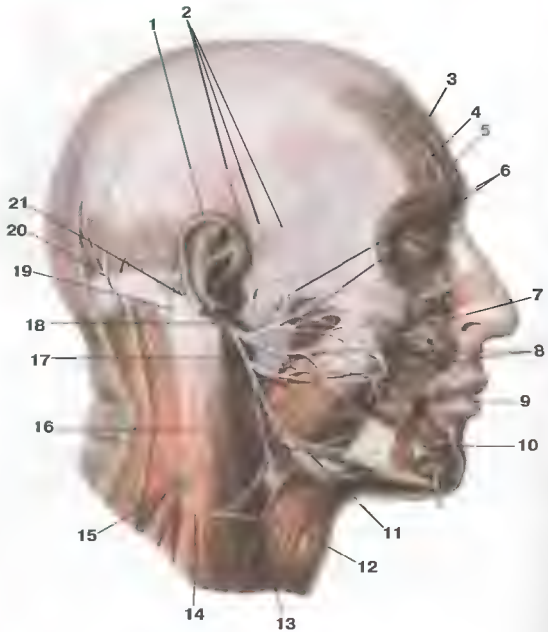

Лицевой нерв и его ветви. Вид справа

1 — лицевой нерв; 2 — височные ветви; 3 — надглазничный нерв; 4 — лобный нерв; 5 — надблоковый нерв; 6 — скуловые ветви; 7 — подглазничный нерв; 8 — щечные ветви; 9 — жевательная мышца; 10 — подбородочный нерв; 11 — краевая ветвь нижней челюсти; 12 — подкожная мышца шеи; 13 — поверхностная шейная петля; 14 — поперечный нерв шеи; 15 — шейная ветвь; 16 — большой ушной нерв; 17 — околоушная железа; 18 — ушная ветвь; 19 — малый затылочный нерв; 20 — большой затылочный нерв; 21 — затылочная ветвь.

1 — n. faciális; 2 — rr. temporáles; 3 — n. supraorbitális; 4 — n. frontális; 5 — n. supratrochleáris; 6 — rr. zygomátici; 7 — n. infraorbitális; 8 — rr. buccáles; 9 — m. masséter; 10 — n. mentális; 11 — r. marginális mandibulae; 12 — platysma; 13 — ánsa cervicális superficiális; 14 — n. transvérsus cólli; 15 — r. cólli; 16 — n. auriculáris mágnus; 17 — glándula parotídea; 18 — r. auriculáris; 19 — n. occipitális minor; 20 — n. occipitális major; 21 — r. occipitális.

Преддверно-улитковый нерв и его части. Вид спереди

1 — наружный слуховой проход; 2 — среднее ухо; 3 — преддверие внутреннего уха; 4 — полукружные протоки; 5 — преддверная часть (преддверно-улиткового нерва); 6 — преддверно-улитковый нерв; 7 — улитковая часть (преддверно-улиткового нерва); 8 — улитковый проток; 9 — внутреннее ухо; 10 — слуховая труба; 11 — слуховые косточки; 12 — барабанная перепонка.

1 — meátus acústicus extérnus; 2 — aúris média; 3 — vestibulum áuris intérni; 4 — dúctuli semicirculáres; 5 — párs vestibulláris (n. vestibulocochleáris); 6 — n. vestibulocochleáris; 7 — párs cochleáris (n. vestibulocochleáris); 8 — dúctus cochleáris; 9 — áuris intérna; 10 — túba auditiva; 11 — ossícula auditus; 12 — membrána týmpani.

ной мышцы к большой и малой скуловым мышцам, мышце, поднимающей верхнюю губу, мышце, поднимающей угол рта, круговой мышце рта, щечной мышце, носовой мышце, мышце смеха. *Краевая ветвь нижней челюсти* (r. marginális mandibulae) идет вперед и вниз по наружной стороне тела нижней челюсти к мышцам, опускающим нижнюю губу и угол рта, к подбородочной мышце. *Шейная ветвь* (r. cólli) идет позади угла нижней челюсти вниз к подкожной мышце шеи. Эта ветвь соединяется с поперечным нервом шеи (из шейного сплетения), образуя *шейную петлю* (ánsa cervicális).

Преддверно-улитковый нерв (VIII, n. vestibulocochleáris) образован чувствительными нервными волокнами, идущими от органов слуха (*преддверный корешок*, rádix vestibuláris) и равновесия (*улитковый корешок*, rádix cochleáris). На вентральной поверхности головного мозга преддверно-улитковый нерв выходит позади моста, латеральнее лицевого нерва (см. рис. 285). Далее преддверно-улитковый нерв идет во внутренний слуховой проход, где разделяется на преддверную и улитковую части (рис. 298). *Преддверная часть* (pars vestibuláris) преддверно-улиткового нерва образована отростками биполярных нейронов *преддверного узла* (gánglion vestibuláre), который располагается на дне внутреннего слухового прохода. Периферические отростки нейронов преддверного узла образуют *передний, задний и латеральный ампулярные нервы* (nn. ampulláres antérior, postérior et laterális), *эллиптически-мешотчато-ампулярный нерв* (n. utriculoampuláris), *сферически-мешотчатый нерв* (n. sacculáris) и *эллиптически-мешотчатый нерв* (n. utriculáris). Все эти тонкие нервы заканчиваются рецепторами в стенках перепончатого лабиринта внутреннего уха. Центральные отростки этих нейронов образуют преддверную часть преддверно-улиткового нерва, направляющегося к преддверным ядрам ствола головного мозга.

Улитковая часть (pars cochleáris) преддверно-улиткового нерва образована центральными отростками биполярных нейронов улиткового узла (*спирального узла* улитки) (ganglion spirále), находящегося в спиральном канале улитки. Центральные отростки этих нейронов направляются к расположенным в покрышке моста улитковым ядрам. Периферические отростки нейронов улиткового узла начинаются рецепторами в спиральном органе улитки внутреннего уха.

Языкоглоточный нерв (IX, n. glossopharýngeus) содержит чувствительные, двигательные и секреторные (парасимпатические) волокна. Чувствительные волокна оканчиваются на нейронах ядра одиночного пути, двигательные выходят из двойного ядра, вегетативные — из нижнего слюноотделительного ядра. Языкоглоточный нерв выходит из продолговатого мозга 4-5 корешками позади оливы, рядом с корешками блуждающего и добавочного нервов, идет к яремному отверстию (см. рис. 285). В яремном отверстии нерв образует *верхний узел* (gángl. supérius). Под яремным отверстием, в области каменистой ямочки, находится *нижний узел* (gángl. inférius) языкоглоточного нерва. Оба узла образованы телами псевдоуниполярных нейронов, центральные отростки которых направляются к ядру одиночного пути, а периферические отростки следуют от рецепторов, расположенных в слизистой оболочке задней трети языка, глотки, барабанной полости, от сонного синуса и клубочка.

После выхода из яремного отверстия языкоглоточный нерв проходит на латеральную поверхность внутренней сонной артерии (рис. 299). Пройдя далее между внутренней и наружной сонными артериями, языкоглоточный нерв дугообразно изгибается и направляется вперед к корню языка. Конечные ветви языкоглоточного нерва разветвляются в слизистой оболочке задней трети спинки языка (*язычные ветви*, rr. linguáles). От языкоглоточного нерва отходит ряд боковых ветвей.

Барабанный нерв (n. tympánicus), содержащий чуствительные и секреторные (парасимпатические) волокна, отходит от нижнего узла языкоглоточного нерва в каменистую ямочку и в барабанный каналец височной кости. В слизистой оболочке барабанной полости нерв участвует в образовании *барабанного сплетения* (plexus tympánicus) (см. рис. 296). Чувствительные волокна барабанного сплетения иннервируют слизистую оболочку барабанной полости и ячеек сосцевидного отростка слуховой трубы (*трубная ветвь*, r. tubárius). Волокна барабанного сплетения собираются в малый каменистый нерв, который выходит из барабанной полости на переднюю поверхность пирамиды височной кости через расщелину канала малого каменистого нерва, а затем через рваное отверстие — из полости черепа и вступает в ушной узел. *Малый каменистый нерв* (n. petrósus minor) образован преганглионарными парасимпатическими (секреторными для околоушной железы) волокнами, являющимися аксонами нижнего слюноотделительного ядра. *Синусная ветвь* (r. sinus carótici) — чувствительная, уходит вниз к бифуркации общей сонной артерии и к расположенному здесь сонному клубочку. *Глоточные ветви* (rr. pharýngei) в количестве 2-3 входят в стенку глотки с латеральной стороны. Вместе с ветвями блуждающего нерва и симпатического ствола образуют глоточное сплетение. *Ветвь шило-глоточной мышцы* (r. músculi stylopharýngei) идет вперед к одноименной мышце. Миндаликовые ветви (rr. tonsillares) идут к слизистой оболочке небных дужек и к небной миндалине.

Блуждающий нерв (X, n. vágus) иннервирует оболочки мозга, органы шеи, грудной полости, бо́льшую часть органов живота, его импульсы замедляют сердцебиение, суживают бронхи, усиливают перистальтику и расслабляют сфинктеры кишечника, усиливают секрецию желез. В составе блуждающего нерва имеются чуствительные, двигательные и секреторные волокна. Чувствительные волокна являются центральными отростками псевдоуниполярных нейронов верхнего и нижнего узлов блуждающего нерва. *Верхний узел* (gánglion supérius) расположен на уровне яремного отверстия, *нижний узел* (gánglion inférius) — немного ниже. Двигательные волокна блуждающего нерва начинаются от двойного ядра, расположенного в покрышке продолговатого мозга. Вегетативные преганглионарные парасимпатические волокна берут начало от заднего ядра блуждающего нерва.

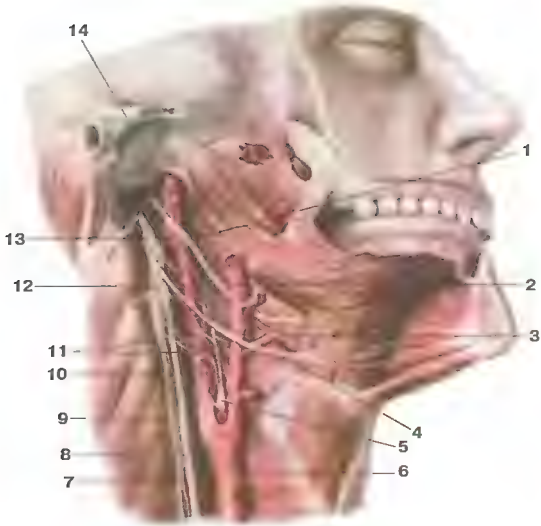

100 **Языкоглоточный, блуждающий и подъязычный нервы и их ветви. Вид справа. Правая половина нижней челюсти и поверхностные мышцы шеи удалены**

1 — языкоглоточный нерв; 2 — наружная сонная артерия; 3 — язычная артерия; 4 — подъязычный нерв; 5 — сонный гломус; 6 — общая сонная артерия; 7 — верхний шейный сердечный нерв; 8 — блуждающий нерв; 9 — симпатический ствол; 10 — внутренняя сонная артерия; 11 — наружные сонные нервы; 12 — нижний узел блуждающего нерва; 13 — внутренний сонный нерв; 14 — внутреннее сонное сплетение.

1 — n. glossopharyngeus; 2 — a. carótis extérna; 3 — a. linguális; 4 — n. hypoglóssus; 5 — glómus caróticum; 6 — a. carótis commúnis; 7 — n. cardiacus cervicalis supérior; 8 — n. vágus; 9 — trúncus sympáthicus; 10 — a. carótis intérna; 11 — nn. carótici extérni; 12 — gángl. inférius n. vági; 13 — n. caróticus intérnus; 14 — plexus caróticus internus.

Блуждающий нерв выходит из продолговатого мозга 10–18 корешками позади оливы, рядом с языкоглоточным и добавочным нервами (см. рис. 285). Из полости черепа блуждающий нерв выходит через яремное отверстие позади языкоглоточного нерва (рис. 299). На шее блуждающий нерв проходит между внутренней яремной веной и внутренней сонной артерией, а ниже — между этой же веной и общей сонной артерией, которые все вместе образуют сосудисто-нервный пучок, окруженный общим соединительнотканным влагалищем. Ниже блуждающий нерв проникает в грудную полость, в заднее средостение. Правый блуждающий нерв проходит впереди правой подключичной артерии, левый блуждающий нерв — впереди дуги аорты (рис. 300). Затем блуждающий нерв идет по задней стороне корня легкого своей стороны. Далее оба нерва прилежат к пищеводу: левый блуждающий нерв ложится на переднюю поверхность пищевода, правый — на заднюю. Блуждающие нервы вместе с пищеводом проходят через диафрагму в брюшную полость. Левый блуждающий нерв входит в переднюю стенку желудка, правый — в заднюю (рис. 301).

У блуждающего нерва по топографическому принципу различают головной, шейный, грудной и брюшной отделы. От головного отдела блуждающего нерва (до уровня яремного отверстия) отходят менингеальная и ушная ветви, начинающиеся от верхнего узла этого нерва. *Менингеальная ветвь* (r. meningeus) идет к твердой оболочке головного мозга в области задней черепной ямки, к затылочному и поперечному синусам. *Ушная ветвь* (r. auriculáris) проходит в сосцевидном канальце височной кости, иннервирует кожу задней стенки наружного слухового прохода и наружной поверхности ушной раковины.

От шейного отдела блуждающего нерва отходят глоточные и гортанные ветви. *Глоточные ветви* (rr. pharýngei) в количестве 2-3 идут к стенкам глотки, где участвуют в образовании глоточного сплетения (plexus pharyngeus). Из глоточного сплетения иннервируются мышцы-констрикторы глотки, мышца, поднимающая мягкое нёбо, мышца язычка, небно-язычная и небно-глоточная мышцы, слизистая оболочка глотки, а также щитовидная и околощитовидная железы. *Верхняя шейная сердечная ветвь* (r. caróticus cervicális supérior) отходит от блуждающего нерва или от верхнего гортанного нерва, спускается вдоль общей сонной артерии, затем по передней поверхности дуги аорты и входит в состав сердечного сплетения. Верхние шейные сердечные ветви иннервируют также тимус и щитовидную железу.

Верхний гортанный нерв (n. laryngeus supérior) отходит от нижнего узла блуждающего нерва, идет вперед по боковой поверхности глотки. На уровне подъязычной кости верхний гортанный нерв подразделяется на наружную и внутреннюю ветви. *Наружная ветвь* (r. externus) иннервирует нижний констриктор глотки, перстне-щитовидную мышцу, отдает волокна к щитовидной железе. *Внутренняя ветвь* (r. internus) (чувствительная) проводит щито-подъязычную мембрану и иннервирует слизистую оболочку гортани выше голосовой щели и слизистую оболочку корня языка.

Возвратный гортанный нерв (n. laryngeus récurrens) справа отходит от блуждающего нерва на уровне правой подключичной артерии, огибает ее снизу и сзади, идет вверх по латеральной поверхности трахеи. Левый возвратный гортанный нерв начинается на уровне дуги аорты, огибает ее снизу в передне-заднем направлении, идет вверх в борозде между пищеводом и трахеей. От возвратных гортанных нервов отходят *трахейные ветви* (rr. tracheáles) и *пищеводные ветви* (rr. oesophágei). Конечной ветвью возвратного нерва является *нижний гортанный нерв* (n. laryngeus inférior), который иннервирует слизистую оболочку гортани ниже голосовой щели и все мышцы гортани (кроме перстне-щитовидной).

В грудном отделе от блуждающего нерва отходят ветви к внутренним органам. *Грудные сердечные ветви* (rr. cardiáci thorácici) направляются к внеорганным сердечным сплетениям. *Бронхиальные ветви* (rr. bronchiáles) направляются к корню легкого, где вместе с симпатическими нервами образуют *легочное сплетение* (plexus pulmonális),

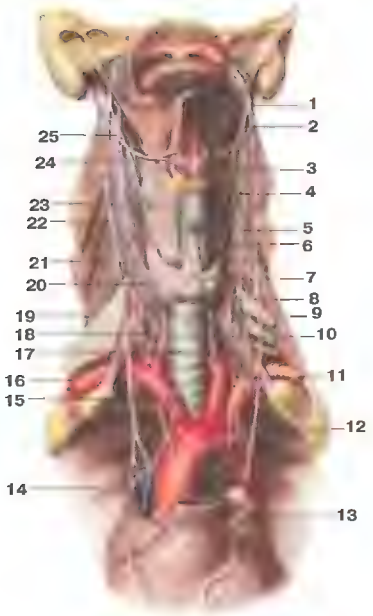

360 **Блуждающие нервы в области шеи и в грудной полости. Вид спереди. Сонные артерии, яремные и другие вены удалены**

1 — левый блуждающий нерв; 2 — подъязычный нерв; 3 — левый верхний гортанный нерв; 4 — верхний шейный сердечный нерв; 5 — гортань; 6 — левая верхняя сердечная ветвь; 7 — щитовидная железа; 8 — симпатический ствол; 9 — левая нижняя сердечная ветвь; 10 — левый нижний гортанный нерв; 11 — левая общая сонная артерия; 12 — дуга аорты; 13 — легочный ствол; 14 — верхняя полая вена; 15 — плече-головной ствол; 16 — правая подключичная артерия; 17 — трахея; 18 — правый нижний гортанный нерв; 19 — плечевое сплетение; 20 — передняя лестничная мышца; 21 — средняя лестничная мышца; 22 — правый блуждающий нерв; 23 — щито-подъязычная мышца; 24 — правый верхний гортанный нерв; 25 — правый подъязычный нерв.

1 — n. vagus sinister; 2 — n. hypoglossus; 3 — n. laryngeus superior sinister; 4 — n. cardiacus cervicalis superior; 5 — larynx; 6 — r. cardiacus superior sinistra; 7 — glandula thyreoidea; 8 — truncus sympathicus; 9 — r. cardiacus inferior sinistra; 10 — n. laryngeus inferior sinister; 11 — a. carotis communis sinistra; 12 — arcus aortae; 13 — truncus pulmonalis; 14 — v. cava superior; 15 — truncus brachiocephalicus; 16 — a. subclavia dextra; 17 — trachea; 18 — n. laryngeus inferior dexter; 19 — plexus brachialis; 20 — m. scalenus anterior; 21 — m. scalenus medius; 22 — n. vagus dexter; 23 — m. thyrohyoideus; 24 — r. cardiacus superior dexter; 25 — n. hypoglossus dexter.

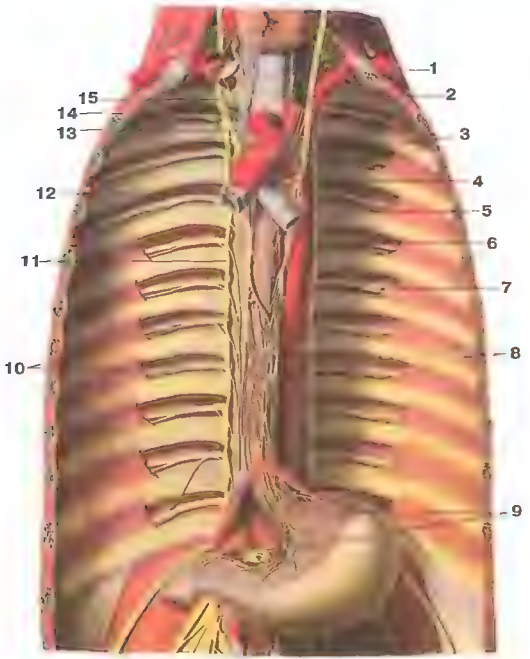

Грудной и брюшной отделы блуждающих нервов. Вид спереди

1 — левый блуждающий нерв; 2 — трахея; 3 — дуга аорты; 4 — левый возвратный гортанный нерв; 5 — левый главный бронх; 6 — левый симпатический ствол; 7 — нисходящая часть аорты; 8 — пищеводное сплетение; 9 — передние желудочные ветви; 10 — межреберные нервы; 11 — правый симпатический ствол; 12 — главный правый бронх; 13 — правая подключичная артария; 14 — правый возвратный гортанный нерв; 15 — правый блуждающий нерв.

1 — n. vágus sinister; 2 — trachéa; 3 — árcus aórtae; 4 — n. láryngeus récurrens sinister; 5 — brónchus principális sinister; 6 — trúncus sympáthicus sinister; 7 — pars descéndens aórtae; 8 — plexus oesophageális; 9 — rr. gástrici anteriores; 10 — nn. intercostáles; 11 — trúncus sympáthicus déxter; 12 — brónchus principális déxter; 13 — a. subclávia déxtra; 14 — n. láryngeus récurrens déxter; 15 — n. vágus déxter.

которое вместе с бронхами входит в легкое. *Пищеводные ветви* (rr. oesophageáles) участвуют в образовании расположенного на поверхности *пищеводного сплетения* (plexus oesophágeus), ветви которого идут к его стенкам, мышцам, слизистой оболочке.

Брюшной отдел блуждающего нерва представлен передним и задним стволами блуждающих нервов, выходящими из пищеводного сплетения, и их ветвями. *Передний ствол блуждающего нерва* (trúncus vagális antérior) переходит с передней поверхности пищевода на переднюю стенку желудка, располагаясь вдоль малой его кривизны. От переднего ствола блуждающего нерва к желудку отходят *передние желудочные ветви* (rr. gástrici anterióres) и *печеночные ветви* (rr. heráticі), которые между листками малого сальника идут к печени.

Задний ствол блуждающего нерва (trúncus vagális postérior) переходит на заднюю стенку желудка, также располагаясь вдоль его малой кривизны. Задний ствол отдает *задние желудочные ветви* (rr. gástrici posterióres), *почечные ветви* (rr. renáles) и *чревные ветви* (rr. coeliáci), которые вдоль левой желудочной артерии идут к печени, селезенке, поджелудочной железе, тонкой кишке и толстой кишке до уровня нисходящей ободочной кишки.

Добавочный нерв (XI, n. accessórius) образован отростками двигательных ядер, расположенных в покрышке продолговатого мозга и в спинном мозге. *Черепные корешки* добавочного нерва выходят из задней латеральной борозды продолговатого мозга, позади оливы, спинномозговые корешки — из задне-латеральной борозды спинного мозга. Корешки объединяются в полости черепа позади полушария мозжечка в один ствол, который выходит из полости черепа через яремное отверстие (см. рис. 285). У выхода из яремного отверстия ствол добавочного нерва отдает внутреннюю и наружную ветви. *Внутренняя ветвь* (r. intérnus) входит в состав блуждающего нерва над его нижним узлом. *Наружная ветвь* (r. extérnus) идет позади шиловидного отростка височной кости и мышц, начинающихся от него, позади заднего брюшка двубрюшной мышцы к грудино-ключично-сосцевидной мышце, а также к трапециевидной мышце, которые иннервирует.

Подъязычный нерв (XII, n. hypoglóssus), образованный волокнами двигательного ядра, иннервирует мышцы языка и некоторые мышцы шеи. Из мозга нерв выходит в борозде между пирамидой и оливой, направляется вперед и латерально в канал подъязычного нерва затылочной кости (см. рис. 285, 294, 299, 300). Выйдя из канала, подъязычный нерв направляется вниз и вперед между внутренней сонной артерией и внутренней яремной веной, затем под заднее брюшко двубрюшной мышцы и под шило-подъязычную мышцу в поднижнечелюстной треугольник, где образует дугу выпуклостью вниз. Подъязычный нерв отдает *язычные ветви* (rr. linguáles), уходящие вверх в толщу языка.

От подъязычного нерва отходит *нисходящая ветвь* (r. descéndens), которая соединяется с волокнами, отходящими от передних ветвей I и II спинномозговых нервов. Образованная в результате *шейная петля* (ánsa cervicális) располагается кпереди от общей сонной артерии и иннервирует лопаточно-подъязычную, грудино-подъязычную, грудино-щитовидную и щито-подъязычную мышцы.

СПИННОМОЗГОВЫЕ НЕРВЫ

Спинномозговые нервы (nérvi spináles), 31–33 пары, и их ветви осуществляют иннервацию почти всех органов и частей тела. В стенках туловище и на конечностях прослеживается сегментарное их распределение в коже и в органах опорно-двигательного аппарата (рис. 302). Различают 8 пар шейных, 12 пар грудных, 5 пар пояс-

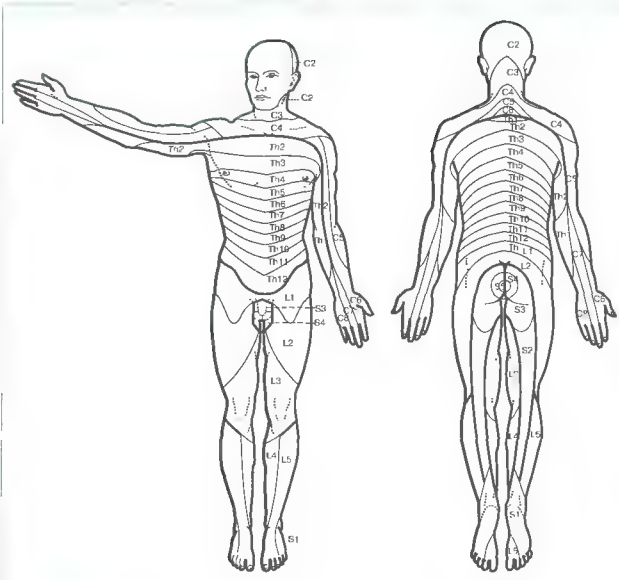

Проекция сегментарной иннервации тела человека

А – сегментарная иннервация кожи тела человека спереди;
Б – сегментарная иннервация кожи тела человека сзади.
C_1 C_8 — шейные сегменты; Th_1–Th_{12} — грудные сегменты; L_1 L_5 – поясничные сегменты; S_1 S_5 — крестцовые сегменты.

А – сегментарная иннервация кожи тела человека спереди;
Б — сегментарная иннервация кожи тела человека сзади.
C_1 C_8 — segméntum cervicáles; Th_1–Th_{12} — segmántum thorácicae; L_1–L_5 — segmántum lumbárae; S_1 S_5 — segméntum sacrálae.

ничных, 5 пар крестцовых, 1–3 пары копчиковых — соответственно 31–33 сегментам спинного мозга. Каждый спинномозговой нерв после выхода из межпозвоночного отверстия делится на переднюю, заднюю, менингеальную ветви, а также отдает соединительную ветвь, которые имеются только в грудо-поясничном отделе на уровне с VIII шейного по II поясничный спинномозговые нервы.

Менингеальные ветви (rr. meningeáles) спинномозговых нервов в виде тонких стволиков проникают через соответствующие межпозвоночные отверстия в позвоночный канал, где иннервируют его стенки, оболочки спинного мозга и кровеносные сосуды.

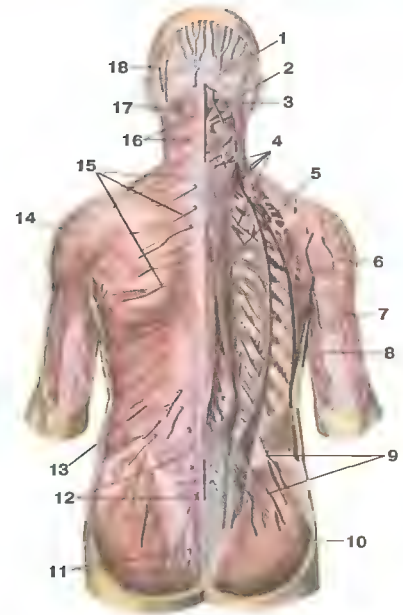

303 **Задние ветви спинномозговых нервов. Вид сзади**

1 — большой затылочный нерв; 2 — задняя большая прямая мышца головы; 3 — малый затылочный нерв; 4 — задние ветви (грудных нервов); 5 — длиннейшая мышца; 6 — верхний латеральный кожный нерв плеча (от подмышечного нерва); 7 — задний кожный нерв плеча (от лучевого нерва); 8 — *медиальный кожный нерв плеча*; 9 — *верхние нервы ягодиц* (*от задних ветвей поясничных нервов*); 10 — большая ягодичная мышца; 11 — средние нервы ягодиц (от задних ветвей крестцовых нервов); 12 — задние ветви поясничных нервов; 13 — широчайшая мышца спины; 14 — дельтовидная мышца; 15 — латеральные кожные ветви (от задних ветвей грудных нервов); 16 - латеральные ветви (от задних ветвей шейных нервов); 17 — большой ушной нерв; 18 — малый затылочный нерв.

1 — n. occipitális májor; 2 — m. réctus cápitis postèrior májor; 3 — n. occipitális minor; 4 — rr. dorsáles (*nn.* thorácici); 5 — m. longissimus; 6 — n. cutáneus bráchii laterális supèrior (от *n.* axilláris); 7 — n. cutáneus bráchii postérior; 8 — n. cutáneus bráchii mediális; 9 — nn. clúnium supériores (от rr. dorsáles nn. lumbálium); 10 — m. glutéus máximus; 11 — nn. clúnium médii (от rr. dorsáles nn. sacrálium); 12 — rr. dorsáles nn. lumbálium; 13 — m. latissimus dórsi; 14 — m. deltoideus; 15 — rr. cutánei lateráles (от rr. dorsáles nn. thoracicórum); 16 — rr. lateráles (от rr. dorsáles nn. cervicálium); 17 — n. auriculáris mágnus; 18 — n. occipitális minor.

Задние ветви спинномозговых нервов (rr. dorsáles, s. posterióres) иннервируют мышцы спины, мышцы затылка и кожу задней стороны поверхности головы и туловища, отдают к ним *латеральные и медиальные ветви* (rr. lateráles et rr. mediáles). Отделившись от стволов спинномозговых нервов, задние ветви идут кзади между поперечными отростками позвонков. Задние ветви крестцовых спинномозговых нервов выходят через дорсальные крестцовые отверстия (рис. 303).

Задняя ветвь I спинномозгового нерва называется *подзатылочным нервом* (n. suboccipitális). Он идет кзади между затылочной костью и атлантом, иннервирует верхнюю и нижнюю косые мышцы головы, задние большую и малую прямые мышцы головы, а также суставы, образованные атлантом и осевым позвонком. Задняя ветвь II шейного спинномозгового нерва — *большой затылочный нерв* (n. occipitális májor) — отходит от II шейного спинномозгового нерва. Далее этот нерв идет между нижней косой и полуостистой мышцами головы на боковую поверхность выйной связки и отдает короткие мышечные ветви и длинную кожную ветвь. Мышечные ветви иннервируют полуостистую и длинную мышцы головы, ременные мышцы головы и шеи. Длинная ветвь этого нерва прободает полуостистую мышцу головы и трапециевидную мышцу, поднимается кверху и иннервирует кожу затылочной области. Задние ветви остальных шейных спинномозговых нервов иннервируют кожу задней области шеи.

Задние ветви грудных спинномозговых нервов разветвляются в мышцах и коже спины, которые они иннервируют.

Задние ветви поясничных спинномозговых нервов иннервируют глубокие мышцы спины и кожу поясничной области. Три верхние ветви идут вниз и латерально к коже наружной половины ягодичной области, образуя *верхние нервы ягодиц* (nn. clúnium superióres). Задние ветви крестцовых спинномозговых нервов проходят через дорсальные крестцовые отверстия, отдают ветви к крестцово-подвздошному суставу, иннервируют кожу задней стороны крестца, а также образуют *средние нервы ягодиц* (nn. clúnium médii). Средние нервы ягодиц прободают большую ягодичную мышцу и иннервируют кожу в нижней области крестца. Задние ветви V крестцового спинномозгового и копчикового нервов проходят рядом с крестцово-копчиковой связкой и иннервируют кожу в области копчика и анального отверстия.

Передние ветви спинномозговых нервов (rr. anterióres, s. ventráles) иннервируют мышцы и кожу передних и боковых отделов шеи, груди, живота и конечностей. Сегментарное расположение сохраняют только ветви грудных спинномозговых нервов. Передние ветви шейных, поясничных, крестцовых и копчикового спинномозговых нервов образуют сплетения, которые представляют собой соединения спинномозговых нервов, обмен волокнами, принадлежащими разным сегментам спинного мозга. Выделяют шейное, плечевое, поясничное, крестцовое и копчиковое сплетения.

Шейное сплетение

Шейное сплетение (plexus cervicális) образовано передними ветвями четырех верхних шейных спинномозговых нервов (C_1–C_4) (рис. 304). Располагается это сплетение между передней лестничной мышцей и длинной мышцей шеи (медиально), средней лестничной мышцей и мышцей, поднимающей лопатку, — латерально. Сплетение спереди и сбоку прикрыто грудино-ключично-сосцевидной мышцей.

Из шейного сплетения выходят *мышечные ветви* (rámi musculáres), которые иннервируют длинные мышцы головы и шеи, переднюю среднюю и заднюю лестничные мышцы, латеральную и переднюю прямые мышцы головы, мышцу, поднимающую лопатку, а также трапециевидную и грудино-ключично-сосцевидную мышцы. От шейного сплетения отходят также волокна, образующие *нижний корешок* (rádix inférior) глубо-

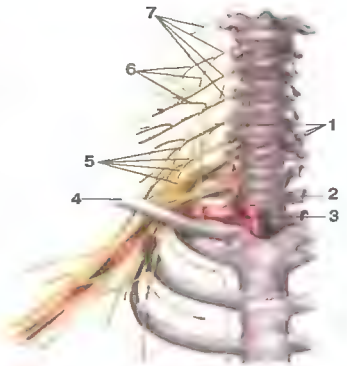

304 **Схема строения шейного сплетения. Вид спереди**

1 — передние ветви шейных спинномозговых нервов (C_5–C_8); 2 — позвоночная артерия; 3 — подключичная артерия; 4 — ключица; 5 — плечевое сплетение; 6 — шейное сплетение; 7 — *передние ветви шейных спинномозговых нервов* (C_1–C_4).

1 — rr. anterióres nn. cervicáles (C_5–C_8); 2 — **a.** vertebrális; 3 — a. subclavia; 4 — clavicula; 5 — plexus brachális; 6 — plexus cervicális; 7 — rr. anterióres nn. cervicáles (C_1–C_4).

кой *шейной петли* (ánsa cervicális). Верхний корешок этой петли образован нисходящей ветвью подъязычного нерва (см. «Подъязычный нерв»). Волокна, отходящие от глубокой шейной петли, иннервируют поверхностные мышцы шеи, расположенные ниже подъязычной кости. Особое место среди ветвей шейного сплетения занимает **диафрагмальный нерв** (n. phrénicus). Этот нерв спускается отвесно вниз, проходит по передней поверхности передней лестничной мышцы (рис. 305). В грудной полости он идет вниз, кпереди от корня легкого. Правый диафрагмальный нерв проходит по латеральной стороне верхней полой вены, примыкает к перикарду, располагается в большей степени кпереди по сравнению с левым диафрагмальным нервом. Левый диафрагмальный нерв проходит кпереди от дуги аорты. Двигательные волокна диафрагмальных нервов иннервируют диафрагму, чувствительные волокна идут к плевре и перикарду (*перикардиальная ветвь*, r. pericardiácus). *Диафрагмально-брюшные ветви* (rr. phrenicoabdominális) проходят в брюшную полость и иннервируют брюшину, выстилающую диафрагму. Правый диафрагмальный нерв проходит транзитом (не прерываясь) через чревное сплетение к брюшине, покрывающей печень.

Чувствительными ветвями шейного сплетения являются большой ушной, малый затылочный нервы, поперечный нерв шеи и надключичные нервы, которые выходят под кожу позади грудино-ключично-сосцевидной мышцы (рис. 306).

Большой ушной нерв (n. auriculáris mágnus) идет вертикально вверх и иннервирует кожу задней и латеральной поверхностей ушной раковины, кожу мочки уха и наружного слухового прохода, а также кожу лица в области околоушной слюнной железы.

Малый затылочный нерв (n. occipitális minor) направляется вверх и иннервирует кожу позади ушной раковины и над ней.

Поперечный нерв шеи (n. transvérsus cólli) направляется вперед, проникает через подкожную мышцу шеи, анастомозирует с шейной ветвью лицевого нерва, где образует *поверхностную шейную петлю* (ánsa cervicális superficiális). Нерв иннервирует кожу передней части шеи.

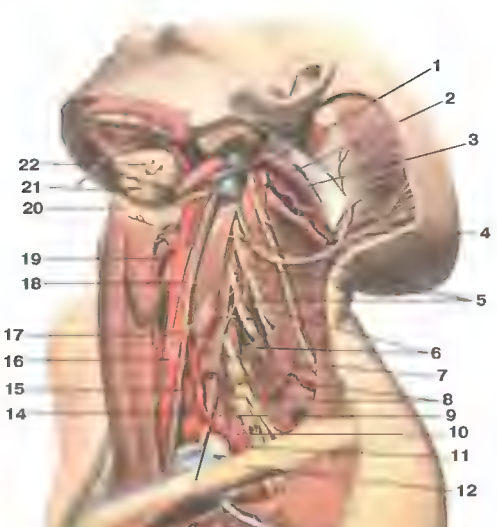

385 **Шейное сплетение, диафрагмальный нерв. Вид слева. Поверхностные мышцы шеи и левая внутренняя яремная вена удалены**

1 — внутренняя яремная вена; 2 — добавочный нерв; 3 — грудино-ключично-сосцевидная мышца; 4 — малый затылочный нерв; 5 — стволы шейного сплетения; 6 — мышечные ветви; 7 — диафрагмальный нерв; 8 — плечевое сплетение; 9 — передняя лестничная мышца; 10 — подключичная артерия; 11 — надлопаточная артерия; 12 — ключица; 13 — поперечная артерия шеи; 14 — щито-шайный ствол; 15 — позвоночная артерия; 16 — общая сонная ертерия; 17 — восходящая артария; 18 — блуждающий нерв; 19 — верхняя щитовидная артерия; 20 — подъязычная кость; 21 — подъязычный нерв; 22 — поднижнечелюстная железа.

1 — a. cárotis intérna; 2 — n. accessórius; 3 — m. sternocleidomastóideus; 4 — n. occipitális minor; 5 — trúnci brachiális; 6 — rr. musculáris; 7 — n. phrénicus; 8 — plexus brachiális; 9 — m. scalánus antérior; 10 — a. subclávia; 11 — a. suprascapulária; 12 — clavícula; 13 — a. transvérsa cólli; 14 — trúncus thyrocervicális; 15 — a. vertebrális; 16 — a. carótis communis; 17 — a. cervicális ascéndans; 18 — n. vágus; 19 — a. thyroideus supérior; 20 — os hyoideum; 21 — n. hypoglóssus; 22 — gl. submandibulária.

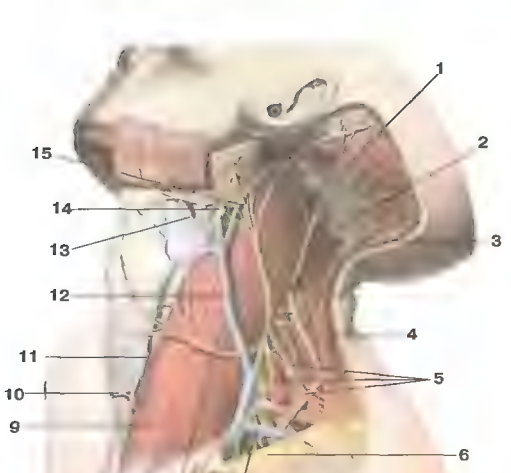

Поверхностные (кожные) нервы шейного сплетения. Вид слева. Подкожная мышца шеи и поверхностная пластинка фасции шеи удалены

1 — большой ушной нерв; 2 — малый затылочный нерв; 3 — большой затылочный нерв; 4 — добавочный нерв; 5 — *подключичные нервы*; 6 — *ключица*; 7 — *поперечная вена шеи*; 8 — поперечный нерв шеи; 9 — грудино-ключично-сосцевидная мышца; 10 — яремная венозная дуга; 11 — передняя ярмная вена; 12 — наружная ярмная вена; 13 — лицевая вена; 14 — заднижнечелюстная вена; 15 — задняя ушная вена.

1 n. auriculáris mágnus; 2 — n. occipitális minor; 3 — n. occipitális májor; 4 — n. accessórius; 5 — nn. supraclaviculáres; 6 — clavicula; 7 — v. transvérsa cólli; 8 — n. transvérsus cólli; 9 — m. sternocleidomastóideus; 10 — árcus venósus jugulári; 11 — v. jugulári antérior; 12 — v. jugulári extérna; 13 — v. *faciális*; 14 - v. *retromandibulári*; 15 — v. *auriculáris postérior*.

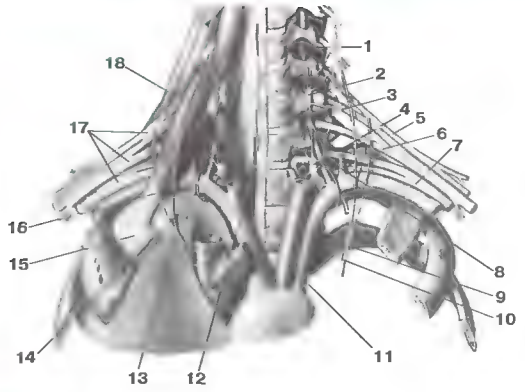

307 **Схема формирования плечевого сплетения. Вид спереди**

1 — позвоночная артерия; 2 — средний шейный узел; 3 — симпатический ствол; 4 — шейно-грудной (звездчатый) узел; 5 — верхний ствол плечевого сплетения; 6 — средний ствол плечевого сплетения; 7 — нижний ствол плечевого сплетения; 8 — щито-шейный ствол; 9 — левая подключичная артерия; 10 — левый диафрагмальный нерв; 11 — левая общая сонная артерия; 12 — плече-головной ствол; 13 — правый диафрагмальный нерв; 14 — внутренняя грудная артерия; 15 — I ребро; 16 — подключичная петля; 17 — плечевое сплетение; 18 — передняя лестничная мышца.

1 — a. vertebrális; 2 — gangl. cervicále médium; 3 — trúncus sympáticus; 4 — gangl. cervicothorácicum (stellátum); 5 — trúncus supérior plexus brachiális; 6 — trúncus médius plexus brachiális; 7 — trúncus inférior plexus brachiális; 8 — trúncus thyrocervicális; 9 — a. subclávia sinistra; 10 — n. phrénicus sinister; 11 — a. carótis communis sinistra; 12 — trúncus brachiocephálicus; 13 — n. phrénicus déxter; 14 — a. thorácica intérna; 15 — costa (I); 16 — ánsa subclávia; 17 — plexus brachiális; 18 — m. scálenus antérior.

Надключичные нервы (nn. supraclaviculáres), медиальные, промежуточные и латеральные (nn. supraclaviculáres mediáles, intermédii et lateráles), выходят из-под заднего края грудино-ключично-сосцевидной мышцы, идут вниз, веерообразно расходятся и иннервируют кожу над ключицей и в верхне-передней области груди (до уровня III ребра).

Плечевое сплетение (plexus brachiális) образовано передними ветвями четырех нижних шейных (C_5–C_8) спинномозговых нервов. В составе сплетения по топографическому признаку различают *надключичную* и *подключичную части* (partes supraclaviculáris et infraclaviculáris). Вначале плечевое сплетение располагается в межлестничном промежутке (надключичная часть), где различают *верхний, средний* и *нижний стволы плечевого сплетения* (trúnci supérior, médius, inférior) (рис. 307). На уровне ключицы и ниже стволы плечевого сплетения формируют три пучка (подключичная часть), окружающие в подмышечной ямке подмышечную артерию. Это *медиальный, латеральный и задний пучки* (fasciculus mediális, fasciculus laterális, fasciculus postérior) плечевого сплетения (рис. 308). От плечевого сплетения отходят короткие

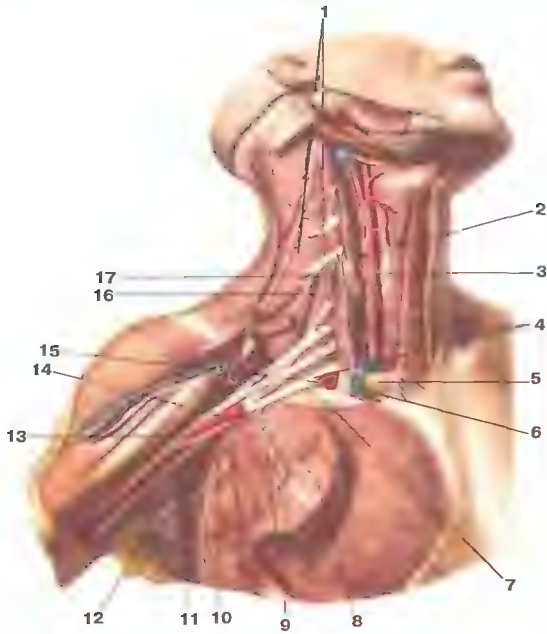

309 **Плечевое сплетение и его ветви. Вид спереди. Ключица, подключичные артерия и вена удалены, большая грудная мышца отрезана и отвернута в медиальную сторону**

1 - шейное сплетение; 2 — блуждающий нерв; 3 — общая сонная артерия; 4 — плечевое сплетение; 5 — ключица; 6 — подключичная вена; 7 — I ребро; 8 — большая грудная мышца; 9 — медиальный грудной нерв; 10 — длинный грудной нерв; 11 — межреберно-плечевой нерв; 12 — медиальный пучок; 13 — латеральный пучок; 14 - подмышечная артерия; 15 — подключичная артерия; 16 — диафрагмальный нерв; 17 — передняя лестничная мышца.

1 — plexus cervicális; 2 — n. vágus; 3 — a. carótis communis; 4 — plexus brachiális; 5 — clavicula; 6 — v. subclávia; 7 — costa (I); 8 — m. pectorális májor; 9 — n. pectorális mediális; 10 - n. thoráicus lóngus; 11 — n. intercostobrachiális; 12 — fasc. mediális; 13 - fasc. laterélis; 14 — a. axillaris; 15 — a. subclávia; 16 — n. phrénicus; 17 — m. scalénus antérior.

и длинные ветви. Короткие ветви иннервируют кости и мягкие ткани плечевого пояса, длинные ветви плечевого сплетения идут к свободной части верхней конечности.

Короткие ветви плечевого сплетения. К коротким ветвям плечевого сплетения относят дорсальный нерв лопатки, длинный грудной, подключичный, надлопаточный, подлопаточный, грудо-спинной, латеральный и медиальный грудные нервы, подмышечный нерв, а также мышечные ветви, которые иннервируют лестничные мышцы и ременную мышцу шеи.

Дорсальный нерв лопатки (n. dorsális scápulae) идет по передней поверхности мышцы, поднимающей лопатку. Далее нерв проходит между средней и задней лестничными мышцами и разветвляется в большой и малой ромбовидных мышцах и мышце, поднимающей лопатку.

Длинный грудной нерв (n. thorácicus lóngus) идет позади плечевого сплетения, располагается между подлопаточной и передней зубчатой мышцами, спускается вниз между латеральной грудной артерией спереди и грудоспинной артерией сзади. Иннервирует переднюю зубчатую мышцу.

Подключичный нерв (n. subclávius) кратчайшим путем идет вниз по наружному краю передней лестничной мышцы к подключичной мышце. **Надлопаточный нерв** (n. suprascapuláris) вначале проходит под трапециевидной мышцей и нижним брюшком лопаточно-подъязычной мышцы. Далее позади ключицы нерв изгибается в латеральную сторону и кзади, проходит в надостную ямку через вырезку лопатки. Затем нерв вместе с поперечной артерией лопатки проходит в подостную ямку под основанием акромиона и иннервирует надостную и подостную мышцы и капсулу плечевого сустава.

Подлопаточный нерв (n. subscapuláris) идет по передней поверхности подлопаточной мышцы, иннервирует подлопаточную и большую круглую мышцы.

Грудо-спинной нерв (n. thoracodorsális) направляется вниз вдоль наружного края лопатки к широчайшей мышце спины, которую иннервирует.

Латеральный и медиальный грудные нервы (nn. pectoráles laterális et mediális) идут вперед, прободают ключично-грудную фасцию и заканчиваются в большой грудной (медиальный нерв) и в малой грудной (латеральный нерв) мышцах.

Подмышечный нерв (n. axilláris) идет латерально и вниз по передней поверхности подлопаточной мышцы, затем поворачивает назад. Вместе с задней артерией, огибающей плечевую кость, проходит через четырехстороннее отверстие и вступает в дельтовидную мышцу (мышечные ветви, rámi musculáres) со стороны хирургической шейки плечевой кости, отдавая по пути ветвь к малой круглой мышце и к капсуле плечевого сустава. Конечной ветвью подмышечного нерва является *латеральный кожный нерв плеча* (n. cutáneus bráchii laterális), который выходит под кожу между задним краем дельтовидной мышцы и длинной головкой трехглавой мышцы плеча и иннервирует кожу над дельтовидной мышцей и в латеральной части плеча.

Длинные ветви плечевого сплетения. Длинные ветви плечевого сплетения иннервируют кости и суставы, мышцы и кожу свободной части верхней конечности (рис. 309). К длинным ветвям плечевого сплетения относят мышечно-кожный, медиальный кожный нерв плеча, медиальный кожный нерв предплечья, срединный, локтевой нервы и лучевой нерв (рис. 310).

Мышечно-кожный нерв (n. musculocutáneus) идет вниз и латерально, прободает клювовидно-плечевую мышцу и отдает ей *мышечные ветви* (rr. musculáres). На плече мышечно-кожный нерв проходит между плечевой и двуглавой мышцами плеча, иннервируя их. На уровне локтевого сустава мышечно-кожный нерв прободает фасцию плеча и продолжается в *латеральный кожный нерв предплечья* (n. cutáneus antebráchii laterális), который спускается вниз подкожно и иннервирует кожу этой области вплоть до возвышения большого пальца кисти (рис. 309).

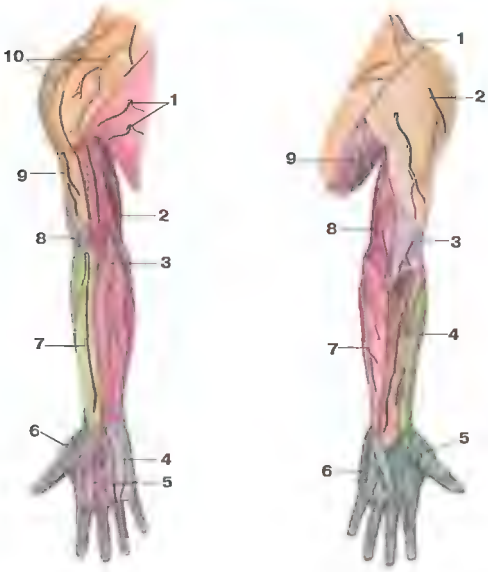

209 **Схема иннервации кожи верхней конечности длинными ветвями плечевого сплетения. А — вид спереди; Б — вид сзади**

А. 1 — грудные нервы; 2 — медиальный кожный нерв плеча; 3 — медиальный кожный нерв предплечья; 4 — ладонная ветвь локтевого нарва; 5 — ладонная ветвь срединного нерва; 6 — поверхностная ветвь лучевого нерва; 7 — латеральный кожный нерв предплечья; 8 — нижний латеральный кожный нерв плеча (от лучевого нерва); 9 — верхний латеральный кожный нерв плеча (от подмышечного нерва); 10 — надключичные нервы.

Б. 1 — надключичный нерв; 2 — верхний латеральный кожный нерв плеча (от подмышечного нерва); 3 — нижний латеральный кожный нарв плеча (от лучевого нерва); 4 — задний кожный нерв *предплечья (от лучевого нерва)*; 5 — *поверхностная ветвь лучевого нерва*; 6 — *тыльная ветвь* локтевого нерва; 7 — медиальный кожный нарв предплечья; 8 — медиальный кожный нерв плеча; 9 — латеральная кожная ветвь межреберного нерва.

А. 1 — nn. thorácici; 2 — n. cutáneus bráchii mediális; 3 — n. cutáneus antebrachii mediális; 4 — r. palmáris n. ulnáris; 5 — r. palmáris n. mediáni; 6 — r. superficiális (n. radiális); 7 — n. cutáneus antebrachii lateralis; 8 — n. cutáneus brachii laterális inférior (от n. radiális); 9 — n. cutáneus brachii *la*terális supérior (от n. axilláris); 10 — nn. supraclaviculáres.

Б. 1 — n. suprascapulāris; 2 — n. cutáneus brachii laterális supérior (от n. axilláris); 3 — n. cutáneus brachii laterális inférior (от n. radiális); 4 — n. cutáneus antebrachii postérior (от n. radiális); 5 — r. superficiális (n. radiális); 6 — r. dorsális n. ulnáris; 7 — n. cutáneus antebrachii mediális; 8 — n. cutáneus brachii *mediális*; 9 — r. *cutáneus laterális* (n. intercostális).

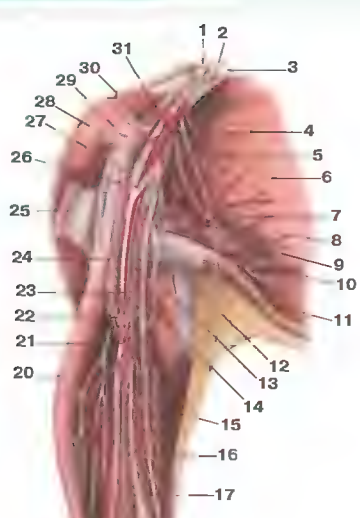

313 Длинные ветви плечевого сплетения. Вид с передне-медиальной стороны. Большая и малая грудные мышцы отрезаны и удалены

1 — латеральный пучок; 2 — задний пучок; 3 — медиальный пучок; 4 — подмышечная артерия; 5 — подлопаточный нерв; 6 — подлопаточная мышца; 7 — подлопаточная артерия; 8 — артерия, огибающая лопатку; 9 — грудоспинной нерв; 10 — грудоспинная артерия; 11 — широчайшая мышца спины; 12 — медиальный кожный нерв плеча; 13 — лучевой нерв; 14 — глубокая артерия плеча; 15 — трехглавая мышца плеча; 16 — локтевой нерв; 17 — медиальный кожный нерв предплечья; 18 — медиальный надмыщелок; 19 — латеральный кожный нерв предплечья; 20 — двуглавая мышца плеча; 21 — верхняя локтевая коллатеральная артерия; 22 — срединный нерв; 23 — плечевая артерия; 24 — клювовидно-плечевая мышца; 25 — большая грудная мышца; 26 — подмышечный нерв; 27 — мышечно-кожный нерв; 28 — дельтовидная мышца; 29 — малая грудная мышца; 30 — дельтовидная ветвь (от грудо-акромиальной артерии); 31 — грудо-акромиальная артерия.

1 — fasc. laterális; 2 — fasc. postérior; 3 — fasc. mediális; 4 — a. axillāris; 5 — n. subscapulāris; 6 — m. subscapulāris; 7 — a. subscapulāris; 8 — a. circumfléxa scápulae; 9 — n. thoracodorsālis; 10 — a. thoracodorsālis; 11 — m. latíssimus dórsi; 12 — n. cutáneus bráchii mediālis; 13 — n. radiālis; 14 — a. profúnda bráchii; 15 — m. tríceps bráchii; 16 — n. ulnāris; 17 — n. cutáneus antebráchii mediālis; 18 — epicóndylus mediālis; 19 — n. cutáneus antebráchii lateralis; 20 — m. bicípitis bráchii; 21 — a. collaterālis ulnāris supérior; 22 — n. mediānus; 23 — a. brachiālis; 24 — m. coracobrachiālis; 25 — m. pectorālis májor; 26 — n. axillāris; 27 — n. musculocutáneus; 28 — m. deltóideus; 29 — m. pectorālis minor; 30 — r. deltoideus (от a. thoracoacromiālis); 31 — a. thoracoacromiālis.

Медиальный кожный нерв плеча (n. cutáneus bráchii mediális) разветвляется в коже медиальной поверхности плеча до медиального надмыщелка плечевой кости и локтевого отростка локтевой кости. У основания подмышечной ямки медиальный кожный нерв плеча соединяется с латеральными кожными ветвями второго-третьего межреберных нервов, получившими названия *межреберно-плечевых нервов* (nn. intercostobrachiáles).

Медиальный кожный нерв предплечья (n. cutáneus antebráchii mediális) вначале располагается глубоко на плече, затем прободает фасцию плеча и разветвляется в коже медиальной стороны предплечья, а также в коже передне-медиальной стороны нижнего отдела плеча (*передняя ветвь*, r. antérior) и в области локтевого сустава (*локтевая ветвь*. r. ulnáris).

Срединный нерв (n. mediánus) на плече проходит вначале в одном фасциальном футляре с плечевой артерией, располагаясь латеральнее ее. На уровне нижней половины плеча срединный нерв *лежит медиальнее* плечевой артерии, постепенно отходит от нее кнутри (рис. 311). Далее срединный нерв проходит под апоневрозом двуглавой мышцы плеча, спускается между головками круглого пронатора, затем идет вниз между поверхностным и глубоким сгибателями пальцев. В нижней части предплечья срединный нерв располагается между сухожилием лучевого сгибателя запястья и длинной ладонной мышцей. На ладонь нерв проходит через канал запястья.

На плече и в локтевой ямке срединный нерв ветвей не дает. На предплечье от этого нерва отходят *мышечные ветви* (rámi musculáres) к круглому и квадратному пронаторам, поверхностному сгибателю пальцев, длинному сгибателю большого пальца, длинной ладонной мышце, лучевому сгибателю запястья, глубокому сгибателю пальцев (латеральной его части). Срединный нерв снабжает все мышцы передней группы предплечья, кроме медиальной части глубокого сгибателя пальцев и локтевого сгибателя запястья, а также отдает чувствительные ветви к локтевому суставу. Наиболее крупной ветвью срединного нерва на предплечье является *передний межкостный нерв* (n. interósseus antérior), который лежит на передней поверхности межкостной перепонки предплечья вместе с передней межкостной артерией (рис. 312). Он иннервирует глубокие мышцы передней группы предплечья и капсулу лучезапястного сустава, межкостную перепонку и кости предплечья.

На уровне лучезапястного сустава от срединного нерва отходит ладонная ветвь (r. palmáris), которая иннервирует кожу латеральной стороны запястья и часть кожи возвышения большого пальца. Под ладонным апоневрозом срединный нерв разделяется на три *общих ладонных пальцевых нерва* (nn. digitáles palmáres commúnes), которые проходят вдоль первого, второго и третьего межпястных промежутков и иннервируют кожу трех с половиной пальцев на ладонной стороне кисти (рис. 313). Первый общий ладонный нерв иннервирует первую червеобразную мышцу и отдает три кожные ветви — *собственные ладонные пальцевые нервы* (n. digitáles palmáres próprii). Две из них проходят вдоль лучевой и локтевой сторон большого пальца, третья — вдоль лучевой стороны указательного пальца. Второй и третий общие ладонные нервы отдают по два собственных ладонных пальцевых нерва. Эти нервы идут к коже обращенных друг к другу сторон I, II и III пальцев и к коже тыльной стороны дистальной и средней фаланг II и III пальцев. Второй общий ладонный пальцевый нерв иннервирует также вторую червеобразную мышцу. На кисти срединный нерв иннервирует короткую мышцу, отводящую большой палец, мышцу, противопоставляющую большой палец, поверхностную головку короткого сгибателя большого пальца, первую и вторую червеобразные мышцы. Срединный нерв иннервирует также суставы запястья и первых четырех пальцев.

Локтевой нерв (n. ulnáris) вначале располагается рядом со срединным нервом и чуть медиальнее плечевой артерии. В средней трети плеча локтевой нерв отклоняется в медиальную сторону, затем он прободает медиальную межмышечную перего-

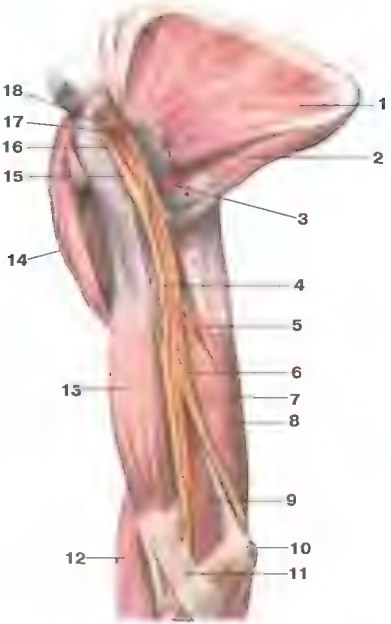

11 **Срединный и локтевой нервы в медиальной борозде правого плеча. Вид с медиальной стороны**

1 — подлопаточная мышца; 2 — большая круглая мышца; 3 — артерия, огибающая лопатку; 4 — срединный нерв; 5 — плечевая артерия; 6 — локтевой нерв; 7 — верхняя локтевая коллатеральная артерия; 8 — трехглавая мышца плеча (медиальная головка); 9 — нижняя локтевая коллатеральная артерия; 10 — медиальный надмыщелок; 11 — апоневроз двуглавой мышцы плеча; 12 — плече-лучевая мышца; 13 — двуглавая мышца плеча; 14 — дельтовидная мышца; 15 — латеральный пучок (плечевого сплетения); 16 — подмышечная артерия; 17 — медиальный пучок (плечевого сплетения); 18 — задний пучок (плечевого сплетения).

1 — m. subscapulāris; 2 — m. téres májor; 3 — a. circumfléxa scápulae; 4 — n. mediánus; 5 — a. brachiālis; 6 — n. ulnāris; 7 — a. ulnāris collaterālis supérior; 8 — m. triceps brāchii (cáput mediále); 9 — a. ulnāris collaterālis inférior; 10 — epicóndylus mediālis; 11 — aponeurósis m. bicipitis brāchii; 12 — m. brachioradiālis; 13 — m. biceps brāchii; 14 — m. daltoideus; 15 — fasc. laterālis (pléxus brachiālis); 16 — a. axillāris; 17 — fasc. mediālis (pléxus brachiālis); 18 — fasc. postérior (pléxus brachiālis).

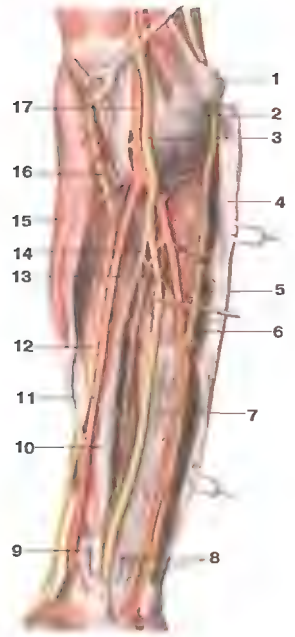

312 **Срединный, локтевой и лучевой нервы, а также лучевая и локтевая артерии в области правого предплечья. Вид спереди. Поверхностный сгибатель пальцев, лучевой сгибатель запястья, а также длинная ладонная мышца и круглый пронатор удалены**

1 — медиальный надмыщелок; 2 — плечевая мышца; 3 — срединный нерв; 4 — локтевой сгибатель запястья; 5 — локтевой нерв; 6 — локтевая артерия; 7 — глубокий сгибатель пальцев кисти; 8 — сухожилия поверхностного сгибателя пальцев; 9 — сухожилие лучевого сгибателя пальцев; 10 — длинный сгибатель большого пальца; 11 — лучевая артерия; 12 — лучевой нерв; 13 — передняя межкостная артерия; 14 — передний межкостный нерв; 15 — плечо-лучевая мышца; 16 — возвратная лучевая артерия; 17 — плечевая артерия

1 — epicóndylus mediális; 2 — m. brachiális; 3 — n. mediánus; 4 — m. flexór cárpi ulnáris; 5 — n. ulnáris; 6 — a. ulnáris; 7 — m. flexóris digitórum profúndus; 8 — tendines m. flexóris digitórum superficiáles; 9 — tándo m. flexóris cárpi radiális; 10 — m. flexór póllicis lóngus; 11 — a. radiális; 12 — n. radiális; 13 — a. interóssea antérior; 14 — n. interóssea antérior; 15 — m. brachioradiális; 16 — a. recúrens radiális; 17 — a. brachiális.

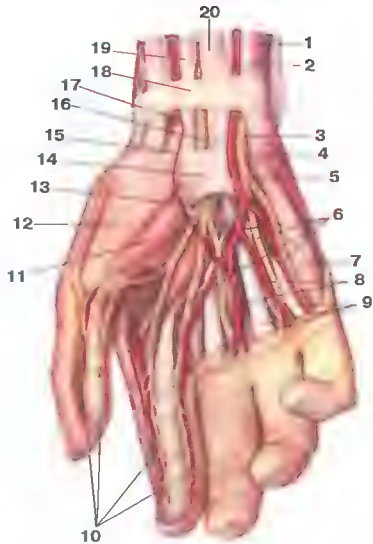

Ветви срединного и локтевого нервов на ладонной стороне правой кисти. Вид спереди. Ладонный апоневроз удален

1 — локтевой нерв; 2 — локтевая артерия; 3 ладонная ветвь локтевого нерва; **4** — глубокая ветвь локтевого нерва; 5 — поверхностная ветвь локтевого нерва; 6 — общие ладонные пальцевые нервы; 7 короткий сгибатель мизинца; 8 общие ладонные пальцевые артерии; 9 — сухожилия поверхностного сгибателя пальцев; 10 собственные ладонные пальцевые нервы; 11 короткий сгибатель большого пальца кисти; **12** — мышца, отводящая большой палец кисти; 13 — ладонная ветвь срединного нерва; 14 — удерживатель сгибателей; 15 — поверхностная ладонная ветвь лучевой артерии; 16 срединный нерв; 17 — лучевая артерия; **18** — фасция предплечья; **19** — лучевой сгибатель запястья; 20 — поверхностный сгибатель пальцев.

1 — n. ulnáris; 2 — a. ulnáris; 3 r. palmáris n. ulnáris; 4 — r. profúndus n. ulnáris; 5 r. superficiális; 6 — nn. digitáles palmáres commúnis; 7 — m. flexor digiti minimi; 8 — aa. digitáles commúnes; 9 tendines m. flexóris digitórum superficiáles; 10 — nn. digitáles palmáres próprii; 11 m. flexór póllicis brévis; 12 — m. abdúctor póllicis; 13 — r. palmáris n. mediani; 14 — retináculum flexórum; 15 — r. palmáris superficiális (a. radiális); 16 — n. mediánus; 17 — a radiális; 18 fáscia antebráchii; 19 — m. flexór cárpi radiális; 20 — m. flexór digitórum superficiáles.

родку плеча и идет вниз до задней стороны медиального надмыщелка плечевой кости (см. рис. 311). На плече локтевой нерв ветвей не дает. Далее он постепенно смещается на переднюю сторону предплечья и ложится в локтевую борозду между локтевым сгибателем запястья и поверхностным сгибателем пальцев, которые этот нерв иннервирует (см. рис. 311). Ближе к головке локтевой кости от локтевого нерва отходит его *тыльная ветвь* (r. dorsális), которая идет к тыловой части кисти и делится на пять *тыльных пальцевых нервов* (nn. digitáles dorsáles) (рис. 314). Эти ветви иннервируют кожу тыла кисти с локтевой стороны, кожу IV, V пальцев и локтевой стороны III пальца. Продолжение локтевого нерва на кисть, его *ладонная ветвь* (r. palmáris), проходит на ладонь вместе с локтевой артерией через щель в медиальной части удерживателя сгибателей. Возле крючковидного отростка крючковидной кости ладонная ветвь делится на поверхностную и глубокую ветви. *Поверхностная ветвь* (r. superficiális) располагается под ладонным апоневрозом. От нее отходит ветвь к короткой ладонной мышце, затем эта ветвь делится на *общие ладонные пальцевые нервы* (nn. digitáles palmáres commúnes). Эти нервы на середине ладони, в свою очередь, делятся на *собственные пальцевые нервы* (nn. digitáles palmáres próprii), которые иннервируют кожу обращенных друг к другу сторон IV и V пальцев и локтевую сторону кожи мизинца, а также кожу тыльной стороны средней и дистальной фаланг этих пальцев.

Глубокая ветвь (r. profúndus) идет под дистальные отделы сухожилий сгибателей пальцев в латеральном направлении (рис. 315). Эта ветвь иннервирует все мышцы возвышения мизинца, тыльные и ладонные межкостные мышцы, а также приводящую мышцу большого пальца и глубокую головку короткого сгибателя большого пальца, третью и четвертую червеобразные мышцы, кости, суставы и связки кисти.

Лучевой нерв (n. radiális) вначале идет позади подмышечной артерии, затем между латеральной и медиальной головками трехглавой мышцы плеча, проходит в плече-мышечный канал (рис. 316). До входа в этот канал от лучевого нерва отходит *задний кожный нерв плеча* (n. cutáneus bráchii postérior), который прободает длинную головку трехглавой мышцы плеча и фасцию и иннервирует кожу задне-латеральной стороны нижней части плеча (*нижний латеральный кожный нерв плеча*, n. cutáneus bráchii laterális inférior). В плече-мышечном канале от лучевого нерва отходит *задний кожный нерв предплечья* (n. cutáneus antebráchii postérior), который вначале идет вместе с лучевым нервом, затем выходит на тыльную сторону предплечья и иннервирует кожу задней его поверхности до уровня лучезапястного сустава. На плече лучевой нерв иннервирует также трехглавую мышцу плеча. Выйдя из плече-мышечного канала, лучевой нерв спускается между плечевой мышцей и началом плече-лучевой мышцы и на уровне локтевого сустава делится на поверхностную и глубокие ветви. *Поверхностная ветвь* (r. superficiális) идет вниз под плече-лучевой мышцей, затем постепенно отклоняется в латеральном направлении и переходит на тыл предплечья между лучевой костью и сухожилием плече-лучевой мышцы (рис. 317). На уровне шиловидного отростка лучевой кости эта ветвь делится на пять *тыльных пальцевых нервов* (nn. digitáles dorsáles). Два нерва направляются к коже лучевой и локтевой сторон большого пальца, остальные три пальцевых тыльных нерва разветвляются в коже II и лучевой стороны II(пальцев не уровне их проксимальных фаланг. Кожу тыла средней и дистальной фаланг II и III пальцев иннервируют ладонные пальцевые нервы срединного нерва. *Глубокая ветвь* (r. profúndus) лучевого нерва отдает ветви к мышце-супинатору и к короткому лучевому разгибателю запястья, затем переходит на тыльную сторону предплечья, где отдает мышечные ветви (rr. musculáres) к остальным мышцам тела предплечья. От лучевого нерва отходит также *задний межкостный нерв предплечья* (n. interósseus antebráchii postérior), который проходит между поверхностным и глубоким слоями мышц на тыле предплечья, иннервируя межкостную перепонку и рядом расположенные мышцы.

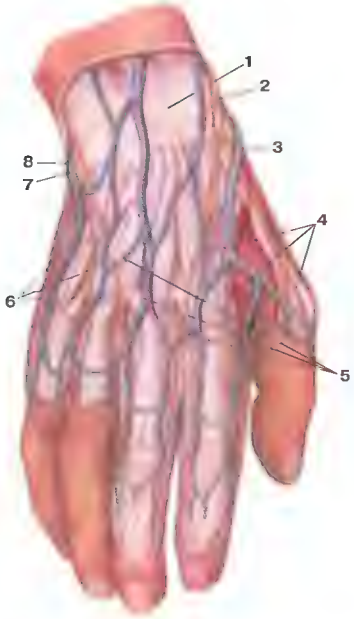

314 **Ветви локтевого и лучевого нервов на тыльной стороне правой кисти. Вид сзади**

1 – удерживатель разгибателей; 2 — поверхностная ветвь лучевого нерва; 3 — латеральная подкожная вена руки; 4 — тыльные пальцевые нервы (лучевого нерва); 5 — тыльная венозная сеть кисти; 6 - тыльные пальцевые нервы (локтевого нерва); 7 — тыльная ветвь локтевого нерва; 8 — медиальная подкожная вена руки.

1 — retináculum extensórum; 2 — r. superficiális n. radiáłis; 3 — v. cephálica; 4 — nn. digitáles dorsáles (n. radiális); 5 — rête venósum dorsále mánus; 6 — nn. digitáles dorsáles (n. ulnáris); 7 *r. dorsális n. ulnáris*; 8 — *v. basílica*.

Глубокая ветвь локтевого нерва. Вид спереди. Сухожилия поверхностного и глубокого сгибателей пальцев удалены

1 — локтевая артерия; 2 — локтевой нерв; 3 — ладонная запястная ветвь локтевой артерии; 4 — поверхностная ветвь локтевого нерва; 5 — глубокая ладонная ветвь локтевой артерии; 6 — глубокая ветвь локтевого нерва; 7 — глубокая ладонная дуга (артериальная); 8 — мышечные ветви; 9 — ладонные межкостные мышцы; 10 — короткий сгибатель большого пальца кисти; 11 — мышца, отводящая большой палец кисти; 12 — поверхностная ладонная ветвь лучевой артерии; 13 — ладонная запястная ветвь лучевой артерии; 14 — лучевая артерия; 15 — квадратный пронатор.

1 — a. ulnáris; 2 — n. ulnáris; 3 — r. cárpeus palmáris a. ulnáris; 4 — r. superficiális n. ulnáris; 5 — r. palmáris profúndus a. ulnáris; 6 — r. profúndus n. ulnáris; 7 — árcus palmáris profúndus; 8 — rr. musculáres; 9 — mm. interóssei palmáres; 10 — m. flexor póllicis brévis; 11 — m. abdúctor póllicis; 12 — r. palmáris superficiális (a. radiális); 13 — r. cárpeus palmáris a. radiális; 14 — a. radiális; 15 — m. pronátor quadrátus.

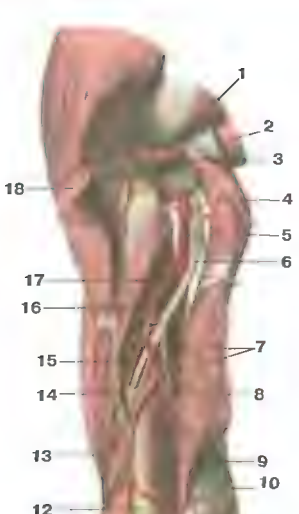

Лучевой нерв и его ветви на задней стороне плеча. Вид сзади. Латеральная головка трехглавой мышцы плеча и дельтовидная мышца разрезаны и отвернуты в стороны

1 — подмышечный нерв; 2 — большая круглая мышца; 3 — задняя артерия, огибающая плечевую кость; 4 — трехглавая мышца плеча (длинная головка); 5 — плечевая артерия; 6 — лучевой нерв; 7 — мышечные ветви; 8 — средняя коллатеральная артерия; 9 — трехглавая мышца плеча (медиальная головка); 10 — нижняя локтевая коллатеральная артерия; 11 — локтевой нерв; 12 — латеральный надмыщелок; 13 — латеральный кожный нерв предплечья; 14 — задний кожный нерв предплечья; 15 — лучевая коллатеральная артерия; 16 — трехглавая мышца плеча (латеральная головка); 17 — глубокая артерия плеча; 18 — дельтовидная мышца.

1 — a. axillàris; 2 — m. táres májor; 3 — a. circumfléxa húmeri postérior; 4 — m. tricaps bráchii (cáput lóngum); 5 — a. radiális; 6 — n. radiális; 7 — rr. musculáres; 8 — a. collatérális média; 9 — m. triceps bréchii (cáput mediále); 10 — a. collatérális ulnáris inférior; 11 — n. ulnáris; 12 — epicóndylus laterélis; 13 — n. cutáneus antebráchii laterális; 14 — n. cutáneus antebráchii postérior; 15 — a. collatérális radiális; 16 — m. triceps bréchii (cáput laterále); 17 — a. profúnda bráchii; 18 — m. deltoideus.

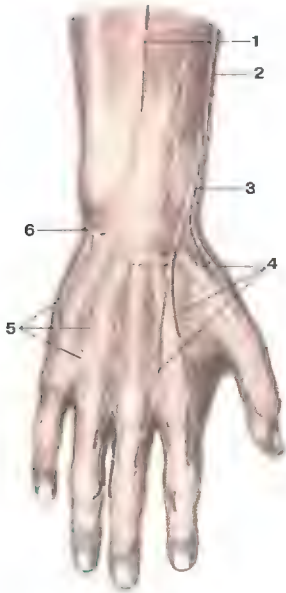

317 **Поверхностная ветвь лучевого нерва и его ветви на тыле кисти. Вид сзади**

1 — задний кожный нерв предплечья; **2** — латеральный кожный нерв предплечья; **3** — поверхностная ветвь лучевого нерва; **4** — тыльные пальцевые нервы (лучевого нерва); **5** — тыльные пальцевые нервы (локтевого нерва); **6** — тыльная ветвь локтевого нерва.

1 — n. cutáneus antebráchii postérior; 2 — n. cutáneus antebráchii laterális; 3 — r. superficiális n. radiális; 4 — nn. digitáles dorsáles (n. radiális); 5 — nn. digitáles dorsáles (n. ulnáris); 6 — r. dorsális n. ulnáris.

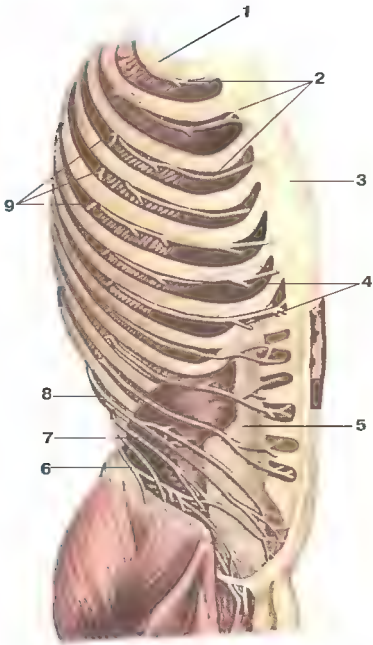

Межреберные нервы и их ветви. Вид спрева. Поверхностные мышцы груди и живота удалены

1 — I ребро; **2** — межреберные нервы; **3** — грудина; **4** — передние кожные ветви межреберных нервов; **5** — поперечная мышца живота; **6** — подвздошно-подчревный нерв; **7** — подреберный нерв; **8** — XII ребро; **9** — латеральные кожные ветви.

1 — cósta (I); 2 — nn. intercostáles; 3 — stérnum; 4 — rr. cutánei antériores nn. intercostáles; 5 — m. transvérsus abdóminis; 6 — n. iliohypogástricus; 7 — n. subcostális; 8 — cóste (XII); 9 — rr. cutánei lateráles.

Грудные нервы

Передние ветви грудных спинномозговых нервов сохрвняют сегментарное строение и образуют межреберные нервы, которые иннервируют все мышцы и кожу боковых и передних отделов грудной и брюшной стенок, париетальную плевру и брюшину, а также молочную железу.

Межреберные нервы (nn. intercostáles), 11 пар, направляются латерально и вперед в межреберных промежутках, а 12-я передняя ветвь — *подреберный нерв* (n. subcostális) — идет под XII ребром (рис. 318). Каждый межреберный нерв проходит у нижнего края соответствующего ребра под одноименными артерией и веной, между наружной и внутренней межреберными мышцами (рис. 319). От места начала до углв ребра нервы покрыты внутригрудной фасцией и реберной частью плевры. Шесть пар нижних межреберных нервов проходят через реберную часть дивфрагмы, далее идут косо вперед и вниз между внутренней косой и поперечной мышцами живота, отдавая к ним ветви. Подреберный нерв проходит по передней поверхности квадратной мышцы поясницы. *Мышечные ветви* (rr. musculáres) межреберных

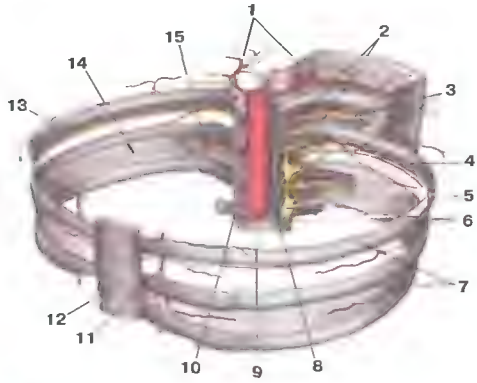

31 **Расположение межреберных нервов и артерий в межреберных промежутках. Схема.**

1 — задние ветви спинномозговых нервов; 2 — спинномозговые нервы; 3 — межреберные нервы (передние ветви спинномозговых нервов); 4 — задняя межреберная артерия; 5 — соединительные ветви (с симпатическим стволом); 6 — симпатический ствол; 7 — ребра; 8 — полунепарная вена; 9 — аорта; 10 — непарная вена; 11 — внутренняя грудная артерия; 12 — грудина; 13 — латеральная кожная ветвь задней межреберной артерии; 14 — внутренняя межреберная мышца; 15 — наружная межреберная мышца.

1 — rr. posterióres nn. spináles; 2 — nn. spináles; 3 — nn. intercostáles (rr. anterióres nn. spináles); 4 — a. intercostális postérior; 5 — rr. communicántes (cum trúncus sympáthicus); 6 — trúncus sympáthicus; 7 — cóstae; 8 — v. hemiázygos; 9 — aórta; 10 — v. ázygos; 11 — a. thorácica interna; 12 — sternúm; 13 — r. cutáneus laterális a. intercostális postérior 14 — m. intercostális intámus; 15 — m. intercostális extérnus.

нервов иннервируют наружные и внутренние межреберные мышцы, подреберные мышцы, мышцы, поднимающие ребра, поперечную мышцу груди, задние верхние зубчатые мышцы. Мышечные ветви семи нижних нервов идут к нижним межреберным мышцам, к наружной и внутренней косым, к поперечной и прямой мышцам живота.

Каждый межреберный нерв отдает переднюю и латеральную кожные ветви (рис. 320). *Латеральные кожные ветви* (rr. cutánei lateráles) на своем пути в подкожную клетчатку проходят между зубцами передней зубчатой мышцы (грудные) или прободают наружную косую мышцу живота (брюшные). Латеральные кожные ветви III–IV межреберных нервов участвуют в иннервации молочной железы (*латеральные ветви молочной железы,* rr. mammárii lateráles). Латеральные кожные ветви II и III межреберных нервов соединяются с медиальным кожным нервом плеча. Эти соединения называют *межреберно-плечевыми нервами* (nn. intercostobrachiáles).

Передние кожные ветви (rr. cutánei anterióres) верхних шести межреберных нервов выходят к коже возле края грудины, прободая большую грудную мышцу. В области живота передние ветви VII-XII межреберных нервов прободают прямую мышцу живота и передний листок ее влагалища и разветвляются в коже над этой мышцей.

Передние ветви II–III межреберных нервов у женщин отдают ветви к молочной железе (*медиальные ветви молочной железы,* rr. mammárii mediáles).

Ветви межреберных нервов иннервируют реберную и диафрагмальную части плевры, париетальную брюшину передне-латеральной стенки брюшной полости и диафрагмы.

Передние ветви поясничных, крестцовых и **копчикового спинномозговых нервов** соединяются между собой и образуют поясничное и крестцовое сплетения. Оба эти сплетения соединяет *пояснично-крестцовый ствол* (trúncus lumbosacrális). В результате они объединяются в одно пояснично-крестцовое сплетение, ветви которого иннервируют передние боковые стенки живота (над паховой связкой), стенки таза, нижнюю конечность, в том числе и ее кожные покровы (рис. 321).

Поясничное сплетение

Поясничное сплетение (plexus lumbális) образовано передними ветвями трех верхних поясничных (L_1–L_3), частью передней ветви XII грудного (Th_{12}) и передней ветвью IV поясничного (L_4) спинномозговых нервов. Другая часть передних ветвей IV и V поясничных спинномозговых нервов соединяются под названием пояснично-крестцовый ствол, который спускается в полость таза. Поясничное сплетение в виде соединяющихся друг с другом передних ветвей спинномозговых нервов располагается кпереди от поперечных отростков поясничных позвонков и на передней поверхности квадратной мышцы поясницы, в толще большой поясничной мышцы (рис. 322). Ветви поясничного сплетения появляются из-под латерального края этой мышцы или прободают ее и иннервируют часть мышц и кожи брюшной стенки, кожу наружных половых органов, кожу и мышцы передне-медиальной стороны бедра, кожу медиальной стороны голени. Ветвями поясничного сплетения являются мышечные ветви, подвздошно-подчревный нерв, подвздошно-паховый, бедренно-половой нервы, латеральный кожный нерв бедра, запирательный и бедренный нервы.

Мышечные ветви (rr. musculáres) направляются к квадратной мышца поясницы, малой и большой поясничным мышцам, межпоперечным латеральным мышцам поясницы.

Подвздошно-подчревный нерв (n. iliohypogástricus) прободает большую поясничную мышцу, проходит позади почки по передней поверхности квадратной мышцы по-

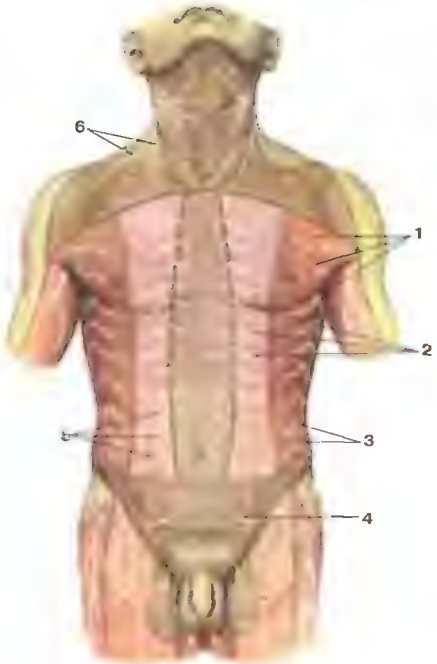

330 **Распределение кожных ветвей межреберных нервов на передней стороне туловища**

1 — латеральные (грудные) кожные ветви межреберных нервов; 2 — передние (грудные) кожные ветви межреберных нервов; 3 — латеральные (брюшные) кожные ветви межреберных нервов; 4 — передняя кожная ветвь подвздошно-подчревного нерва; 5 — передние (брюшные) кожные ветви межреберных нервов; 6 — надключичные нервы.

1 — rr. cutánei laterâles (pectorâles) nn. intercostâles; 2 — rr. cutánei anteriôres (pectorâles) nn. intercostâles; 3 — rr. cutánei laterâles (abdominâles) nn. intercostâles; 4 — r. cutáneus anterior n. iliohypogástricus; 5 — *rr. cutánei anteriôres (abdominales) nn. intercostâles*; 6 — *nn. supraclaviculâres*.

321 **Схема иннервации кожи нижней конечности длинными ветвями поясничного и крестцового сплетений**
А — вид спереди; Б — вид сзади

А. 1 — бедренная ветвь бедренно-полового нерва; 2 — подвздошно-паховый нерв; 3 — передние кожные ветви; 4 — кожная ветвь (запирательный нерв); 5 — подкожный нерв (бедренного нерва); 6 — глубокий малоберцовый нерв; 7 — латеральный кожный нерв икры; 8 — латеральный кожный нерв бедра; 9 — латеральная кожная ветвь подвздошно-подчревного нерва.
Б. 1 — верхние нервы ягодиц; 2 — нижние нервы ягодиц; 3 — латеральный кожный нерв бедра; 4 — медиальный кожный нерв икры; 5 — латеральный кожный нерв икры; 6 — икроножный нерв; 7 — латеральный подошвенный нерв; 8 — медиальный подошвенный нерв; 9 — подкожный нерв (бедренный нерв); 10 — задняя ветвь (запирательный нерв); 11 — задний кожный нерв бедра; 12 — средние нервы ягодиц.

А. 1 — r. femorális n. genitofemorális; 2 — n. ilioinguinális; 3 — rr. cutánei anterióres; 4 — r. cutáneus (n. obturatórius); 5 — n. saphénus; 6 — n. peronéus profúndus; 7 — n. cutáneus súrae laterális; 8 — n. cutáneus fémoris laterális; 9 — r. cutáneus laterális n. iliohypogástricus
Б. 1 — nn. clúnium supremóres; 2 — nn. clúnium inferióres; 3 — n. cutáneus fémoris laterális; 4 n. cutáneus súrae mediális; 5 — n. cutáneus súrae laterális; 6 — n. surális; 7 — n. plantáris laterális; 8 — n. plantáris mediális; 9 — n. saphénus (n. femorális); 10 — r. postérior (n. obturatórius); 11 n. cutáneus femóris postérior; 12 — nn. clúnium médii.

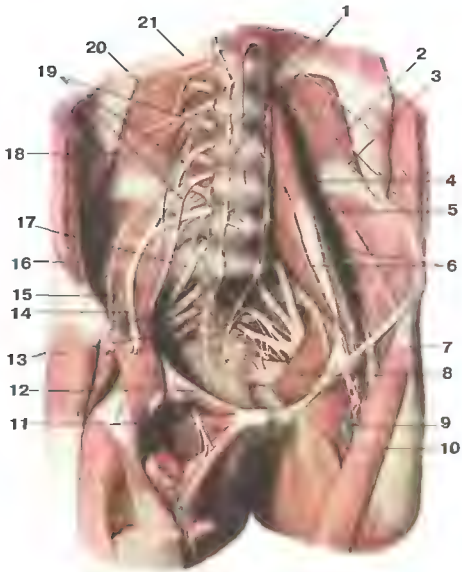

Поясничное и крестцовое сплетения. Ветви поясничного сплетения. Вид спереди. Справа удалены большая и малая поясничные мышцы

1 — симпатический ствол; 2 — подвздошно-подчревный нерв; 3 — подвздошно-паховый нерв; 4 — малая поясничная мышца; 5 — большая поясничная мышца; 6 — бедренно-половой нерв; 7 — передняя нижняя подвздошная ость; 8 — грушевидная мышца; 9 — бедренная вена; 10 — бедренная артерия; 11 — запирательный нерв; 12 — гребень лобковой кости; 13 — крестцовое сплетение; 14 — бедренный нерв; 15 — латеральный кожный нерв бедра; 16 — подвздошная мышца; 17 — пояснично-крестцовый ствол; 18 — квадратная мышца поясницы; 19 — поясничное сплетение; 20 — подреберный нерв; 21 — XII ребро

1 — truncus sympáthicus; 2 — n. iliohypogástricus; 3 — n. ilioinguinális; 4 — m. psóas minor; 5 — m. psóas májor, 6 — n. genitofemorális; 7 — spina iliáca anterior inférior; 8 — m. pirifórmis; 9 — v. femorális; 10 — a. femorális; 11 — n. obturatórius; 12 — pécten óssis púbis; 13 — plexus sacrális; 14 — n. femorális; 15 — n. cutáneus femóris lateráis; 16 — m. iliácus; 17 — truncus lumbosacrális; 18 — m. quadrátus lumbórum; 19 — plexus lumbális; 20 — n. subcostális; 21 — costa (XII).

ясницы. Далее нерв идет вперед и вниз и, не дойдя до гребня подвздошной кости, прободает поперечную мышцу живота и располагается между этой мышцей и внутренней косой мышцей живота, отдавая им мышечные ветви. На уровне середины подвздошного гребня подвздошно-подчревный нерв отдает *латеральную кожную ветвь* (r. cutáneus laterális), которая прободает брюшную стенку и разветвляется в коже латеральной области бедра над большим вертелом. *Передняя кожная ветвь* (r. cutáneus antérior) проходит через апоневроз наружной косой мышцы живота, иннервирует кожу рядом с наружным кольцом пахового канала. Конечная ветвь подвздошно-подчревного нерва разветвляется в коже нижней части живота над лобковым симфизом.

Подвздошно-паховый нерв (n. ilioinguinális) выходит из-под латерального края большой поясничной мышцы, идет по передней поверхности квадратной мышцы поясницы, почти параллельно гребню подвздошной кости, затем между поперечной и внутренней косой мышцами живота, иннервирует их. Далее нерв идет через паховый канал и разветвляется в коже лобка, мошонки у мужчин (*передние мошоночные нервы,* пп. scrotáles anterióres) или большой половой губы у женщин (*передние губные нервы,* пп. labiáles anterióres).

Бедренно-половой нерв (n. genitofemorális) проходит через толщу большой поясничной мышцы на ее переднюю поверхность, где вскоре делится на две ветви — *половую ветвь* (r. genitális) и *бедренную ветвь* (r. femorális). Половая ветвь идет вниз по передней поверхности большой поясничной мышцы, латеральнее и кпереди от наружной подвздошной артерии, прободает заднюю стенку пахового канала и вместе с семенным канатиком идет в паховом канале. У мужчин половая ветвь иннервирует мышцу, поднимающую яичко, кожу мошонки, мясистую оболочку и кожу верхне-медиальной области бедра. У женщин эта ветвь идет вместе с круглой связкой матки в паховом канале и заканчивается возле поверхностного его кольца и в коже большой половой губы.

Бедренная ветвь бедренно-полового нерва направляется вниз по передней поверхности большой поясничной мышцы. Затем эта ветвь проходит латеральнее наружной подвздошной артерии под паховую связку и разветвляется в коже бедра чуть ниже этой связки.

Латеральный кожный нерв бедра (n. cutáneus femóris laterális) выходит из-под латерального края большой поясничной мышцы (или из толщи этой мышцы). Далее нерв идет по передней поверхности подвздошной мышцы (под ее фасцией) до передней верхней подвздошной ости. Медиальнее начала портняжной мышцы нерв проходит под паховой связкой на бедро. На бедре нерв идет вниз, прободает широкую фасцию бедра и разветвляется в коже латеральной стороны бедра, вплоть до коленного сустава.

Запирательный нерв (n. obturatórius) выходит из-под медиального края большой поясничной мышцы и ложится на боковую стенку малого таза. Вместе с одноименной артерией нерв идет через запирательный канал на медиальную сторону бедра (рис. 323). До входа в канал нерв отдает ветвь к наружной запирательной мышце. В запирательном канале или сразу по выходе из него запирательный нерв разделяется на переднюю и заднюю ветви. *Передняя ветвь* (r. antérior) запирательного нерва идет к длинной и короткой приводящим мышцам, к тонкой мышце, к коже медиальной стороны бедра (*кожная ветвь,* r. cutáneus).

Задняя ветвь (r. postérior) запирательного нерва иннервирует наружную запирательную мышцу, а также отдает ветви к капсуле тазобедренного сустава, к гребенчатой мышце и к задней стороне капсулы коленного сустава.

Бедренный нерв (n. femorális) идет сверху вниз, вперед и латерально между большой поясничной и подвздошными мышцами. Из полости таза на бедро нерв выходит через мышечную лакуну в толще подвздошно-поясничной мышцы. На 3-4 см ниже паховой связки бедренный нерв делится на мышечные, кожные ветви и подкожный нерв.

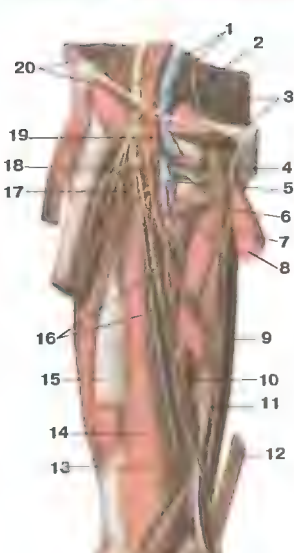

Запирательный и бедренный нервы и их ветви. Вид спереди. Часть мышц на передней стороне бедра (прямая, портняжная, длинная приводящая) рассечена и частично удалена

1 — бедренный нерв; 2 — паховая связка; 3 — запирательная нера; 4 — медиальная артерия, огибающая бедренную кость; 5 — бедренная вена; 6 — гребенчатая мышца; 7 — короткая приводящая мышца; 8 — длинная приводящая мышца; 9 — тонкая мышца; 10 — подкожный нерв; 11 — приводящий канал; 12 — портняжная мышца; 13 — нисходящая коленная ертерия; 14 — медиальная широкая мышца бедра; 15 — прямая мышца бедра; 16 — прободающие артерии; 17 — латеральная артерия, огибающая бедренную кость; 18 — глубокая артерия бедра; 19 — бедренная артерия; 20 — латеральный кожный нерв бедра.

1 — n. femorális; 2 — lig. inguinále; 3 — n. obturatórius; 4 — a. circumfléxa fémoris mediális; 5 — v. femorális; 6 — m. pectíneus; 7 — m. addúctor brévis; 8 — m. addúctor lóngus; 9 — m. grácilis; 10 — n. saphénus; 11 — canális adductórius; 12 — m. sartórius; 13 — a. génus descéndens; 14 — m. vástus mediális; 15 — m. réctus fémoris; 16 — aa. perforántes; 17 — a. circumfléxa fémoris laterális; 18 — a. profúnda fémoris; 19 — a. femorális; 20 — n. cutáneus fémoris laterális.

Мышечные ветви (rr. musculáres) идут к подвздошной мышце, к четырехглавой мышце бедра, портняжной и гребенчатой мышцам, к капсуле тазобедренного сустава. *Кожные ветви* (rr. cutánei anterióres) иннервируют кожу передней стороны бедра до уровня надколенника. Длинная кожная ветвь — *подкожный нерв* (n. saphénus) — вместе с бедренной артерией входит в приводящий канал. Выходит из канала этот нерв через отверстие в передней его стенке (вместе с нисходящей артерией колена).

На уровне коленного сустава от подкожного нерва отходят *поднадколенниковая ветвь* (r. infrapatelláris) и *медиальные кожные ветви голени* (rr. cutánei crúris mediáles). Отдав поднадколенниковую ветвь, подкожный нерв проводит фасцию голени и спускается по медиальной стороне голени, идет вместе с большой подкожной веной ноги, иннервирует кожу передне-медиальной стороны голени. Ниже подкожный нерв проходит впереди медиальной лодыжки на медиальную сторону стопы, вплоть до большого пальце.

Крестцовое сплетение

Крестцовов сплетение (plexus sacrális) образуется частью передних ветвей четвертого и пятого поясничных (L_4–L_5) и передними ветвями первого-третьего крестцовых (S_1–S_5) спинномозговых нервов. Сплетение находится в полости малого таза, непосредственно на фасции, покрывающей переднюю поверхность грушевидной мышцы. У крестцового сплетения различают короткие и длинные ветви. Короткие ветви заканчиваются в области тазового пояса, длинные ветви идут к мышцем, суставам, костям и коже свободной части нижней конечности.

Короткие ветви. К коротким ветвям крестцового сплетения относят внутренний запирательный и грушевидный нервы, нерв квадратной мышцы бедра, а также верхний и нижний ягодичные и половой нервы.

Верхний ягодичный нерв (n. glutéus supérior) вместе с одноименной артерией покидает полость таза через надгрушевидное отверстие. *Верхняя ветвь* (r. supérior) этого нерва идет к малой ягодичной мышце и иннервирует ее. *Нижняя ветвь* (r. inférior) верхнего ягодичного нерва проходит между малой и средней ягодичными мышцами и иннервирует их, а также отдает ветвь к мышце, напрягающей широкую фасцию бедра (рис. 324).

Нижний ягодичный нерв (n. glutéus inférior) из полости малого таза выходит через подгрушевидное отверстие вместе с одноименной артерией, седалищным и половым нервами. Своими короткими ветвями этот нерв входит в большую ягодичную мышцу, иннервирует ее, а также отдает ветвь к капсуле тазобедренного сустава.

Половой нерв (n. pudéndus) из полости таза выходит через подгрушевидное отверстие. Затем нерв огибает сзади седалищную кость и через малое седалищное отверстие выходит в седалищно-анальную ямку, располагаясь на ее латеральной стенке. В седалищно-анальной (прямокишечной) ямке половой нерв отдает нижние прямокишечные и промежностные нервы. *Нижние прямокишечные нервы* (nn. rectáles inferióres) иннервируют наружный сфинктер заднего прохода и кожу анальной области. *Промежностные нервы* (nn. perineális) иннервируют мышцы и кожу промежности и *мошонки* у мужчин или *большой половой губы* у женщин. *Конечной* ветвью *полового* нерва является *дорсальный нерв полового члена (клитора)* (n. dorsális pénis, s. clitoridis). Этот нерв отдает ветви к пещеристым телам, головке полового члена (клитора), коже полового члена (у мужчин), большой и малой половых губ (у женщин), а также ветви к глубокой поперечной мышце промежности и сфинктеру уретры (рис. 325, 326).

Длинные ветви крестцового сплетения. К длинным ветвям крестцового сплетения относятся задний кожный нерв бедра и седалищный нерв.

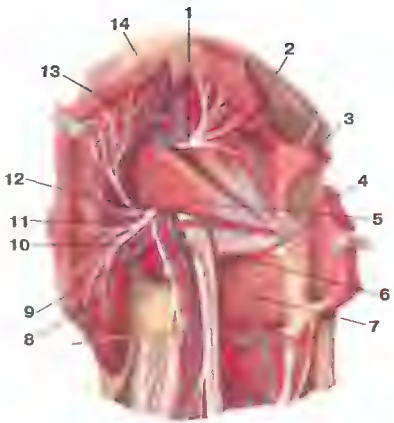

324 **Верхний и нижний ягодичные нервы и их ветви. Вид сзади. Большая и средняя ягодичные мышцы, а также квадратная мышца бедра разрезаны и отвернуты в стороны. Седалищный нерв и задний кожный нерв бедра отрезаны и удалены**

1 — верхний ягодичный нерв; 2 — малая ягодичная мышца; 3 — средняя ягодичная мышца; 4 — большая ягодичная мышца; 5 — грушевидная мышца; 6 — внутренняя запирательная мышца; 7 — квадратная мышца бедра; 8 — седалищный нерв; 9 — задний кожный нерв бедра; 10 — нижняя ягодичная вена; 11 — нижняя ягодичная артерия; 12 — нижний ягодичный нерв; 13 — верхняя ягодичная вена; 14 — верхняя ягодичная артерия.

1 — n. glutéus supérior; 2 — m. glutéus minimus; 3 — m. glutéus méduis; 4 — m. glutéus máximus; 5 — m. pirifórmis; 6 — m. obturatórius internus; 7 — m. quadrátus fémoris; 8 — n. ischiádicus; 9 — n. cutáneus fémoris postérior; 10 — v. glútea inférior; 11 — a. glútea inférior; 12 — n. glúteus inférior; 13 — v. glutea supérior; 14 — a. glútea supérior.

Задний кожный нерв бедра (n. cutáneus fémoris postérior) выходит из полости малого таза через подгрушевидное отверстие и спускается вниз рядом с седалищным нервом (рис. 327). Возле нижнего края большой ягодичной мышцы от заднего кожного нерва бедра отходят *нижние нервы ягодиц* (nn. clúnium inferióres), которые иннервируют кожу нижней части ягодичной области, и *промежностные нервы* (rr. perineáles) — к коже промежности (рис. 328). Отдав нижние нервы ягодиц, задний кожный нерв бедра идет вниз в борозде между полусухожильной и двуглавой мышцами бедра, прободает широкую фасцию и разветвляется в коже задне-медиальной стороны бедра вплоть до подколенной ямки.

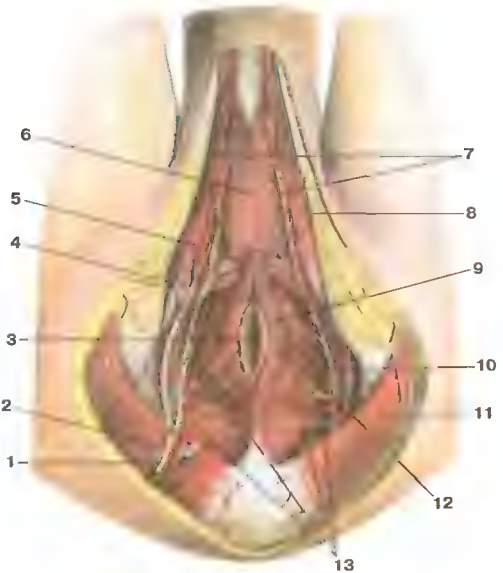

Половой нерв и внутренняя половая артерия и их ветви в области седалищно-прямокишечной ямки мужской промежности. Вид снизу

1 — половой нерв; 2 — внутренняя половая артерия; 3 — задний проход; 4 — дорсальный нерв полового члена; 5 — артерия луковицы полового члена; 6 — луковично-губчатая мышца; 7 — задние мошоночные нервы; 8 — седалищно-пещеристая мышца; 9 — наружный сфинктер заднего прохода; 10 — мышца, поднимающая задний проход; 11 — большая ягодичная мышца; 12 — нижняя прямокишечная артерия; 13 — нижние прямокишечные нервы.

1 — **n. pudéndus**; **2** — **a. pudénda intérna**; 3 — **ánus**; 4 — **n. dorsális pénis**; 5 — **a. búlbi pénis**; 6 — **m. bulbospongiósus**; 7 — **nn. scrotáles posterióres**; 8 — **m. ischiocavernósus**; 9 — **m. sphíncter áni extérnus**; 10 — *m. levátor áni*; 11 — *m. glutéus máximus*; **12** — **a. rectális inférior**; 13 — *nn. rectáles inferióres*.

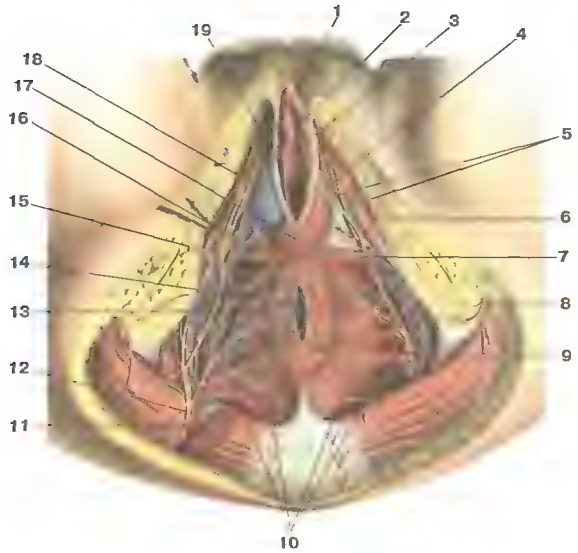

325 **Половой нерв и внутренняя половая артерия и их ветви в области седалищно-анальной ямки женской промежности. Вид снизу**

1 — головка клитора; 2 — преддверие влагалища; 3 — наружное отверстие мочеиспускательного канала; 4 — задние губные ветви внутренней половой артерии; 5 — задние губные ветви полового нерва; 6 — седалищно-пещеристая мышца; 7 — поверхностная поперечная мышца промежности; 8 — задний кожный нерв бедра; 9 — нижняя прямокишечная артерия; 10 — нижние прямокишечные нервы; 11 — внутренняя половая артерия; 12 — половой нерв; 13 — наружный сфинктер заднего прохода; 14 — задний проход; 15 — дорсальный нерв клитора; 16 — артерия луковицы преддверия; 17 — луковично-губчатая мышца; 18 — луковица преддверия; 19 — малая половая губа.

1 — glans clitóridis; 2 — vestíbulum vaginae; 3 — óstium uréthrae extérnum; 4 — rr. labiáles posterióres a. pudéndae intérnae; 5 — rr. labiáles posterióres n. pudendi; 6 — m. ischiocavernósus; 7 — m. transvérsus perinéi superficiális; 8 — n. cutáneus fémoris postérior; 9 — a. rectális inférior; 10 — nn. rectáles inferióres; 11 — a. pudénda intérna; 12 — n. pudéndus; 13 — m. sphincter áni extérnus; 14 — ánus; 15 — n. dorsális clitóridis; 16 — a. búlbi vestíbuli vaginae; 17 — m. bulbospongiósus; 18 — búlbus vestíbuli; 19 — lábium minus pudéndi.

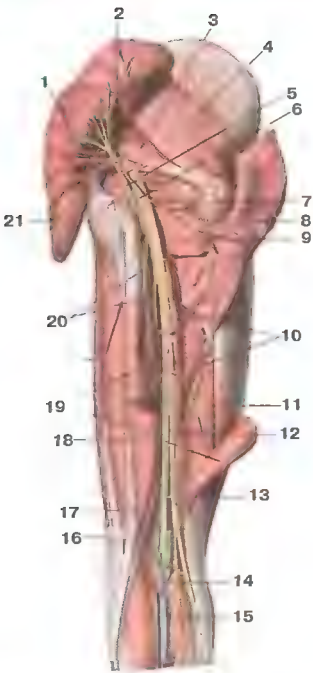

Задний кожный нерв бедра и седалищный нерв и их ветви. Вид сзади. Большая ягодичная мышца и длинная головка двуглавой мышцы бедра разрезаны и отвернуты в стороны

1 — внутренняя половая артерия; 2 — нижний ягодичный нерв; 3 — грушевидная мышца; 4 — средняя ягодичная мышца; 5 — задний кожный нерв бедра; 6 — седалищный нерв; 7 — большой вертел; 8 — большая ягодичная мышца; 9 — квадратная мышца бедра; 10 — прободающие артерии; 11 — короткая головка двуглавой мышцы бедра; 12 - общий малоберцовый нерв; 13 — большеберцовый нерв; 14 — подколенная вена; 15 — латеральный кожный нерв икры; 16 - подколенная ертерия; 17 — полуперепончатая мышца; 18 - полусухожильная мышца; 19 — длинная головка двуглавой мышцы бедра; 20 — мышечные ветви; 21 — седалищный бугор.

1 — a. pudénda intérna; 2 — n. glutéus inférior; 3 — m. pirifórmis; 4 — m. glutéus médius; 5 — n. cutáneus fémoris postérior; 6 — n. ischiádicus; 7 — trochánter májor; 8 — m. glutéus máximus; 9 — m. quadrarus fémoris; 10 — **aa.** perforántes; 11 — cáput bréve m. bicipitis fémoris; 12 — n. peronéus communis; 13 — n. tibiális; 14 — v. poplítea; 15 — n. cutáneus súrae laterális; 16 — a. poplítea; 17 — m. semimembranósus; 18 — m. semitendinósus; 19 — cáput lóngum m. bicipitis fémoris; 20 — rr. musculáres; 21 — túber ischiádicum.

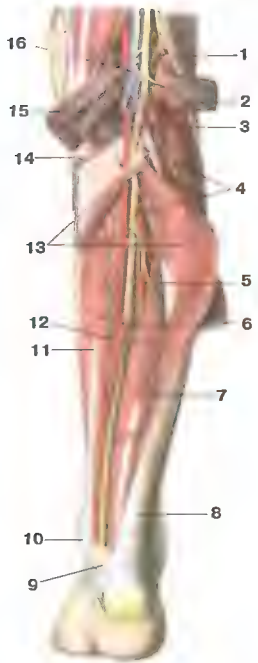

323 **Большеберцовый нерв и его ветви. Вид сзади. Икроножная и камбаловидная мышцы разрезаны и отвернуты в стороны**

1 — общий малоберцовый нерв; 2 — латеральная головка икроножной мышцы; 3 — подколенная артерия; 4 — большеберцовый нерв; 5 — малоберцовая артерия; 6 — задняя большеберцовая артерия; 7 — длинный сгибатель большого пальца стопы; 8 — пяточное сухожилие (ахиллово); 9 — удерживатель сухожилий сгибателей; 10 — медиальная лодыжка; 11 — длинный сгибатель пальцев; 12 — задняя большеберцовая мышца; 13 — камбаловидная мышца; 14 — медиальная нижняя коленная артерия; 15 — медиальная головка икроножной мышцы; 16 — подколенная вена.

1 — n. peronéus commúnis; 2 — cáput laterále m. gastrocnémius; 3 — a. poplitea; 4 — n. tibiális; 5 — a. peronéa; 6 — n. tibiális postérior; 7 — m. fléxor hállucis lóngus; 8 — téndo calcanéus (Achillas); 9 — retináculum musculórum flexórum; 10 — malleólus mediális; 11 — m. fléxor digitórum lóngus; 12 — m. tibiális postérior; 13 — m. sóleus; 14 — a. génus inférior mediális; 15 — cáput mediále m. gastrocnemius; 16 — *v. poplitea.*

Седалищный нерв (n. ischiádicus) выходит из полости таза через подгрушевидное отверстие вместе с нижним ягодичным, половым нервами, задним кожным нервов бедра и внутренней половой артерией. Далее нерв идет вниз между седалищным бугром и большим вертелом бедренной кости по задней стороне близнецовых мышц, внутренней запирательной и квадратной мышц бедра, затем по задней стороне большой приводящей мышцы и кпереди от длинной головки двуглавой мышцы бедра. На уровне верхнего угла подколенной ямки или выше седалищный нерв разделяется на большеберцовый и общий малоберцовый нервы (см. рис. 327). От седалищного нерва отходят *мышечные ветви* (rr. musculáres) к внутренней запирательной, близнецовым мышцам, к квадратной мышце бедра, к полусухожильной, полуперепончатой мышцам, длинной головке двуглавой мышцы бедра и задней части большой приводящей мышцы.

Большеберцовый нерв (n. tibiális) спускается вертикально в подколенной ямке, проходит между головками икроножной мышцы, кзади и чуть латеральнее от подколенных артерии и вены (см. рис. 328). Вместе с задней большеберцовой артерией нерв направляется под камбаловидную мышцу в голено-подколенный канал. В нижних отделах голено-подколенного канала большеберцовый нерв проходит более поверхностно. В борозде позади медиальной лодыжки этот нерв делится на свои конечные ветви — медиальный и латеральный подошвенный нервы. Большеберцовый нерв на своем пути отдает мышечные ветви (rr. musculáres) к трехглавой мышца голени, к длинным сгибателям пальцев и большого пальца стопы, к подошвенной и подколенной мышцам. Чувствительные ветви большеберцового нерва идут к капсуле коленного сустава, межкостной мембране голени, голеностопному суставу, костям голени (*межкостный нерв голени*, n. interósseus crúris). Крупной чувствительной ветвью большеберцового нерва является *медиальный кожный нерв икры* (n. cutáneus súrae mediális), который отходит от большеберцового нерва на уровне подколенной ямки, затем проходит между головками икроножной мышцы, прободает фасцию и выходит под кожу, где соединяется с латеральным кожным нервом икры (из общего малоберцового нерва). При слиянии этих двух нервов образуется *икроножный нерв* (n. surális), который идет вначале позади латеральной лодыжки, затем по латеральному краю стопы под названием *латеральный тыльный кожный нерв* (n. cutáneus dorsális laterális). Этот нерв иннервирует кожу латеральной части тыла стопы, а возле пяточной кости отдает кожные *латеральные пяточные ветви* (rr. calcánei lateráles).

Медиальный подошвенный нерв (n. plantáris mediális) на стопе идет в медиальной подошвенной борозде, рядом с медиальной подошвенной артерией и отдает *мышечные ветви* (rr. musculáres) к коротким сгибателям пальцев и большого пальца стопы, к мышце, отводящей большой палец, а также иннервирует две медиальные червеобразные мышцы. На уровне основания плюсневых костей медиальный подошвенный нерв отдает *первый собственный подошвенный пальцевой нерв* (n. digitális plantáris próprius) к коже медиального края стопы и большого пальца, а также три *общих подошвенных пальцевых нерва* (nn. digitáles plantáres commúnes) (рис. 329). Каждый из общих подошвенных пальцевых нервов на уровне плюсне-фаланговых суставов делится на два собственных подошвенных пальцевых нерва (nn. digiteles plantares proprii), которые иннервируют кожу обращенных друг к другу I–IV пальцев (рис. 330).

Латеральный подошвенный нерв (n. plantáris laterális) располагается в латеральной подошвенной борозде между квадратной мышцей подошвы и коротким сгибателем пальцев (рис. 329). Этот нерв отдает ветви к квадратной мышце подошвы, мышце, отводящей мизинец, к короткому сгибателю мизинца и к мышце, противопоставляющей мизинец, к третьей и четвертой червеобразным мышцам, к межкостным мышцам, к мышце, приводящей большой палец стопы, и к латеральной головке короткого сгибателя большого пальца стопы (*глубокая ветвь*, r. profúndus). Латеральный подошвенный нерв (его *поверхностная ветвь*, r. superficiális) иннервирует так-

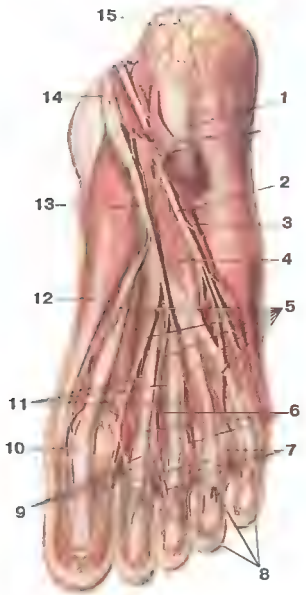

329 **Медиальный и латервльный подошвенные нервы и их ветви**

1 — короткий сгибатель пальцев; 2 — латеральный подошвенный нерв; 3 — латеральная подошвенная артерия; 4 — квадратная мышца подошвы; 5 — общие подошвенные пальцевые нервы; 6 — общие подошвенные пальцевые артерии; 7 — собственные подошвенные пальцевые нервы; 8 — сухожилия короткого сгибателя пальцев; 9 — сухожилия длинного сгибателя пальцев; 10 — сухожилие длинного сгибателя большого пальца стопы; 11 — червеобразные мышцы; 12 — мышца, отводящая большой палец стопы; 13 — медиальный подошвенный нерв; 14 — задняя большеберцовая артерия; 15 — *пяточная сеть*.

1 — m. flexor digitórum brévis; 2 — n. plantáris laterális; 3 — a. plantáris laterális; 4 — m. quadrátus plántae; 5 — nn. digitáles plantáres commúnes; 6 — aa. digitáles plantáres commúnes; 7 — nn. digitáles plantáres próprii; 8 — tendines m. flexóris digitórum brévis; 9 — tendines m. flexóris digitórum lóngi; 10 — téndo m. flexóris hállucis lóngi; 11 — mm. lumbricáles; 12 — m. abdúctor hállucis; 13 — n. plantáris mediális; 14 — a. tibiális postérior; 15 — *réte* calcanéum.

Общие и собственные пальцевые нервы

1 — *подошвенный апоневроз*; 2 — *поверхностная ветвь (от латерального подошвенного нерва)*; 3 — общий подошвенный пальцевой нерв (от латерального подошвенного нерва); 4 — общие подошвенные пальцевые нервы (от медиального подошвенного нерва); 5 — собственные подошвенные пальцевые нервы; 6 — медиальный подошвенный нерв.

1 aponeurósis plantáris; **2** — **r. superficiális** (от n. plantáris laterális); **3** — **n. digitális plantáris commúnis** (от **n.** plantáris laterális); **4** — **nn. digitáles plantáres commúnes** (от n. plantáris mediális); 5 — **nn. digitáles plantáres próprii**; **6** — **n.** plantáris mediális.

же кожу латеральной стороны мизинца и обращенных друг к другу сторон IV и V пальцев (*общий подошвенный пальцевый нерв*, n. digitális plantáris commúnis), разделяющийся на два *собственных подошвенных пальцевых нерва* (nn. digitáles plantáres próprii).

Общий малоберцовый нерв (n. peronéus fibuláris commúnis), являющийся второй крупной ветвью седалищного нерва, направляется косо вниз и латерально (см. рис. 327). Нерв занимает латеральную часть подколенной ямки, отдает ветви к коленному и межберцовому суставам, к короткой головке двуглавой мышцы бедра. На уровне подколенной ямки от этого нерва отходит *латеральный кожный нерв икры* (n. cutáneus súrae laterális), который отдает ветви к коже латеральной стороны голени, а на уровне середины задней стороны голени этот нерв прободает фасцию, выходит под кожу и соединяется с медиальным кожным нервом икры (образует икроножный нерв).

Общий малоберцовый нерв возле латерального угла подколенной ямки прободает начало длинной малоберцовой мышцы и делится на поверхностный и глубокий малоберцовые нервы (рис. 331).

Поверхностный малоберцовый нерв (n. peronéus superficiális) идет латерально и вниз в верхнем мышечно-малоберцовом канале, иннервирует короткую и длинную малоберцовые мышцы (*мышечные ветви*, rr. musculáres). На границе средней и нижней третей голени нерв выходит из мышечно-малоберцового канала, прободает фасцию голени, направляется на тыл стопы. В верхне-латеральной облвсти стопы поверхностный малоберцовый нерв делится нв медиальный и промежуточный тыльные кожные нервы. *Медиальный тыльный кожный нерв* (n. cutáneus dorsális mediális) иннервирует кожу тыла стопы возле ее медиального края и кожу тыла обращенных друг к другу II и III пальцев. *Промежуточный тыльный кожный нерв* (n. cutáneus dorsális intermédius) иннервирует кожу верхне-латеральной стороны тыла стопы, а также обращенных друг к другу сторон III, IV и V пальцев (*тыльные пальцевые нервы стопы*, nn. digitáles dorsáles pédis).

Глубокий мвлоберцовый нерв (n. fibuláris, s. peronéus, profúndus) от места своего начала идет в медиальном направлении, проходит через отверстие в передней межмышечной перегородке голени. Вместе с передней большеберцовой артерией спускается по передней стороне межкостной перепонки голени между передней большеберцовой мышцей и длинной мышцей, разгибающей пальцы (рис. 331). Далее глубокий малоберцовый нерв идет вниз рядом с сухожилием длинной мышцы, разгибающей большой палец, иннервирует эти мышцы. Нв тыле стопы нерв проходит под короткой мышцей, разгибающей большой палец, иннервирует короткие мышцы, разгибающие пальцы и большой палец, отдает чувствительные ветви к голеностопному суставу, к суставам и костям стопы. На пути к первому межглюсневому промежутку глубокий малоберцовый нерв делится на дзв *тыльных пальцевых нерва, латеральный нерв большого пальца стопы и медиальный нерв II пальца* (nn. digitáles dorsáles hállucis laterális et digiti secúndi mediális), который иннервирует кожу обращенных друг к другу сторон I и II пальцев (рис. 332).

Копчиковое сплетение

Копчиковое сплетение (plexus coccýgeus) находится у начала и на передней поверхности копчиковой мышцы и на передней крестцово-копчиковой связке. Отходящие от копчикового сплетения *заднепроходно-копчиковые нервы* (nn. anococcygei) идут по передней поверхности копчиковой мышцы до конца копчика. Эти нервы иннервируют кожу в области копчика и заднепроходного отверстия. *Мышечные ветви* (rámi musculáres) этого сплетения иннервируют копчиковую мышцу и заднюю часть мышцы, поднимающей задний проход.

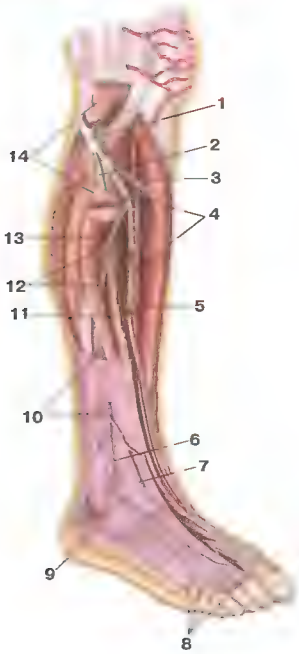

331 **Общий малоберцовый нерв, поверхностный и глубокий малоберцовые нервы. Вид с латеральной стороны. Длинная малоберцовая мышца и длинный разгибатель пальцев стопы разрезаны и частично удалены**

1 — общий малоберцовый нерв; 2 — поверхностный малоберцовый нерв; 3 — передняя большеберцовая мышца; 4 — глубокий малоберцовый нерв; 5 — передняя большеберцовая артерия; 6 — промежуточный тыльный кожный нерв; 7 — медиальный тыльный кожный нерв; 8 — тыльные пальцевые нервы стопы; 9 — латеральный тыльный кожный нерв; 10 — поверхностный малоберцовый нерв; 11 — длинный разгибатель большого пальца стопы; 12 — мышечные ветви; 13 — длинный разгибатель пальцев; 14 — длинная малоберцовая мышца.

1 — n. peronéus communis; 2 — n. peronéus superficiális; 3 — m. tibiális antérior; 4 — n. peronéus profúndus; 5 — a. tibiális antérior; 6 — n. cutáneus dorsális intermédius; 7 — n. cutáneus dorsális mediális; 8 — nn. digitáles dorsáles pédis; 9 — n. cutáneus dorsális laterális; 10 — n. peronéus superficiális; 11 — m. extensor hállucis lóngus; 12 — rr. musculáres; 13 — m. extensor digitórum lóngus; 14 — m. peronéus lóngus.

Тыльные нервы стопы. Вид сверху

1 — поверхностный малоберцовый нерв; 2 — малая подкожная вена ноги; 3 — икроножный нерв; 4 — *медиальный тыльный кожный нерв*; 5 — *промежуточный тыльный кожный нерв*; 6 — *латеральный* тыльный кожный нерв; 7 — тыльная венозная дуга стопы; 8 — тыльные пальцевые нервы стопы; 9 — медиальный нерв II пальца стопы; 10 — латеральный нерв большого пальца стопы; 11 — глубокий малоберцовый нерв; 12 — *большая подкожная вена ноги*; 13 — подкожный нерв.

1 — n. peronéus superficiális; 2 — v. saphéna pérva; 3 — n. surális; 4 — n. cutáneus dorsális mediális; 5 — n. cutáneus dorsális intermédius; 6 — n. cutáneus dorsális laterális; 7 — árcus venósus dorsális pédis; 8 — nn. digitáles dorsáles pédis; 9 — n. digiti secúndi mediális; 10 — n. hállucis laterális; 11 — n. peronéus profúndus; 12 — v. saphéna mágna; 13 — n. saphénus.

Вегетативная (автономная) нервная система

Вегетативная нервная система (systéma nervósum autonómicum) представляет собой часть нервной системы, которая контролирует функции внутренних органов, желез, сосудов, осуществляет адаптационно-трофическое влияние на все органы человека. Вегетативная нервная система поддерживает постоянство внутренней среды организма (гомеостаз). Функция автономной (вегетативной) нервной системы не подконтрольна сознанию, однако она находится в подчинении спинного и головного мозга.

Выделение вегетативной (автономной) нервной системы обусловлено некоторыми особенностями ее строения.

1. Очаговость расположения вегетативных ядер в спинном и головном мозге (рис. 333).

2. Скопление тел в составе вегетативных нервных сплетений. Скопление эффекторных нейронов, образующих нервные узлы (ганглии).

3. Двухнейронность нервного пути от ядра в центральной нервной системе к иннервируемому органу.

Вегетативную (автономную) систему подразделяют на центрвльный и периферический отделы. К **центрвльному отделу** относят: *парасимпатические ядра* III, VII, IX и X черепных нервов, лежащие в мозговом стволе (средний мозг, мост и продолговатый мозг); *парасимпатические крестцовые ядра* (núclei parasympáthici sacráles), залегающие в сером ввществе трех крестцовых сегментов спинного мозга (S_2–S_4); ввгетвтивное (симпатичвское) *ядро*, расположенное в боковом промежуточном столбе (colúnna intermedialateralis) VIII швйного, всех грудных и двух верхних поясничных сегментов спинного мозга (C_8, Th_1–Th_{12}, L_1–L_2).

К **периферическому отделу** вегетативной (автономной) нервной системы относят: вегетативные (автономные) нервы, ветви и нервные волокна, выходящие из головного и спинного мозга; вегетативные (автономные) висцеральные нервные сплетения; узлы вегетативных (автономных, висцеральных) сплетений; симпатический ствол (правый и левый) с его узлами, межузловыми и соединительными ветвями и симпатическими нервами; внутриорганные узлы пврасимпвтической части вегетативной нервной системы; вегетативные волокнв (парасимпатические и симпатические), идущие от вегетативных узлов, входящие в состав сплетений и расположенные в толще внутренних органов; нервныв окончания, участвующие в вегетвтивных реакциях.

Вегетативные (автономные) нервы, выходящие из спинного и головного мозга в составв корешков спинномозговых и черепных нервов, а затвм их ветвей, образованы отростками нейронов боковых рогов спинного мозга или вегетативных ядер черепных нервов. Аксоны нейронов этих клеток напрвляются на пврифврию к узлам вегетативных нервных сплетений, на клетках которых эти волокна заканчиваются. К оргвнвм, кровеносным и лимфатическим сосудам, тканям для их иннервации направляются отростки клеток, расположенных в периферических вегетативных узлах. Фактически путь вегетативной иннервации от мозга до рвбочвго органа состоит из двух нейронов (рис. 334). Аксоны первого нейрона, простирающиеся от вегетативного ядрв в мозге и до вегвтативного узла нв пврифврии, получили название *предузловых (преганглионарных) нервных волокон* (nburofibrae preganglionáres). Аксоны нейронов, тела которых распологаются в периферических вегетативных узлах, напрвляются к рабочему органу, получили нвзвание *послеузловых (постганглионарных) нервных волокон* (neurofibrab postganglionáres). Вегетативные нервные волокна входят в соствв всех черепных и спинномозговых нервов и их ветвей.

На основании топографии ввгетвтивных ядер и узлов, различий в длине первого и второго нейронов эфферентного пути, в также особенностей функции ввгетвтивную нервную систему подразделяют нв две части: симпатическую и парасимпатическую.

333 **Схема расположения вегетативных (автономных) ядер в спинном и головном мозге**

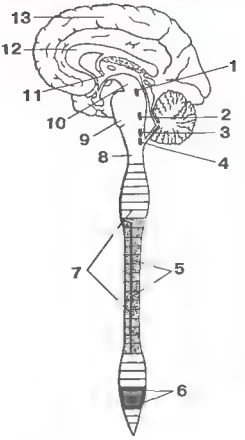

1 — добавочное ядро глазодвигательного нерва; 2 — *верхнее слюноотделительное ядро*; 3 — нижнее слюноотделительное ядро; 4 — заднее ядро блуждающего нерва; 5 — боковой промежуточный столб, автономный; 6 — крестцовые парасимпатические ядра; 7 — спинной мозг; 8 — продолговатый мозг; 9 — мост; 10 — средний мозг; 11 — промежуточный мозг; 12 — мозолистое тело; 13 — полушарие большого мозга.

1 — nucl. oculomotórius accessórius; 2 — nucl. salivatórius supérior; 3 — nucl. salivatórius inferior; 4 — nucl. dorsális nérvi vági; 5 — colúmna intermediolaterális, autonómica; 6 — núclei parasympáthici sacráles; 7 — medúlla spinális; 8 — medulla oblongáte; 9 — póns; 10 — mesencéphalon; 11 — diencéphalon; 12 — córpus callósum; 13 — hemisphérium cerebrális.

334 **Схема вегетативной рефлекторной дуги, состоящей из трех нейронов**

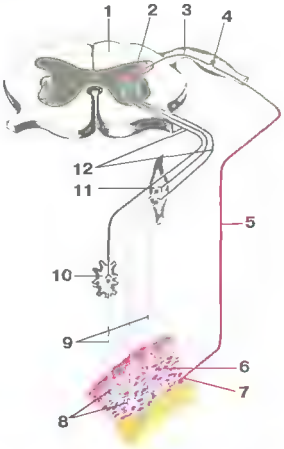

1 — спинной мозг; 2 — боковой рог; 3 — аксон вегето-чувствительного нейрона; 4 — тело чувствительного вегетативного нейрона (вегеточувствительного); 5 — периферическое волокно (дендрит), чувствительный нейрон; 6 — иннервируемый орган (ткань); 7 — чувствительные нервные окончания; 8 — эфферентные нервные окончания; 9 — послеузловые нервные волокна: 10 — узел вегетативного сплетения; 11 — узел симпатического ствола; 12 — *предузловые нервные волокна.*

1 — medúlla spinális; 2 — córnu laterále; 3 — acsón autonómicum sensoriális neurónum; 4 córpus neurónum autonómicum sensoriális; 5 — fibra periphéricum (dendritum), neurónum sensoriális; 6 — *иннервируемый орган (ткань)*; 7 — terminatiónes nervórum sensoriáles; 8 — terminatiónes nervórum efferéntes; 9 — neurofibrae postganglionáres, 10 — gangl. pléxus autonómicum; 11 — gangl. trúnci sympéthici; 12 — neurofibrae preganglionáres.

СИМПАТИЧЕСКАЯ ЧАСТЬ ВЕГЕТАТИВНОЙ (АВТОНОМНОЙ) НЕРВНОЙ СИСТЕМЫ

К **симпатической части** (pars sympáthica) вегетативной нервной системы относятся: латеральное промежуточное (серое) вещество (вегетативное ядро) в боковых (промежуточных) столбах спинного мозга от VIII шейного сегмента (C_8) до II поясничного (L_2); нервные волокна и нервы, идущие от клеток латерального промежуточного вещества (бокового столба) к узлам симпатического ствола и вегетативных сплетений брюшной полости и таза; правый и левый симпатические стволы; соединительные ветви; узлы вегетативных сплетений, расположенные кпереди от позвоночника в брюшной полости и полости таза, и нервы, сопровождающие кровеносные сосуды (околососудистые сплетения); нервы, направляющиеся от этих сплетений к органам; симпатические волокна, идущие в составе соматических нервов к органам и тканям (рис. 335).

Симпатический ствол (trúncus sympáthicus), парное образование, расположен по бокам от позвоночника, состоит из 20–25 узлов, соединенных *межузловыми ветвями* (rr. interganglionáres) (рис. 336). Узлы симпатического ствола имеют веретенообразную, овоидную и неправильную (многоугольную) форму. К симпатическому стволу подходят соединительные ветви, отходящие от всех грудных и верхних двух поясничных спинномозговых нервов. Из симпатического ствола выходят серые соединительные ветви, а также нервы к внутренним органам, кровеносным сосудам и крупным сплетениям брюшной полости и таза.

Белой соединительной ветвью (rámus communícans álbus) называется пучок преганглионарных нервных волокон, ответвляющийся от спинномозгового нерва и вступающий в расположенный рядом узел симпатического ствола. В составе белых соединительных ветвей идут преганглионарные нервные волокна, представляющие собой отростки нейронов боковых столбов спинного мозга. Эти волокна проходят через передние рога спинного мозга и выходят из него в составе передних корешков, в затем идут в спинномозговом нерве, от которого ответвляются по выходе его из межпозвоночного отверстия. Белые соединительные ветви имеются только у VIII шейного, всех грудных и двух верхних поясничных спинномозговых нервов и подходят лишь ко всем грудным (включая шейно-грудной) и двум верхним поясничным узлам симпатического ствола. К шейным, нижним поясничным, крестцовым узлам симпатического ствола преганглионарные волокна поступают по межузловым ветвям этого ствола.

Из узлов симпатического ствола на всем протяжении выходят *серые соединительные ветви* (rámi communicántes grisei), которые направляются к ближайшему спинномозговому нерву. Серые соединительные ветви содержат постганглионарные нервные волокна — отростки клеток, лежащих в узлах симпатического ствола. В составе спинномозговых нервов и их ветвей постганглионарные симпатические волокна направляются к коже, мышцам, всем органам и тканям, кровеносным и лимфатическим сосудам, потовым и сальным железам, к мышцам, поднимающим волосы, осуществляя их симпатическую иннервацию. От симпатического ствола, кроме серых соединительных ветвей, отходят нервы к внутренним органам и сосудам (сердечные, пищеводные, аортальные и др.). Эти нервы содержат постганглионарные волокна. От симпатического ствола отходят также нервы, следующие к узлам вегетативных сплетений и содержащие преганглионарные волокна, прошедшие транзитом через узлы симпатического ствола. Топографически у симпатического ствола выделяют четыре отдела: шейный, грудной, поясничный, крестцовый.

Шейный отдел симпатического ствола представлен тремя узлами и соединяющими их межузловыми ветвями, которые располагаются на глубоких мышцах шеи позади предпозвоночной пластинки шейной фасции. К шейным узлам преганглионарные волокна подходят по межузловым ветвям грудного отдела симпатического ство-

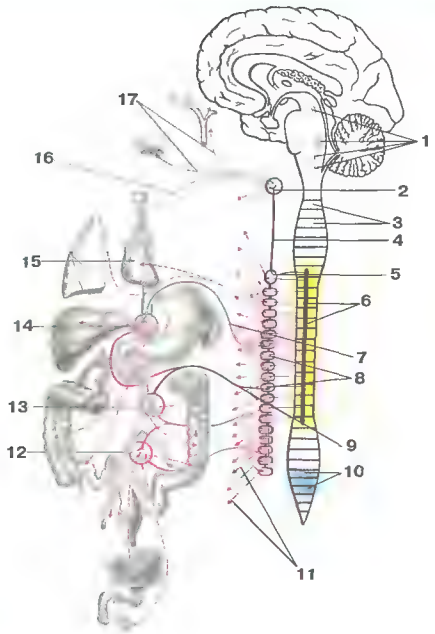

335 **Схема строения симпатической части вегетативной нервной системы. Стрелки указывают направление нервных (симпатических) импульсов**

1 — парасимпатические ядра в стволе головного мозга; 2 — верхний шейный узел; 3 — сегменты спинного мозга; 4 — шейный отдел симпатического ствола; 5 — шейно-грудной узел; 6 — грудное ядро; 7 — большой внутренностный нерв; 8 — узлы грудо-поясничного отдела симпатического ствола; 9 — малый внутренностный нерв; 10 — парасимпатические ядра в крестцовом отделе спинного мозга; 11 — серые соединительные ветви; 12 — нижнее подчревное сплетение; 13 — брюшное аортальное сплетение; 14 — чревное сплетение; 15 — сердечное сплетение; 16 — верхний шейный сердечный нерв; 17 — симпатические нервы к сосудам и органам чувств.

1 - nucll. perasympáthici trúnci encephálicus; 2 - gangl. cervicále supérius; 3 — segmênta medúllae *spinális*; 4 — *trúncus sympáthicus* (*pars cervicális*); 5 *gangl. cervicothoracicum*; 6 — *nucl. thorácicus*, 7 n. splánchnicus májor; 8 — gangll. thoracolumbális trúnci sympéthici; 9 n. splénchnicus minor; 10 - nucll. perasympáthici pars sacrális (medúlla spinális); 11 — *rr.* communicántes griseri; 12 — plexus hypogástricus inférior; 13 - plexus aórticus abdominális; 14 — plexus coeliácus; 15 — plexus cardiácus; 16 — n. cardiácus cervicális supérior; 17 — nn. sympéthici (nn. vásorum et orgâna sênsuum).

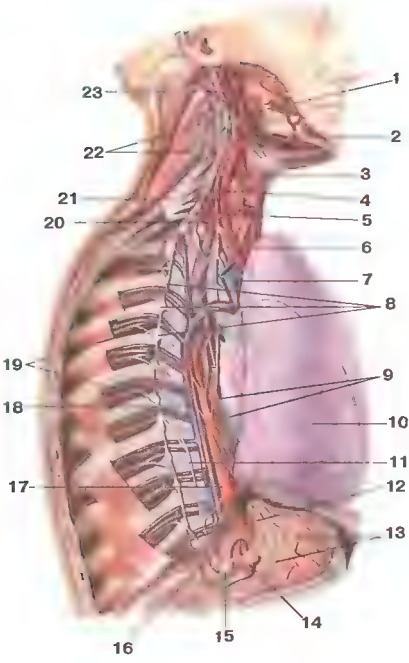

333 **Правый симпатический ствол и его ветви. Вид справа. Правое легкое отвернуто кпереди**

1 — верхний шейный узел; 2 — подъязычный нерв; 3 — блуждающий нерв; 4 — общая сонная артерия; 5 — шейно-грудной узел; 6 — плечеголовной ствол; 7 — верхняя полая вена; 8 — симпатический ствол; 9 — пищеводное сплетение; 10 — правое легкое; 11 — большой внутренностный нерв; 12 — малый внутренностный нерв; 13 — передние желудочные ветви; 14 — чревный ствол; 15 — чревное сплетение; 16 — диафрагма; 17 — грудная часть аорты; 18 — непарная вена; 19 — соединительные ветви; 20 — подключичная артерия; 21 — плечевое сплетение; 22 — шейное сплетение; 23 — наружная сонная артерия.

1 — gangl. cervicále supérius; 2 — n. hypoglóssus; 3 — n. vágus; 4 — a. carótis commúnis; 5 — gangl. cervicothorácicum; 6 — trúncus brachiocephálicus; 7 — v. cáva supérior; 8 — trúncus sympáthicus; 9 — plexus oesophágialis; 10 — púlmo déxter; 11 — n. splánchnicus májor; 12 — n. splánchnicus minor; 13 — rr. gástrici antériores; 14 — trúncus celiácus; 15 — plexus celiácus; 16 — diaphrágma; 17 — aórta thorácica; 18 — v. ázygos; 19 — rr. communicántes; 20 — a. subclávia; 21 — plexus brachiális; 22 — plexus cervicális; 23 — a. carótis extérna.

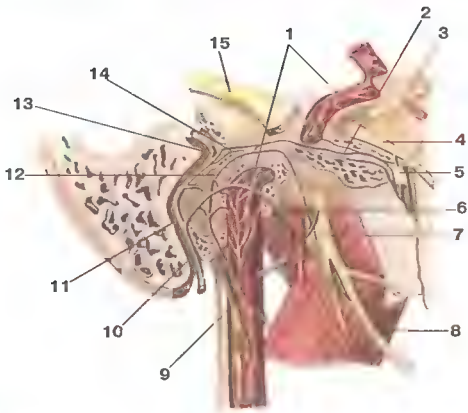

337 **Схема внутреннего сонного сплетения и другие соседние нервы. Вид с медиальной стороны. Парасагиттальный разрез через канал лицевого нерва и крыловидный канал**

1 — внутреннее сонное сплетение; 2 — крыловидный канал; 3 — глазной нерв; 4 — верхнечелюстной нерв; 5 — крылонебный узел; 6 — барабанная струна; 7 — нижнечелюстной нерв; 8 — нижний альвеолярный нерв; 9 — внутренняя сонная артерия; 10 — лицевой нерв; 11 — лицевой канал; 12 — барабанное сплетение; 13 — узел коленца; 14 — большой каменистый нерв; 15 — тройничный нерв

1 — plexus caroticus internus; 2 — canalis pterygoideus; 3 — n. ophthalmicus; 4 — n. maxillaris; 5 — gangl. pterygopalatinum; 6 — chorda tympani; 7 — n. mandibularis; 8 — n. alveolaris inferior; 9 — a. carotis interna; 10 — n. facialis; 11 — canalis facialis; 12 — plexus tympanicus; 13 — gangl. geniculi; 14 — n. petrosus major; 15 — n. trigeminus.

ла, куда они поступают от вегетативных ядер латерального промежуточного (серого) вещества VIII шейного и 6-7 верхних грудных сегментов спинного мозга.

Верхний шейный узел (ganglion cervicale superius) является самым крупным узлом симпатического ствола. Он имеет веретенообрвзную форму, длина его достигает 2 см и более. Верхний шейный узел располагается впереди поперечных отростков верхних шейных позвонков. От верхнего шейного узла отходят ряд ветвей, содержащих постганглионарные симпатические волокна. *Серые соединительные ветви* (rr. communicantes grisei) идут к шейным спинномозговым нервам.

Внутренний сонный нерв (n. caroticus internus) направляется к одноименной артерии и по ее ходу формирует *внутреннее сонное сплетение* (plexus caroticus internus) (рис. 337). Вместе с внутренней сонной артерией это сплетение вступает в сонный канал, а затем в полость черепа. В сонном канале от сплетения отходят *сонно-барабанные нервы* (nn. caroticotympanici) к слизистой оболочке среднего уха. После выхода внутренней сонной артерии из канала от внутреннего сонного сплете-

ния отделяется *глубокий каменистый нерв* (n. petrósus profúndus). Этот нерв вступает в крыловидный канал клиновидной кости, где соединяется с большим каменистым нервом, образуя *нерв крыловидного канала* (n. canális pterygoidei), который присоединяется к крылонебному узлу. Пройдя транзитом через крылонебный узел, симпатические волокна входят в верхнечелюстной нерв и распространяются в составе его ветвей, осуществляя симпатическую иннервацию сосудов, тканей, желез слизистой оболочки полости рта и полости носа, конъюнктивы нижнего века и кожи лица. В глазницу симпатические волокна впадают в виде периартериального сплетения глазной артерии – ветви внутренней сонной артерии. От глазного сплетения ответвляется *симпатический корешок* (rádix sympathicus) к ресничному узлу. Волокна этого корешка проходят транзитом через ресничный узел и в составе коротких ресничных нервов достигают глазного яблока, где иннервируют сосуды глаза и мышцу, расширяющую зрачок. В полости черепа внутреннее сонное сплетение продолжается в вокругсосудистые сплетения ветвей внутренней сонной артерии.

Наружные сонные нервы (nn. carótici extérni) (2-3 стволика) направляются к наружной сонной артерии и формируют по ее ходу *наружное сонное сплетение* (pléxus caróticus extérnus), распространяются по ветвям этой артерии, осуществляя симпатическую иннервацию сосудов, желез, гладкомышечных элементов, органов и тканей головы. Внутреннее и наружное сонные сплетения соединяются на общей сонной артерии, где находится *общее сонное сплетение* (pléxus caróticus commúnis).

Яремный нерв (n. juguláris) поднимается по стенке внутренней яремной вены к яремному отверстию, где разделяется на ветви, идущие к верхнему и нижнему узлам языкоглоточного нерва и к подъязычному нерву. Благодаря этому симпатические волокна распространяются в составе ветвей IX, X и XII черепных нервов.

Гортанно-глоточные нервы (nn. laryngopharýngei) участвуют в образовании гортанно-глоточного сплетения, иннервируют сосуды, слизистую оболочку глотки и гортани, мышцы и другие ткани.

Верхний шейный сердечный нерв (n. cardiácus cervicális supérior) спускается кпереди от предпозвоночной пластинки шейной фасции. Правый нерв проходит вдоль плечеголовного ствола и вступает в глубокую часть сердечного сплетения на задней стороне дуги аорты. Левый верхний шейный сердечный нерв прилежит к левой общей сонной артерии, входит в поверхностную часть сердечного сплетения, расположенную между дугой аорты и бифуркацией легочного ствола (рис. 338).

Средний шейный узел (gánglion cervicále médium) непостоянный, располагается кпереди от поперечного отростка VI шейного позвонка. Средний шейный узел соединен с шейно-грудным узлом двумя-тремя межузловыми ветвями. Одна из этих ветвей проходит впереди подключичной артерии, другая — позади, образуя *подключичную петлю* (ánsa subclávia) (вьессенова петля). От среднего шейного узла отходят соединительные ветви к V и VI шейным спинномозговым нервам, а также *средний шейный сердечный нерв* (n. cardiácus cervicális médius). Правый шейный сердечный нерв идет вдоль плечеголовного ствола, а левый — вдоль левой общей сонной артерии. Оба нерва вступают в глубокую часть сплетения. От среднего шейного узла отходят 2-3 тонких нерва, которые участвуют в образовании общего сонного сплетения и сплетения нижней щитовидной артерии, иннервируют щитовидную и околощитовидные железы.

Шейно-грудной (звездчатый) узел (gánglion cervicothorácicum) расположен позади подключичной артерии, у места отхождения от нее позвоночной артерии (см. рис. 336). Узел образован в результате слияния нижнего шейного узла с первым грудным узлом.

От узла отходит ряд ветвей: соединительные ветви направляются к VI, VII и VIII шейным спинномозговым нервам. Несколько стволиков отходят к подключичной артерии, где образуют *подключичное сплетение* (pléxus subclávius), продолжающееся на сосуды плечевого пояса и свободной части верхней конечности. Сим-

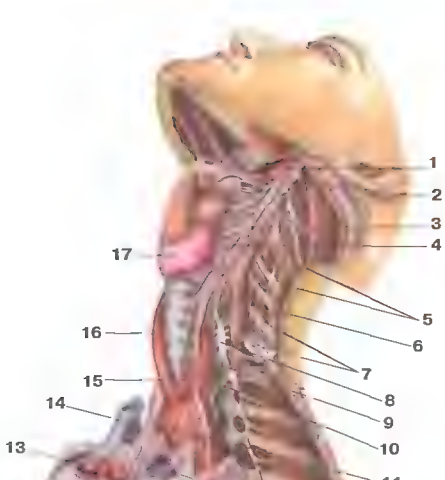

Симпатический ствол (левый), сердечные нервы и сердечное сплетение. Вид слева. Поверхностные мышцы шеи и кровеносные сосуды удалены

1 — внутренняя сонная артерия; 2 — верхний шейный узел; 3 — блуждающий нерв; 4 — верхний шейный сердечный нерв; 5 — шейное сплетение; 6 — симпатический ствол; 7 — плечевое сплетение; 8 — шейно-грудной узел; 9 — нижний шейный сердечный нерв; 10 — левая подключичная артерия; 11 — дуга аорты; 12 — нервы сердечного сплетения; 13 — легочный ствол; 14 — верхняя полая вена; 15 — левая общая сонная артерия; 16 — трахея; 17 — щитовидная железа.

1 — a. carótis interna; 2 — gángl. cervicále supérius; 3 — n. vágus; 4 — n. cardiácus cervicális supérior; 5 — plexus cervicális; 6 — trúncus sympáthicus; 7 — plexus brachiális; 8 — gangl. cervicothorácicum; 9 — n. cardiácus cervicális inférior; 10 — a. subclávia sinistra; 11 — árcus aórtae; 12 — nn. plexus cardiáci; 13 — trúncus pulmonális; 14 — v. cava supérior; 15 — a. cárotis communis sinistra; 16 — trachea; 17 — *glándula thyroidea*.

патические ветви присоединяются также к блуждающему нерву и его ветвям, к диафрагмальному нерву. *Позвоночный нерв* (n. vertebrális) подходит к позвоночной артерии и участвует в образовании симпатического *позвоночного сплетения* (plexus vertebrális), из которого иннервируются сосуды головного и спинного мозга. *Нижний шейный сердечный нерв* (n. cardiácus cervicális inférior) проходит справа позади плечеголовного ствола, а слева — позади аорты; эти нервы вступают в глубокую часть сердечного сплетения.

Грудной отдел симпатического ствола включает 9–12 грудных узлов, расположенных на боковой поверхности тел позвонков позади внутригрудной фасции и париетальной плевры. К грудным узлам симпатического ствола от всех грудных спинномозговых нервов подходят соединительные ветви, содержащие преганглионарные волокна. В свою очередь от грудных узлов симпатического ствола отходят несколько видов ветвей.

Серые соединительные ветви, содержащие постганглионарные волокна, присоединяются к рядом лежащим спинномозговым нервам.

Грудные сердечные нервы (nn. cardiáci thorácici) отходят от II–V грудных узлов вперед и медиально и участвуют в формировании *сердечного сплетения*. От грудных узлов симпатического ствола отходят тонкие симпатические нервы (легочные, пищеводные, аортальные), которые вместе с ветвями блуждающего нерва образуют *легочное сплетение* (plexus pulmonális), *пищеводное сплетение* (plexus oesophageális) и *грудное аортальное сплетение* (plexus aórticum thorácicum). Нервы грудного аортального сплетения продолжаются на межреберные сосуды и другие ветви грудной части аорты, образуя по ходу периартериальные сплетения. Симпатические нервы подходят также к стенкам непарной и полунепарной вен, грудного лимфатического протока и участвуют в их иннервации. Крупными ветвями симпатического ствола в грудном отделе являются большой и малый внутренностные нервы.

Большой внутренностный нерв (n. splánchnicus thorácicus májor) образуется из нескольких ветвей, отходящих от V–X грудных узлов симпатического ствола. Общий ствол нерва направляется вниз и медиально, проникает в брюшную полость между мышечными пучками поясничной части диафрагмы рядом с непарной веной справа и полунепарной слева и заканчивается в узлах чревного сплетения.

Малый внутренностный нерв (n. splánchnicus thorácicus minor) начинается ветвями, отходящими от X–XI узлов грудного отдела симпатического ствола. Нерв спускается латеральнее большого внутренностного нерва, проходит между мышечными пучками поясничной части диафрагмы (вместе с симпатическим стволом).

Большой и малый внутренностные нервы образованы в основном преганглионарными парасимпатическими волокнами. Кроме эффекторных, в их составе имеются чувствительные волокна, проводящие в спинной мозг импульсы от внутренних органов. Рядом с малым внутренностным нервом идет непостоянный *низший грудной внутренностный нерв* (n. splánhnicus thorácicus imus), начинающийся от XII грудного узла симпатического ствола и заканчивающийся в поперечном сплетении.

Поясничный отдел симпатического стволв представлен чаще 3–5 поясничными узлами и соединяющими их межузловыми ветвями. Поясничные узлы располагаются на передне-боковой стороне тел поясничных позвонков, медиальнее большой поясничной мышцы, и покрыты внутрибрюшной фасцией. Поясничные узлы правого и левого симпатических стволов соединяются поперечно ориентированными соединительными ветвями, лежащими на передней поверхности поясничных позвонков, позади аорты и нижней половой вены (рис. 339).

От I и II поясничных спинномозговых нервов к верхним двум поясничным узлам симпатического ствола подходят их соединительные ветви.

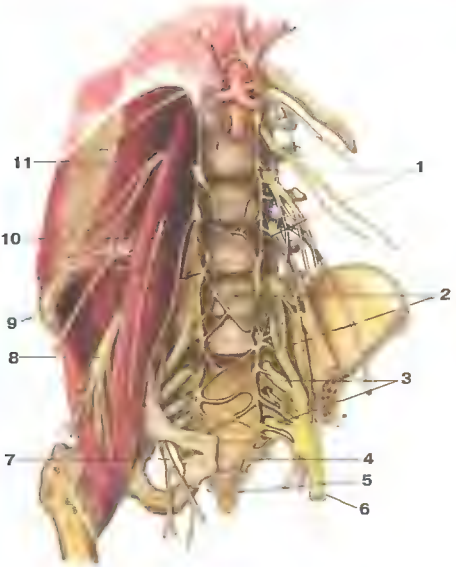

339 **Поясничный и крестцовый отделы симпатического ствола. Вид спереди**

1 — поясничный отдел симпатического ствола; 2 — поперечные соединительные ветви; 3 — крестцовое сплетение; 4 — крестцовые узлы; 5 — непарный (крестцовый) узел; 6 — седалищный нерв; 7 — запирательный нерв; 8 — бедренный нерв; 9 — поясничные внутренностные нервы; 10 — большая поясничная мышца; 11 — квадратная мышца поясницы.

1 - trúncus sympáthicus (pars lumbális); 2 - rr. communicántes transvérsi; 3 — plexus sacrális; 4 — gangll. sacrália; 5 — gangl. impar; 6 — n. ischádicus; 7 — n. obturatórius; 8 — n. femorális; 9 — nn. splánchnici lumbáles; 10 - m. psóas major; 11 — m. quadrátus lumbórum.

От каждого поясничного узла отходят два вида ветвей: серые соединительные ветви, содержащие постганглионарные волокна, направляющиеся к поясничным спинномозговым нервам; поясничные внутренностные нервы (nn. splánchnici lumbáles), которые имеют как преганглионарные, так и постганглионарные нервные волокна, идущие к чревному аортальному и подчревным сплетениям и органным (сосудистым) вегетативным сплетениям (селезеночному, желудочному, почечному, надпочечниковому).

Тазовый отдел симпатического ствола образован четырьмя крестцовыми узлами, которые лежат на тазовой стороне крестца, медиально от тазовых отверстий. Внизу правый и левый симпатический стволы сближаются и заканчиваются на передней стороне первого копчикового позвонка в *непарном узле* (ganglion impár). Как и в поясничном отделе, между узлами симпатических стволов правой и левой стороны имеются поперечные соединения. От крестцовых узлов отходят три вида ветвей: серые соединительные ветви, в составе которых послеузловые симпатические волокна направляются к крестцовым и копчиковым спинномозговым нервам; *крестцовые внутренностные нервы* (nn. splánchnici sacráles), которые следуют к верхнему и нижнему подчревным (тазовым) вегетативным сплетениям; ветви к органным и сосудистым сплетениям малого таза.

Вегетативные сплетения брюшной полости и таза

В брюшной полости и в полости таза находятся различные по величине вегетативные сплетения, состоящие из вегетативных узлов и соединяющих их пучков нервных волокон. В вегетативных узлах располагаются тела вторых нейронов эфферентного пути, отростки которых (постганглионарные волокна) направляются из этих сплетений к внутренним органам и сосудам для их иннервации.

Одним из самых крупных вегетативных сплетений брюшной полости является **брюшное аортальное сплетение** (plexus aórticus abdominális), расположенное на аорте и продолжающееся на ее ветви (рис. 340). Самым крупным и самым важным по значению в составе брюшного аортального сплетения является **чревное сплетение** (plexus coeliácus), которое находится на передней поверхности брюшной части аорты, вокруг чревного ствола. Чревное сплетение состоит из нескольких крупных узлов (чаще пяти) и многочисленных ветвей, соединяющих эти узлы. В состав чревного сплетения входят два полулунной формы *чревных узла* (ganglia coeliáca), расположенных справа и слева от чревного ствола (рис. 341). В состав чревного сплетения входят также два *аорто-почечных узла* (ganglia aortorenália), каждый из которых находится у места отхождения от аорты соответствующей почечной артерии, и непарный *верхний брыжеечный узел* (ganglion mesentéricum supérior). К чревному сплетению подходят правые и левые большой и малый внутренностные нервы, поясничные внутренностные нервы от поясничных узлов симпатического ствола. От чревного сплетения отходят волокна, которые вместе с сосудами направляются к органам и формируют вокруг сосудов сосудистые (периартериальные) вегетативные сплетения.

Многочисленные ветви идут к чревному стволу и его ветвям, образуя сплетения вокруг общей печеночной, селезеночной, левой желудочной артерий. Органные вегетативные сплетения располагаются вокруг кровеносных сосудов и в соединительнотканной строме органов. Нервные сплетения полых органов — желудка, тонкой и толстой кишок, а также желчного пузыря — залегают между слоями стенок органов. Таким образом формируются непарные *селезеночное сплетение* (plexus lienális), *желудочное* (plexus gástricus), *печеночное* (plexus hepáticus) и *панкреатическое* (plexus pancreáticus) сплетения. От каждого чревного узла отходят ветви к надпочечникам, образуя парное *надпочечниковое сплетение* (plexus suprarenális). В составе надпочечниковых ветвей имеются преганглионарные нервные волокна, иннервирующие мозговое вещество надпочечника, которое имеет общее происхождение с клетками узлов вегетативной нервной системы.

Собственно *брюшное аортальное сплетение* является непосредственным продолжением чревного сплетения. Оно представляет собой пластинку из нервных волокон и узлов, находящуюся на передней поверхности аорты от верхней до нижней брыжеечных артерий (рис. 340, 341). Брюшное аортальное сплетение отдает тонкие ветви к почечным сосудам, в адвентиции которых образуется парное *почечное спле-*

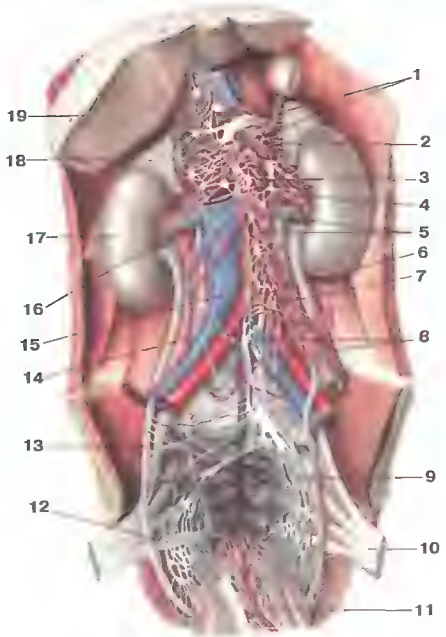

240 **Брюшное аортальное сплетение и другие сплетения брюшной полости и таза. Вид спереди. Брюшина на задней брюшной стенке удалена**

1 — чревное сплетение; 2 — чревный ствол; 3 — верхняя брыжеечная артерия; 4 — левая почечная артерия; 5 — брюшное аортальное сплетение; 6 — аорта; 7 — нижняя брыжеечная артерия; 8 — верхнее подчревное сплетение; 9 — нижнее подчревное сплетение; 10 — крестцовое сплетение; 11 — *прямая кишка (отогнута книзу)*; 12 — *нижнее подчревное сплетение (правое)*; 13 — правый мочеточник; 14 — яичковые артерия и вена; 15 — нижняя полая вена; 16 — правая почечная вена; 17 — правая почка; 18 — правый надпочечник; 19 — печень.

1 — *plexus coeliacus*; 2 — *truncus coeliacus*; 3 — *a. mesentérica supérior*; 4 — *a. renális sinistra*; 5 — plexus aórticus abdominális; 6 — aórta; 7 — a. mesentérica inférior; 8 — plexus hypogástricus supérior; 9 — plexus hypogástricus inférior; 10 — plexus sacrális; 11 — réctum (отогнута книзу); 12 — plexus hypogástricus inférior (déxter); 13 — urêter déxter; 14 — a. et v. testiculáres; 15 — v. cáva inférior; 16 — v. renális déxtra; 17 — rén déxter; 18 — glándula suprarenális déxtra; 19 — hépar.

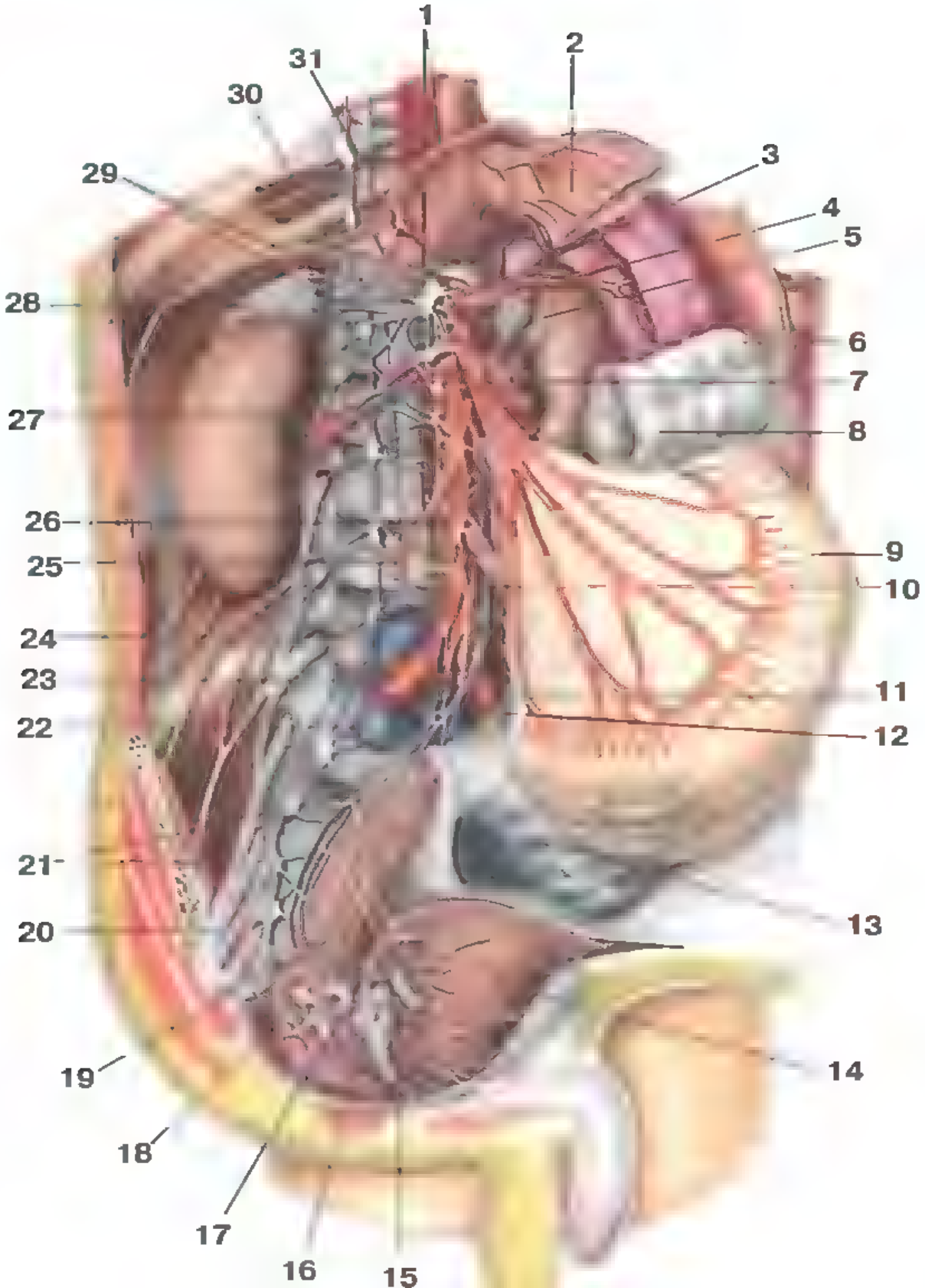
1
2
31
30
29
3
4
5
28
6
7
27
8
26
9
25
10
24
23
11
22
12
21
13
20
14
19
18
17
16
15

Узлы чревного и других вегетативных сплетений брюшной полости и полости таза. Вид спереди. Брюшина на задней брюшной стенке удалена. Петли брыжеечной части тонкой кишки отвернуты влево. Правая часть толстой кишки отрезана и удалена

1 — чревные узлы чревного сплетения; 2 — кардиальная часть желудка; 3 — чревный ствол; 4 — селезеночная артерия; 5 — верхний брыжеечный узел; 6 — селезенка; 7 — верхняя брыжеечная артерия; 8 — поперечная ободочная кишка; 9 — нисходящая ободочная кишка; 10 - аорта; 11 — левая общая подвздошная артерия; 12 — *верхнее надчревное сплетение*; 13 — *сигмовидная ободочная кишка*; 14 - *мочевой пузырь*; 15 — мочеточник; 16 — семенной пузырек; 17 — семявыносящий проток; 18 — вегетативные узлы правого нижнего подчревного сплетения; 19 — прямая кишка; 20 — крестцовое сплетение; 21 — узлы симпатического ствола; 22 - правая общая подвздошная вена; 23 — правая общая подвздошная артерия; 24 — нижняя полая вена; 25 — правая яичковая артерия; 26 — нижний брыжеечный узел; 27 — правое почечное сплетение; 28 — правый надпочечник; 29 — надпочечниковые нервы; 30 — диафрагма; 31 — большой внутренностный нерв.

1 — *gánglI. coeliáca plexum coeliáci*; 2 — *pars cardíaca (ventricull)*; 3 — *trúncus coeliácus*; 4 — *a. lienális*; 5 - gánglI. mesentéricum supérius; 6 — lien; 7 — a. mesentérica supérior; 8 — cólon transvérsum; 9 — colon descendens; 10 — aórta; 11 — a. iliaca comminis sinistra; 12 — plexus hypogástricus supérior; 13 — cólon sigmoideum; 14 — vésica urinária; 15 — urèter; 16 — vesicula seminális; 17 — dúctus déferens; 18 — gánglI. viscerália (autonómica) plexum hypogástrici inférior; 19 — réctum; 20 — plexus sacrális; 21 - gánglI. trúnci sympáthici; 22 — v. iliaca communis dextra; 23 — a. iliaca communis dextra; 24 — v. cava inferior; 25 — a. testicularis dextra; 26 — gánglI. mesentéricum inférius; 27 - plexus renális déxter; 28 — glándula suprarenális déxtra; 29 — *nn. suprarenáles*; 30 — *diaphrágma*; 31 — *n. splánchnicus májor.*

тение (plexus renalis). В образовании почечного сплетения участвуют также ветви верхних узлов поясничного отдела симпатического ствола. В почечном сплетении постоянно встречаются 1-2 довольно крупных узла и большое количество мелких узлов. Почечное сплетение по ветвям одноименной артерии проникает в почку, а также переходит на мочеточник, участвуя в образовании *мочеточникового сплетения* (plexus urethericus). Ветви брюшного аортального сплетения сопровождают кровеносные сосуды половых желез. У мужчин по ходу яичковой артерии находится *яичковое сплетение* (plexus testicularis). У женщин по ходу яичниковой артерии в малый таз спускается *яичниковое сплетение* (plexus ovaricus).

Ветви верхнего брыжеечного узла, а также брюшного аортального сплетения переходят на верхнюю брыжеечную артерию, образуя *верхнее брыжеечное сплетение* (plexus mesentericus superior). Это сплетение продолжается на кишечные и ободочные артерии, достигает тонкой, слепой, восходящей и поперечной ободочной кишок, в стенках которых имеются подсерозное, подслизистое и межмышечное сплетения. Часть брюшного аортального сплетения, находящаяся между брыжеечными артериями, является *межбрыжеечным сплетением* (plexus intermesentericus), от которого начинается *нижнее брыжеечное сплетение* (plexus mesentericus inferior), расположенное по ходу одноименной артерии и ее ветвей. У начала этой артерии имеется *нижний брыжеечный узел* (ganglion mesentericus inferior). В это сплетение вступают также нервные ветви из верхних поясничных узлов симпатического ствола. По ветвям нижней брыжеечной артерии нервы этого сплетения достигают сигмовидной, нисходящей и левой половины поперечной ободочной кишок, где образуют в их стенках сплетения. От нижнего брыжеечного сплетения берет начало *верхнее прямокишечное сплетение* (plexus rectalis superior), сопровождающее одноименную артерию.

Брюшное аортальное сплетение продолжается на общие подвздошные артерии в виде правого и левого *подвздошных сплетений* (plexus iliaci), а также отдает несколько довольно крупных нервов, которые переходят в *верхнее подчревное сплетение* (plexus hypogastricus superior). Это сплетение, состоящее из нескольких пучков нервных волокон, расположено на передней поверхности аорты, а после ее бифуркации — на телах нижних поясничных позвонков и на крестце. К верхнему подчревному сплетению подходят также внутренностные нервы от нижних поясничных и верхних крестцовых узлов правого и левого симпатического стволов.

Несколько ниже мыса верхнее подчравное сплетение разделяется на правое и левое подчревные сплетения, которые спускаются в полость малого таза.

Нижнее подчревное сплетение (plexus hypogástricus inférior) образовано ветвями, идущими от верхнего подчревного сплетения, от узлов крестцового отдела симпатических стволов, и волокнами крестцовых (парасимпатических) *внутренностных нервов* (nn. splánchnici sacrales). Правое и левое нижние надчревные сплетения расположены на задней стенке малого таза, справа и слева от прямой кишки. Это сплетение у мужчин продолжается на мочевой пузырь и предстательную железу в виде *мочепузырного* (plexus vesicalis), *предстательного* (plexus prostáticus), *среднего и нижнего прямокишечных* (plexus rectális médii et inférioris) и других органных сплетений. У женщин нижние подчревные сплетения также находятся по бокам от прямой кишки, впереди достигают шейки матки и свода влагалища (образуют *маточно-влагалищное сплетение* [plexus uterovaginális]), переходят на мочевой пузырь. Латеральный край нижнего подчревного сплетения достигает крупных сосудов таза и участвует в образовании сосудистых сплетений таза и нижней конечности.

ПАРАСИМПАТИЧЕСКАЯ ЧАСТЬ АВТОНОМНОЙ (ВЕГЕТАТИВНОЙ) НЕРВНОЙ СИСТЕМЫ

Парасимпатическая часть (pars parasympáthica) вегетативной (автономной) нервной системы подразделяется на головной и крестцовый отделы. К головному относятся вегетативные ядра и парасимпатические волокна глазодвигательного (III), лицевого (VII), языкоглоточного (IX) и блуждающего (X) нервов, а также ресничный, крылонебный, поднижнечелюстной, подъязычный, ушной и другие узлы и их ветви. Крестцовый отдел парасимпатической части образован крестцовыми *парасимпатическими ядрами* (núclei parasympáthici sacrales) II, III и IV крестцовых сегментов спинного мозга (S_2–S_4), *внутренностными тазовыми нервами* (nn. splánchnici pélvini), парасимпатическими тазовыми узлами (gánglia pélvicа) с их ветвями (рис. 342).

Парасимпатическую часть глазодвигательного нерва образуют добавочное (парасимпатическое) ядро (nucl. oculomotórius accessórius), ресничный узел и отростки клеток, тела которых лежат в этом ядре и в узле. Аксоны клеток добавочного ядра, залегающего в покрышке среднего мозга, проходят в составе глазодвигательного нерва (рис. 343). В полости глазницы эти волокна отделяют от глазодвигательного нерва в виде *глазодвигательного корешка* (rádix oculomotória), вступающего в ресничный узел, и заканчиваются на его клетках.

Ресничный узел (gánglion ciliáre) размерами около 2 мм находится возле верхней глазничной щели у латеральной полуокружности зрительного нерва. Этот узел образован телами вторых нейронов парасимпатической части вегетативной нераной системы. Преганглионарные парасимпатические волокна заканчиваются синапсами с клетками ресничного узла. Постганглионарные нервные волокна в составе 3–5 *коротких ресничных нервов* (nn. ciliáres bréves) направляются к задней части глазного яблока и проникают в него. Эти волокна иннервируют ресничную мышцу и сфинктер зрачка.

Парасимпатическая часть лицевого нерва состоит из верхнего слюноотделительного ядра, крылонебного, поднижнечелюстного и подъязычного узлов и парасимпатических нервных волокон. Аксоны клеток верхнего слюноотделительного ядра, лежащего в покрышке моста в виде преганглионарных волокон, проходят в составе лицевого нерва. В области коленца лицевого нерва часть парасимпатических волокон отделяется в виде большого каменистого нерва и выходит из лицевого канала. *Большой каменистый нерв* (n. patrósus májor) идет в крыловидный канал, где вместе с симпа-

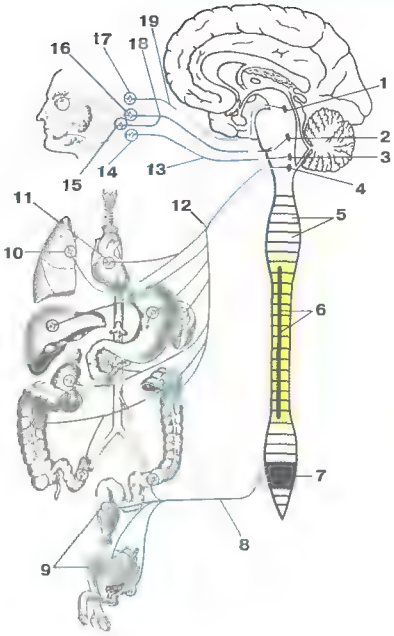

342 **Схема строения парасимпатической части вегетативной нервной системы. Стрелки указывают направления нервных (парасимпатических) импульсов**

1 — добавочное ядро глазодвигательного нерва; 2 — верхнее слюноотделительное ядро; 3 — нижнее слюноотделительное ядро; 4 — дорсальное ядро блуждающего нерва; 5 — сегменты спинного мозга; 6 — боковой столб спинного мозга (грудное ядро); 7 — крестцовые парасимпатические ядра; 8 — крестцовые внутренностные нервы; 9 — внутренностные парасимпатические узлы; 10 — легочное сплетение; 11 — сердечное сплетение; 12 — парасимпатические волокна блуждающего нерва; 13 — парасимпатические волокна языкоглоточного нерва; 14 — ушной узел; 15 — поднижнечелюстной узел; 16 — крылонебный узел; 17 — ресничный узел; 18 - парасимпатические волокна лицевого нерва; 19 — парасимпатические волокна глазодвигательного нерва

1 — núcl. oculomotórius accessórius; 2 — núcl. salivárius supérior; 3 — núcl. salivárius inférior; 4 — núcl. dorsális nérvi vági; 5 — segménta medúllae spinális; 6 — colúmna laterális medúllae spinális (núcleus thorácicus); 7 — núcll. parasympáthici sacráles; 8 — nn. splánchnici sacráles; 9 — gánglI. vescerália (parasympáthici); 10 — pléxus pulmonális; 11 — pléxus cardiacus; 12 — fibrae parasympáthici nérvi vági; 13 — fibrae parasympáthici nérvi glossopharýngei; 14 — gángl. óticum; 15 — gángl. submandibuláre; 16 — gángl. pterygopalátinum; 17 — gángl. ciliáre; 18 — fibrae parasympáthici nérvi feciális; 19 — fibrae parasympáthici nérvi oculomotórii.

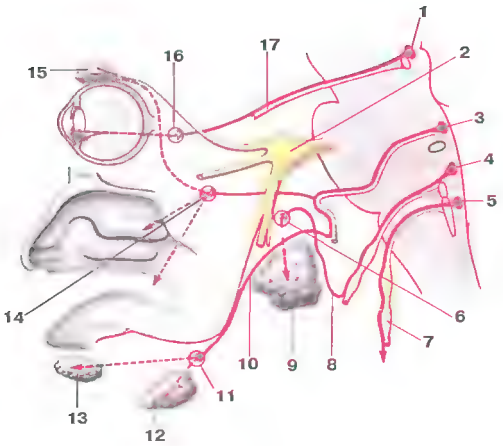

Схема парасимпатической иннервации слезной и слюнных желез, слизистой оболочки полости носа и мышц сосудистой оболочки глазного яблока

1 — добавочное ядро глазодвигательного нерва; 2 — тройничный узел; 3 — верхнее слюноотделительное ядро; 4 — нижнее слюноотделительное ядро; 5 — дорсальное ядро блуждающего нерва; 6 — ушной узел; 7 — блуждающий нерв; 8 — барабанный нерв; 9 — околоушная железа; 10 — *барабанная струна*; 11 — *поднижнечелюстной узел*; 12 — *поднижнечелюстная железа*; 13 — подъязычная железа; 14 — крылонебный узел; 15 — слезная железа; 16 — ресничный узел; 17 — глазодвигательный нерв.

1 — nucl. oculomotórius accessórius; 2 — gángl trigeminále; 3 — núcl. salivárius supérior; 4 — nucl. salivárius inférior; 5 — núcl. dorsális nérvi vági; 6 — gángl. óticum; 7 — n. vágus; 8 — n. tympánicus; 9 — glándula parotídea; 10 — chórda týmpani; 11 — gángl. submandibuláre; 12 — glándula submandibuláris; 13 — glándula sublinguális; 14 — gángl. pterygopalátinum; 15 — glándula lacrimális; 16 — gángl. ciliáre; 17 — n. oculomotórius.

тическим глубоким каменистым нервом образует нерв крыловидного канала, этот нерв выходит в крылонебную ямку и направляется к *крылонебному узлу* (gánglion pterygopalátinum). Отростки клеток этого узла (постганглионарные парасимпатические) присоединяются к верхнечелюстному нерву и следуют в составе его ветвей. Из скулового нерва парасимпатические нервные волокна переходят в слезный нерв и иннервируют слезную железу. Кроме того, нервные волокна из крылонебного узла через его ветви (*носонебный нерв*, n. nasopalátinus), *большой и малые небные нервы*

(nn. palátini májor et minóres), *задние латеральные и медиальные носовые нервы* (nn. nasáles posterióres lateráles et mediáles), *глоточную ветвь* (r. pharýngeus) направляются для иннервации железы слизистой оболочки полости носа, неба и глотки.

Другая часть преганглионарных парасимпатических волокон отходит от лицевого нерва в составе другой его ветви — барабанной струны, которая присоединяется к язычному нерву (см. «Тройничный нерв») и в его составе направляется к поднижнечелюстному и подъязычному узлам. *Поднижнечелюстной узел* (gánglion submandibuláre) расположен на медивльной стороне поднижнечелюстной слюнной железы. В поднижнечелюстном узле лежат тела парасимпатических нервных клеток, отростки которых (постганглионарные нервные волокна) в составе железистых ветвей направляются к поднижнечелюстной слюнной железе для секреторной ее иннервации. *Подъязычный узел* (gánglion sublinguále) располагается на наружной стороне подъязычной слюнной железы. К подъязычному узлу подходят узловые ветви от язычного нерва, а отходят от него железистые ветви к одноименной слюнной железе.

Парасимпатическая часть языкоглоточного нерва образована нижним слюноотделительным ядром, ушным узлом и отростками залегающих в них клеток. Аксоны нижнего слюноотделительного ядра, находящегося в продолговатом мозге, идут в составе языкоглоточного нерва, затем на уровне нижнего края яремного отверстия ответвляются в составе *барабанного нерва* (n. tympánicus), проникающего в барабанную полость и участвующего в образовании барабанного сплетения. Затем эти волокна выходят из барабанной полости в виде *малого каменистого нерва* (n. petrósus minor)через расщелину канала малого каменистого нерва. Этот нерв покидает полость черепа через хрящ рваного отверстия, подходит к ушному узлу, где преганглионарные нервные волокна заканчиваются на клетках ушного узла. *Ушной узел* (gánglion óticum) прилежит к медиальной стороне нижнечелюстного нерва под овальным отверстием. Этот узел образован телами парасимпатических нервных клеток, постганглионарные волокна которых направляются к околоушной слюнной железе в состтве околоушных ветвей ушно-височного нерва.

Парасимпатическая часть блуждающего нерва состоит из заднего (парасимпатического) ядра блуждающего нерва, многочисленных узлов, входящих в состав органных вегетативных сплетений, и отростков клеток, расположенных в ядре и этих узлах. Аксоны клеток заднего ядра блуждающего нерва, находящегося в продолговатом мозге, идут в составе его ветвей. Преганглионврные волокна достигают околоорганных и внутриорганных парасимпатических узлов вегетативных сплетений (сердечного, пищеводного, легочного, желудочного, кишечного и др.). В парасимпатических узлах околоорганных и внутриорганных сплетений располагаются клетки второго нейрона эфферентного пути. Отростки этих клеток образуют пучки постганглионарных волокон, иннервирующие гладкую мускулатуру и железы в стенках полых внутренних органов, груди и живота.

Крестцовый отдел парасимпатической части вегетативной нервной системы образован *крестцовыми парасимпатическими ядрами* (núclei parasympáthici sacráles), расположенными в латеральном промежуточном веществе II IV крестцовых сегментов спинного мозга, в также *тазовыми (парасимпатическими) узлами* (gánglia pélvica) и отростками залегающих в них клеток. Аксоны крестцовых парасимпвтических ядер выходят из спинного мозга в составе передних корешков, затем идут в составе передних ветвей крестцовых *спинномозговых* нервов, образующих *тазовые внутренностные нервы* (nn. splánchnici pélvini). Эти нервы подходят к парасимпатическим узлвм нижнего подчревного сплетения и к узлам вегетативных сплетений, расположенных возле внутренних органов, находящихся в полости малого таза. На клетках этих узлов преганглионарные волокна тазовых внутренностных нервов заканчиваются. Отростки клеток тазовых узлов являются постганглионарными парасимпатическими волокнами, направляющимися к органам и иннервирующими их гладкие мышцы и железы.

Органы чувств

Органами чувств называют анатомические образовввния, воспринимающие энергию внешнего воздействия, трансформирующие ее в нервный импульс и передающие этот импульс в мозг.

Внешнее воздействие воспринимают кожа, а также специализированные органы чувств: орган зрения, преддверно-улитковый орган (органы слуха и равновесия), органы обоняния и вкуса. Благодаря органам чувств человек ориентируется в окружающей внешней среде, отвечает нв них своими действиями. Находящиеся в коже чувствительные нервные окончания воспринимают прикосновения, давление (тактильная чувствительность), болевое воздействие и температуру внешней среды (болевая и температурная чувствительность). Специальные чувствительные приборы, располагающиеся в слизистой оболочке языка (орган вкуса), воспринимают вкус пищи. Многие другие внешние воздействия улавливаются организмом на расстоянии (свет, звук, запахи). Такую функцию выполняют сложно устроенные орган зрения, органы слухв и равновесия, обоняния. Орган зрения воспринимает свет, орган слуха улавливает звук, орган равновесия — изменения положения гела (головы) в пространстве, орган обоняния — запахи.

Органы чувств только воспринимают внешние воздействия. Их высший анализ происходит в кора полушарий большого мозга, куда нервные импульсы поступают по проводящим путям (нервам), связывввющим органы чувств с центральной нервной системой.

Проводящие пути, по которым нервные импульсы от органов чувств проводятся к коре большого мозга, относятся к группе проекционных экстероцептивных проводящих путей головного и спинного мозга.

Орган зрения

Орган зрения (orgánum visus) у человека воспринимает картины внешнего мира, трансформирует световое раздражение в нервный импульс. Высший анализ осуществляется в коре большого мозга.

Орган зрения расположен в глазнице и включает глаз и вспомогательные органы глаза.

ГЛАЗ

Глаз (óculus) состоит из глазного яблока и зрительного нерва с его оболочками. *Глазное яблоко* (búlbus óculi) имеет округлую форму, у него выделяют передний и задний полюсы (pólus antérior et pólus postérior) (рис. 344). Передний полюс соответствует наиболее выступающей кпереди точке роговицы, задний находится латеральнее от места выхода из глазного яблока зрительного нерва. Линия, соединяющая передний и задний полюсы глазного яблока, называется *наружной осью глазного яблока* (áxis búlbi extérnus). Внутренняя ось глазного яблока проходит от задней поверхности роговицы до сетчатки. Если внутренняя ось длиннее, то лучи света после их преломления собираются в фокусе впереди сетчатки. В этих случаях человек хорошо видит только предметы, расположенные вблизи. Это состояние получило название близорукость (миопия). У близоруких фокусное расстояние короче внутренней оси глазного яблока. Если внутренняя ось глазного яблока короткая, то лучи све-

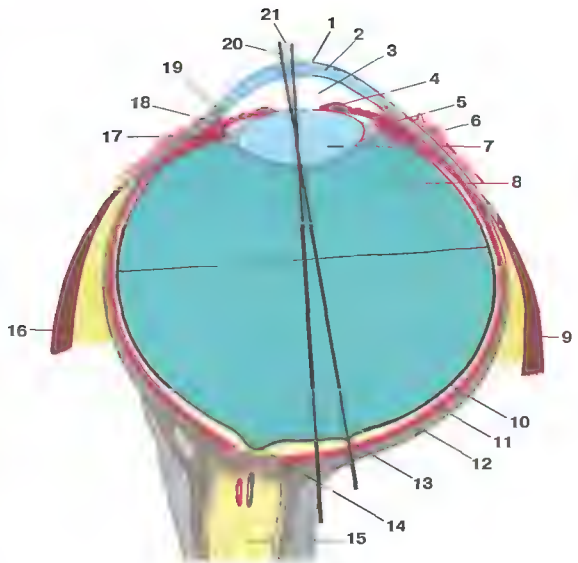

344 **Глазное яблоко. Горизонтальный разрез**

1 — передний полюс; 2 — роговица; 3 — передняя камера глазного яблока; 4 — радужка; 5 — ресничное тело; 6 — конъюнктива; 7 — хрусталик; 8 — стекловидное тело; 9 — латеральная прямая мышца; 10 — сетчатка; 11 — собственно сосудистая оболочка; 12 — фиброзная оболочка (склера); 13 — центральная ямка; 14 — углубление диска; 15 — зрительный нерв; 16 — медиальная прямая мышца; 17 — ресничный поясок; 18 — задняя камера глазного яблока; 19 — венозный синус склеры; 20 — зрительная ось; 21 — наружная ось глазного яблока.

1 — pólus antérior; 2 — córnea; 3 — cámera búlbi antérior; 4 — iris; 5 — córpus ciliáre; 6 — túnica conjunctiva; 7 — lens; 8 — córpus vítreum; 9 — m. réctus laterális; 10 — retina; 11 — choroidea; 12 — túnica fibrósa (scléra); 13 — fóvea centrális; 14 — excavátio disci; 15 — n. ópticus; 16 — m. réctus mediális; 17 — zónula ciliáris; 18 — cámera búlbi postérior; 19 — sinus venósus sclérae; 20 — áxis ópticus; 21 — áxis búlbi extérnus.

340 **Оболочки глазного яблока. Горизонтальный разрез**

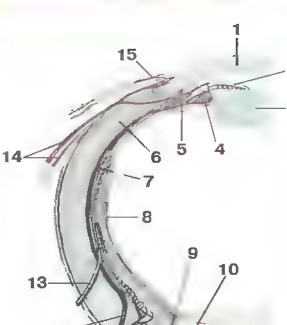

1 — роговица; 2 — радужка; 3 — хрусталик; 4 — ресничное тело; 5 — венозный синус склеры; 6 — фиброзная оболочка (склера); 7 — собственно сосудистая оболочка; 8 — сетчатка; 9 — центральная артерия сетчатки; 10 — зрительный нерв; 11 — короткие задние ресничные артерии; 12 — длинная задняя ресничная артерия; 13 — вортикозная вена; 14 — передние ресничные артерия и вена; 15 — конъюнктива.

1 — córnea; 2 — iris; 3 — lens; 4 — córpus ciliáre; 5 — sinus venósus sclérae; 6 — túnica fibrósa (scléra); 7 — chorioidea; 8 — retina; 9 — a. centrális retinae; 10 — n. ópticus; 11 — aa. ciliáres posterióres bréves; 12 — a. ciliáris postérior lónga; 13 — v. vorticósa; 14 — a. et v. ciliáres anterióres; 15 — túnica conjunctiva.

та собираются в фокусе позади сетчатки. При этом человек хорошо видит удаленные от него предметы. Это дальнозоркость (гиперметропия). Фокусное расстояние у дальнозорких длиннее внутренней оси глазного яблока. У глазного яблока выделяют его *зрительную ось* (áxis ópticus). Она проходит от его переднего полюса до центральной ямки сетчатки — места наилучшего видения.

У глазного яблока выделяют три оболочки, окружающие ядро глаза (хрусталик, стекловидное тело, водянистая влага в передней и задней камерах). Наружная оболочка глазного яблока — фиброзная, средняя — сосудистая, внутренняя (светочувствительная) — сетчатка (рис. 345).

Фиброзная оболочка глазного яблока (túnica fibrósa búlbi) выполняет защитную функцию. Переднюю ее часть, прозрачную, называют роговицей. Бóльшая задняя часть, имеющая белесоватый цвет, получила название *белочной оболочки*, или склеры. Границей между роговицей и склерой служит неглубокая круговая *борозда склеры* (súlcus sclérae).

Роговица (córnea), являющаяся одной из прозрачных сред глаза и не имеющая сосудов, похожа на часовое стекло, выпуклое кпереди и вогнутое кзади. Ее толщина в центре составляет 0,8–0,9 мм и 1,1 мм на периферии. Радиус ее кривизны равен 7,8 мм. У роговицы различают пять слоев: передний эпителий, переднюю пограничную пластинку, собственное вещество роговицы, заднюю пограничную пластинку и задний эпителий.

Периферический край роговицы (*лимб*, limbus córneae) как будто вставлен в передний отдел склеры, в которую переходит роговица.

Склера (scléra) состоит из коллагеновых и эластических волокон, а также уплощенных фибробластов. В задней части склеры имеются многочисленные отверстия, через которые из глазного яблока выходят волокна зрительного нерва и кровеносные сосуды. На границе с роговицей в толще склеры имеется круговой канал — *венозный синус склеры* (sinus venósus sclerae). Толщина склеры у места выхода зрительного нерва составляет около 1 мм, в области экватора и в переднем отделе — 0,4–0,6 мм.

346 **Ресничное тело на горизонтальном разрезе глазного яблока. Вид сверху**

1 — конъюнктива; 2 — венозный синус склеры; 3 — ресничное тело; 4 — фиброзная оболочка (склера); 5 — собственно сосудистая оболочка; 6 — меридиональные (продольные) волокна; 7 — циркулярные волокна; 8 — задняя *камера глазного яблока*; 9 — *ресничный поясок*; 10 — хрусталик; 11 — передняя камера глазного яблока.

1 — túnica conjunctiva; 2 — sinus venósus sclérae; 3 — córpus ciliáre; 4 — túnica fibrósa (sclera); 5 — chorioidea; 6 — fibrae meridionáles (longitudináles); 7 — fibrae circuláres; 8 — cámera búlbi postérior; 9 — zónula ciliáres; 10 — lens; 11 — cámera búlbi antérior.

Сосудистая оболочка глазного яблока (túnica vasculósa búlbi), богатая кровеносными сосудами и пигментом, непосредственно прилежит с внутренней стороны к склере, с которой прочно сращена у места выхода из глазного яблока зрительного нерва и у границы склеры с роговицей. В сосудистой оболочке выделяют три части: собственно сосудистую оболочку, ресничное тело и радужку. *Собственно сосудистая оболочка* (chorioidea) выстилает большую заднюю часть склеры, с которой, кроме указанных мест, сращена рыхло. Область рыхлого соединения оболочек называют *околососудистым пространством* (spátium perichorioidále). В составе собственно сосудистой оболочки снаружи внутрь различают три слоя: надсосудистую, сосудистую и сосудисто-капиллярную пластинки. Надсосудистая пластинка (lamina suprachoroidea) граничит со склерой. Эта пластинка образована рыхлой волокнистой соединительной тканью, содержит многочисленные эластические волокна, фибробласты, а также пигментные клетки. *Сосудистая пластинка* (lámina vasculósa) образована переплетающимися артериями и венами, между которыми имеется рыхлая волокнистая соединительная ткань. В составе этой соединительной ткани находятся пигментные клетки и отдельные пучки гладких миоцитов. *Сосудисто-капиллярная пластинка* (lámina chorioidocapilláris) представлена кровеносными капиллярами разного диаметра, между которыми находятся фибробласты уплощенной формы.

Ресничное тело (córpus ciliáre) представляет собой средний уплощенный отдел сосудистой оболочки, расположенный в виде кругового валика в области перехода роговицы в склеру. Кпереди от ресничного тела находится радужка — передний отдел сосудистой оболочки (рис. 346). Ресничное тело с латеральной стороны покрыто ресничной частью сетчатки, представленным здесь одним слоем кубического эпителия, интенсивно пигментированного.

В составе ресничного тела различают его заднюю часть — *ресничный кружок* (orbiculus ciliáris) и переднюю — *ресничный венец* (coróna ciliáris). Ресничный кружок имеет вид утолщенной циркулярной полоски шириной 4 мм, содержащей ресничную мышцу, переходящую кзади в собственную сосудистую оболочку. Передняя часть

347 **Средний отдел сосудистой оболочки глазного яблока (ресничное тело). Вид сзади**

1 — ресничный кружок; 2 — ресничный венец; 3 — ресничные отростки; 4 — хрусталик; 5 — *ресничный поясок*.

1 — orbiculus ciliáris; 2 — corôna ciliáris; 3 — procéssus ciliáres; 4 — lêns; 5 — zónula ciliáris.



ресничного тела (ресничный венец) образована 70–75 радиально ориентированными утолщениями — складками длиной 2–3 мм каждая — ресничными отростками (рис. 347). *Ресничные отростки* (procéssus ciliáres) образованы в основном кровеносными сосудами. Сосуды ресничных отростков выделяют водянистую влагу, поступающую в заднюю камеру глаза. От ресничных отростков кпереди, к хрусталику, отходят соединительнотканные волокна, образующие *ресничный поясок* (zónula ciliáris), или циннову связку, вплетающиеся в капсулу хрусталика. Между волокнами ресничного пояска имеются узкие щели, содержащие водянистую влагу (рис. 348).

В толще ресничного тела залегает *ресничная мышца* (m. ciliáris), состоящая из сложно переплетающихся пучков гладкомышечных клеток, при сокращении которых изменяется кривизна хрусталика, происходит аккомодация глаза — приспособление к четкому видению предметов, находящихся на различном расстоянии. У ресничной мышцы выделяют меридиональные, циркулярные и радиальные пучки гладкомышечных клеток. *Меридиональные (продольные) волокна* (fibrae meridionáles, longitudináles) этой мышцы берут начало от края роговицы и от склеры. Они своей передней частью вплетаются в собственную сосудистую оболочку глазного яблока. При сокращении этих волокон сосудистая оболочка смещается кпереди, в результате чего уменьшается натяжение ресничного пояска, на котором укреплен хрусталик. При этом капсула хрусталика расслабляется, хрусталик становится более выпуклым, а его преломляющая способность увеличивается (рис. 349). *Циркулярные волокна* (fibrae circuláres), начинающиеся вместе с меридиональными волокнами, идут кнутри от последних в циркулярном направлении. При своем сокращении эти волокна суживают цилиарное тело, приближая его к хрусталику, что также способствует расслаблению капсулы хрусталика. *Радиальные волокна* (fibrae radiáles) начинаются от роговицы и склеры в области радужно-роговичного угла, располагаются между меридиональными и циркулярными пучками ресничной мышцы, сближая эти пучки при своем сокращении. Имеющиеся в толще цилиарного тела эластические волокна расправляют цилиарное тело при расслаблении его мышцы.

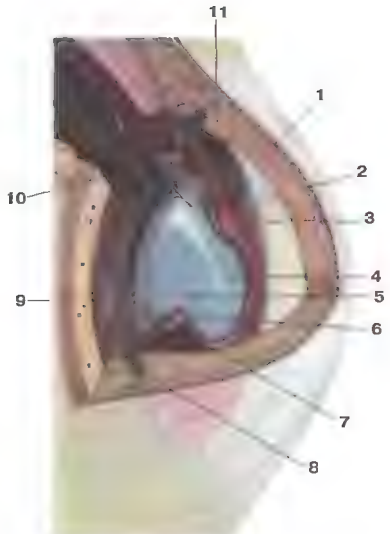

343 **Ресничное тело и ресничные отростки. Вид сбоку. Часть роговицы и ресничного тела отрезаны и удалены**

1 — роговица; 2 — передняя камера глазного яблока; 3 — радужка; 4 — зрачок; 5 — хрусталик; 6 — ресничный поясок; 7 — сфинктер зрачка; 8 — венозный синус склеры; 9 — циркулярные волокна; 10 — меридиональные (продольные) волокна; 11 — расширитель (дилататор) зрачка.

1 — córnea; 2 — cámera búlbi antérior; 3 — iris; 4 — pupilla; 5 — lámi; 6 — zónula ciliáris; 7 — m. sphíncter pupillae; 8 — sinus venósus sclérae; 9 — fibrae circulántes; 10 fibrae meridionáles (longitudináles); 11 — m. dilatétor pupillae.

349 **Натянутый и расслабленный ресничный поясок. Изменение кривизны хрусталика. Схема горизонтального разреза глазного яблока**

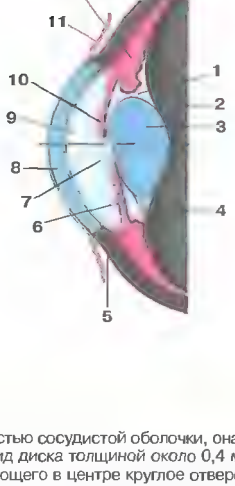

1 — ресничный поясок (расслаблен); 2 — стекловидное тело; 3 — хрусталик; 4 — ресничный поясок (натянут); 5 — венозный синус склеры; 6 — задняя камера глазного яблока; 7 — зрачок; 8 — роговица; 9 — передняя камера глазного яблока; 10 — радужка; 11 — коньюнктива; 12 — ресничное тело.

1 — zónula ciliáris (расслаблен); 2 — córpus vítreum; 3 — lens; 4 — zónula ciliáris (*натянут*); 5 — *sinus venósus sclérae*; 6 — cámera búlbi poстérior; 7 — pupilla; 8 — córnea; 9 — cámera búlbi antérior; 10 — *iris*; 11 — *túnica conjunctiva*; 12 - *córpus ciliáre*.

Радужка (iris) является самой передней частью сосудистой оболочки, она видна через прозрачную роговицу. Радужка имеет вид диска толщиной около 0,4 мм, поставленного во фронтальной плоскости и имеющего в центре круглое отверстие — зрачок (pupilla). У радужки различают *переднюю поверхность* (fácies antérior) и *заднюю поверхность* (fácies postérior). Передняя поверхность радужки обращена в сторону передней камеры глазного яблока, а задняя — к задней камере и хрусталику. Диаметр зрачка непостоянный, он суживается при сильном освещении и расширяется в темноте, выполняя роль диафрагмы глазного яблока. Зрачок ограничен *зрачковым краем* (márgo pupilláris) радужки. Наружный, *ресничный край* радужки соединяется с ресничным телом и со склерой при помощи *гребенчатой связки* (lig. pectinátum). Эта связка заполняет образованное радужкой и роговицей *пространство радужно-роговичного угла* (spátia ánguli iridocorneális).

В составе радужки выдаляют пять слоев. Среди них различают передний эпителий, наружный пограничный слой, сосудистый слой, внутренний пограничный слой и пигментный слой сосудистой оболочки глаза (рис. 350).

Передний эпителий радужки, образованный плоскими полигональными клетками, покрывает переднюю поверхность радужки. *Наружный пограничный* (бессосудистый) слой содержит значительное количество фибробластов и многочисленные пигментные клетки. *Сосудистый слой* образован большим количеством сосудов, между которыми имеется рыхлая волокнистая соединительная ткань и пигментные клетки. *Внутренний пограничный слой* по строению очень близок к наружному пограничному слою. Задний, *пигментный эпителий* радужки является продолжением двухслойного эпителия сетчатки, покрывающего ресничное тело. От количества и распределения в нем пигмента (меланина) зависит цвет радужки, то есть цвет глаза. При наличии большого количества пигмента цвет глаза коричневый (карий) или почти черный. Если пигмента мало, то радужка будет иметь светло-серый или светло-голубой цвет.

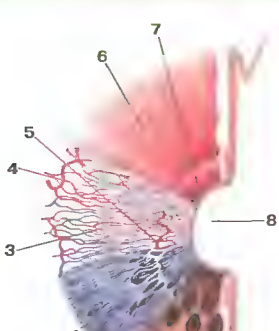

350 **Схема строения радужки глазного яблока. Вид спереди**

1 — пигментный эпителий; 2 — внутренний пограничный слой; 3 — сосудистый слой; 4 — большой артериальный круг радужки; 5 — малый артериальный круг радужки; 6 — расширитель (дилататор) зрачка; 7 — сфинктер зрачка; 8 — зрачок.

1 epithélium pigmentórum; 2 — strátum limitans intérnum; 3 — strátum vasculósum; 4 — circulus arteriósus iridis májor; 5 — circulus arteriósus iridis minor; 6 — m. dilatátor pupillae; 7 — sphíncter pupillae; 8 — púpilla.

В строме радужки, представленной рыхлой волокнистой соединительной тканью, находятся две мышцы. Вокруг зрачка циркулярно расположены пучки гладкомышечных клеток — *сфинктер зрачка* (m. sphincter pupillae). Радиарно от ресничного края радужки до ее зрачкового края идут тонкие пучки *мышцы, расширяющей зрачок* (m. dilatátor pupillae).

Внутренняя (чувствительная) оболочка глазного яблока (túnica búlbi intérna [sensória]), или **сетчатка** (retina), плотно прилежит с внутренней стороны к сосудистой оболочке на всем протяжении, от места выхода зрительного нерва до края зрачка. У сетчатки выделяют два слоя (листка): наружную *пигментную часть* (pars pigmentósa) и сложно устроенную внутреннюю *нервную часть* (pars nervósa).

Всего у сетчатки различают 10 слоев (рис. 351). Самый наружный, *пигментный слой*, состоящий из пигментных эпителиоцитов кубической формы, прилежит к сосудистой оболочке. *Второй слой* содержит колбочки и палочки — отростки фотосенсорных клеток. *Третий слой* — наружный пограничный. *Четвертый слой* — наружный ядерный слой (содержит ядросодержащие части палочек и колбочек), *пятый слой* — наружный сетчатый, содержит центральные отростки палочек и колбочек. *Шестой слой* — внутренний ядерный, образован ассоциативными (вставочными) нейронами, с которыми контактируют колбочки и палочки. *Седьмой слой* — внутренний сетчатый, который является зоной синапсов ассоциативных и ганглиозных нейроцитов. *Восьмой слой* — ганглиозный, содержащий крупные ганглиозные клетки, отростки которых образуют зрительный нерв. *Девятый слой* — слой нервных волокон — отростков ганглиозных клеток. *Десятый слой* — внутренний пограничный, контактирующий со стекловидным телом глазного яблока.

Соответственно выполняемой функции выделяют большую заднюю *зрительную часть сетчатки*, содержащую светочувствительные элементы — палочковидные и колбочковидные зрительные клетки (палочки и колбочки), и меньшую — *слепую часть сетчатки*, лишенную палочек и колбочек.

351 **Схема строения сетчатки глазного яблока**

1 — диск зрительного нерва; 2 — зрительный нерв; 3 — сосудистая оболочка глазного яблока; 4 — пигментная часть; 5 — слой палочек и колбочек; 6 — внутренний сетчатый слой; 7 — ганглиозный слой.

1 — discus n. óptici; 2 — n. ópticus; 3 — túnica vasculósa búlbi; 4 — párs pigmentósa; 5 — strátum bacillifórmes et conifórmes; 6 — strátum granulósum internus; 7 — strátum ganglionáre

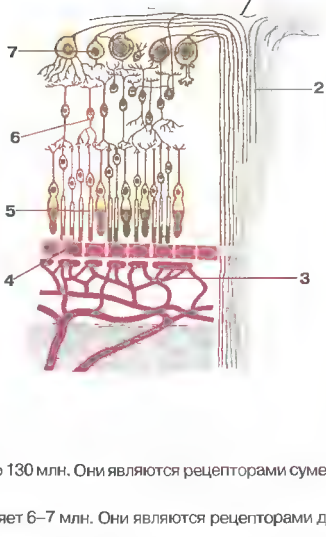

Общее количество палочек — около 130 млн. Они являются рецепторами сумеречного зрения.

Число колбочек в сетчатке составляет 6–7 млн. Они являются рецепторами дневного (цветного) зрения.

Слепая часть сетчатки объединяет *ресничную* и *радужковую* ее части (pars ciliáris retinae et pars iridica retinae), расположенные позади ресничного тела и радужки. Границей между зрительной и слепой частями является хорошо видимый на препарате вскрытого глазного яблока *зубчатый край* (óra serráta), соответствующий месту перехода собственно сосудистой оболочки в ресничный кружок. В заднем отделе сетчатки на дне глазного яблока у живого человека с помощью офтальмоскопа можно видеть беловатого цвета пятно диаметром около 1,7 мм — *диск зрительного нерва* (discus nérvi óptici), который имеет приподнятые в виде валика края и небольшое углубление в центре. Диск является местом выхода волокон зрительного нерва из глазного яблока (рис. 352). Из-за отсутствия светочувствительных палочек и колбочек область диска называют *слепым пятном*. В центре диска видна входящая в сетчатку *центральная артерия сетчатки* (a. centrális retinae). Латеральнее диска зрительного нерва (примерно на 4 мм), что соответствует заднему полюсу глаза, находится желтоватого цвета *пятно* (mácula) с небольшим углублением — центральной ямкой (рис. 353). *Центральная ямка* (fóvea centrális) является местом наилучшего видения, здесь (в сетчатке) сосредоточены одни колбочки. Палочки в этом месте отсутствуют.

Внутри глазного яблока находятся хрусталик, стекловидное тело, водянистая влага. Вместе с роговицей все эти образования являются светопреломляющими средами глазного яблока. *Передняя камера глазного яблока* (cámera búlbi antérior) расположена между роговицей спереди и передней поверхностью радужки сзади. По окружности, там, где сходится край роговицы и радужки, камера ограничена гребенчатой связкой. Между пучками волокон этой связки находятся ограниченные плоскими клетками щели — *пространства радужно-роговичного угла* (spátia ánguli iridocornéalis). Через

352 **Диск зрительного нерва и слепое пятно в задней части сетчатки. Вид спереди**

1 - диск зрительного нерва; 2 — кровеносные сосуды сетчатки; 3 — желтое пятно; 4 — центральная ямка.

1 - discus n. óptici; 2 — vása sanguínea retínae; 3 — mácula; 4 — fóvea centrális.

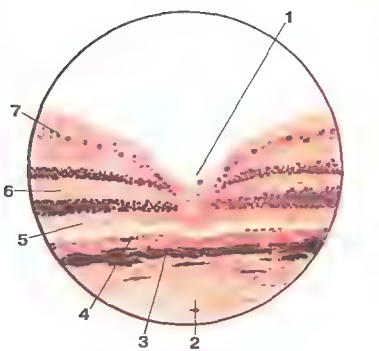

353 **Центральная ямка сетчатки**

1 - центральная ямка; 2 — фиброзная оболочка глазного яблока (склера); 3 — сосудистая оболочка глазного яблока; 4 — пигментный слой; 5 — слой палочек и колбочек; 6 — внутренний сетчатый слой; 7 — ганглиозный слой.

t — fóvea centrális; 2 — túnica fibrósa búlbi (scléra); 3 túnica vasculósa búlbi; 4 — strátum pigmentósum; 5 — strátum bacilliférmes et conifórmes; 6 — strátum granulósum intérnum; 7 — strátum ganglionáre.

Строение *хрусталика*

1 - хрусталик; 2 — волокна хрусталика.

1 — lens; 2 — fibrae lentis.

зти пространства водянистая влага из передней камеры глаза оттекает в венозный синус склеры. Из синуса водянистая влага поступает в передние ресничные вены.

Через отверстия зрачка передняя камера сообщается с *задней камерой глазного яблока* (camera bulbi posterior), расположенной позади радужки и впереди хрусталика. Задняя камера сообщается с пространством между волокнами ресничного пояска, соединяющими капсулу хрусталика с ресничным телом.

Пространство пояска имеет вид круговой щели (петитов канал), лежащей по периферии хрусталика. Эти щели, как и задняя камера, содержат водянистую влагу, которая образуется при участии многочисленных кровеносных капилляров, залегающих в толще ресничного тела.

Хрусталик (lens), расположенный позади камер глазного яблока, имеет форму двояковыпуклой линзы и обладает большой светопреломляющей способностью (см. рис. 344). Передняя поверхность хрусталика (facies anterior lentis) обращена в сторону задней камеры глазного яблока. Более выпуклая задняя поверхность прилежит к передней поверхности стекловидного тела.

Условная линия, соединяющая передний и задний полюсы хрусталика, называется осью *хрусталика* (axis lentis), *совпадающей с оптической осью глазного яблока*. Закругленный периферический край хрусталика, где сходятся передняя и задняя его поверхности, называется *экватором* (equator) хрусталика. Хрусталик бесцветный, прозрачный, плотный, не содержит сосудов и нервов.

Хрусталик образован наложенными друг на друга не имеющими ядра *волокнами хрусталика* (fibrae lentis). Каждое волокно представляет собой прозрачную шестиугольную призму, цитоплазма волокна содвржит прозрачный белок — кристалин (рис. 354).

Снаружи хрусталик покрыт тонкой прозрачной эластической капсулой хрусталика (cápsula léntis), которая при помощи ресничного пояска (цинновой связки) прикрепляется к ресничному телу. При сокращении ресничной мышцы собственно сосудистая оболочка смещается вперед, ресничное тело приближается к экватору хрусталика, ресничный поясок ослабевает и хрусталик расправляется и увеличивает свою кривизну. В итоге преломляющая способность хрусталика возрастает. При расслаблении ресничной мышцы ресничное тело удаляется от экватора хрусталика. Ресничный поясок натягивается, хрусталик уплощается. Преломляющая его способность уменьшается.

Стекловидное тело (córpus vitreum) находится позади хрусталика, оно плотно прилежит к внутренней поверхности сетчатки (см. рис. 344). Хрусталик как бы вдавлен в переднюю часть стекловидного тела, которое в этом месте имеет углубление — *стекловидную ямку* (fóssa hyaloidea). Стекловидное тело представляет собой желеобразную массу, его преломляющая способность близка к показателю преломления водянистой влаги, заполняющей камеры глаза.

ВСПОМОГАТЕЛЬНЫЕ ОРГАНЫ ГЛАЗА

Вспомогательный аппарат глаза включает мышцы глазного яблока, веки и слезный аппарат.

Мышцы глазного яблока

К глазному яблоку прикрапляются шесть поперечно-полосатых мышц: 4 прямых — верхняя, нижняя, латеральная и медиальная, 2 косых — верхняя и нижняя (рис. 355). Все прямые мышцы и верхняя косая начинаются в глубине глазницы от общего сухожильного кольца, которое прикрепляется к надкостнице вокруг зрительного канала. Это кольцо окружает зрительный нерв и глазную артерию. От *общего сухожильного кольца* (ánulus tendíneus commúnis) начинается также *мышца, поднимающая верхнее веко* (m. levátor pálpebrae superióris). Она располагается в глазнице над верхней прямой мышцей глазного яблока и заканчивается в толще верхнего века. Прямые мышцы идут вдоль соответствующих стенок глазницы, по сторонам от зрительного нерва и короткими сухожилиями вплетаются в склеру впереди экватора, на 5-8 мм отступая от края роговицы (рис. 356). Прямые мышцы поворачивают глазное яблоко вокруг двух взаимно пересекающихся осей — вертикальной и горизонтальной (поперечной). *Латеральная* и *медиальная прямые мышцы* (mm. récti laterális et mediális) поворачивают глазное яблоко кнаружи или кнутри вокруг вертикальной оси, каждая в свою сторону. Соответственно поворачивается и зрачок. *Верхняя* и *нижняя прямые мышцы* (mm. récti supérior et inférior) поворачивают глазное яблоко вокруг поперечной оси. Зрачок при двйствии верхней прямой мышцы направляется кверху и несколько кнаружи, а при двйствии нижней прямой мышцы — вниз и кнутри. *Верхняя косая мышца* (m. obliquus supérior) лежит в верхне-медиальной части глазницы между верхней и медиальной прямыми мышцами (рис. 357). Вблизи блоковой ямки эта мышца переходит в окутанное синовиальным влагалищем тонкое круглое сухожилие, которое перекидывается через *блок* (tróchlea), имеющий вид кольца (из волокнистого хряща). Пройдя через блок, сухожилие ложится под верхней прямой мышцей и прикрепляется к глазному яблоку в верхнелатеральной его части, позади экватора. *Нижняя косая мышца* (m. obliquus inférior) начинается на глазничной поверхности верхнечелюстной кости возле отверстия носо-слезного канала (на нижней стенке глазницы). Короткое сухожилие этой мышцы прикрепляется к глаз-

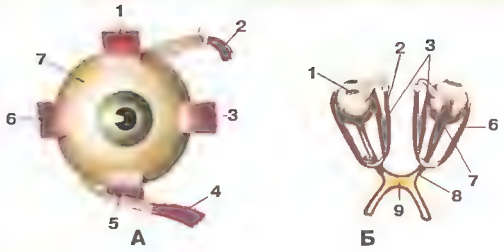

355 **Мышцы глазного яблока**
А — вид слереди, Б — вид сверху

1 — верхняя прямая мышца; 2 — верхняя косая мышца; 3 — медиальная прямая мышца; 4 — нижняя косая мышца; 5 — нижняя прямая мышца; 6 — латеральная прямая мышца; 7 — глазное яблоко; 8 — зрительный нерв; 9 — перекрест зрительных нервов.

1 — m. rectus superior; 2 — m. obliquus superior; 3 — m. rectus medialis; 4 — m. obliquus inferior; 5 — m. rectus inferior; 6 — m. rectus lateralis; 7 — bulbus oculi; 8 — n. opticus; 9 — chiasma opticum.

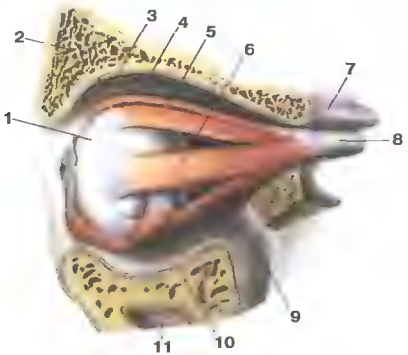

356 **Прямые и нижняя косая мышцы глазного яблока. Вид сбоку. Латеральная стенка глазницы удалена**

1 — глазное яблоко; 2 — лобная кость; 3 — глазница; 4 — мышца, поднимающая верхнее веко; 5 — верхняя прямая мышца; 6 — латеральная прямая мышца; 7 — общее сухожильное кольцо; 8 — зрительный нерв; 9 — нижняя прямая мышца; 10 — нижняя косая мышца; 11 — верхнечелюстная кость.

1 — bulbus oculi; 2 — os frontale; 3 — orbita; 4 — m. levator palpebrae superioris; 5 - m. rectus superior; 6 — m. rectus lateralis; 7 — anulus tendineus communis; 8 — n. opticus; 9 — m. rectus inferior; 10 — m. obliquus inferior; 11 — maxilla.

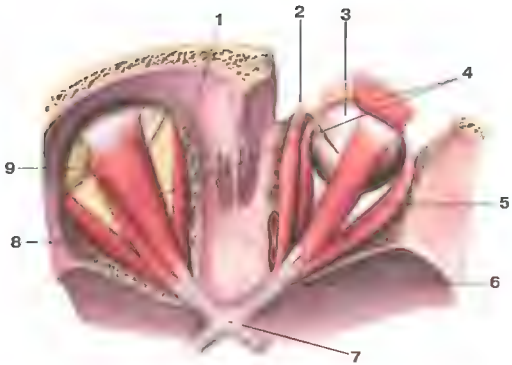

357 **Верхняя косая и другие мышцы глазного яблока. Вид сверху. На правой стороне рисунка мышца, поднимающая верхнее веко, разрезана и частично удалена. Верхняя стенка правой и левой глазниц удалена**

1 — медиальная прямая мышца; 2 — блок (верхней косой мышцы); 3 — глазное яблоко; 4 — мышца, поднимающая верхнее веко; 5 — латеральная прямая мышца; 6 — общее сухожильное кольцо; 7 — зрительный перекрест; 8 — латеральная прямая мышца; 9 — слезная железа.

1 — m. réctus mediális; 2 — tróchlea (m. obliquus supérior); 3 — búlbus óculi; 4 — m. levátor pálpebrae superióris; 5 — m. réctus laterális; 6 — ánulus tendíneus commúnis; 7 — chiásma ópticum; 8 — m. réctus laterális; 9 glándula lacrimális.

ному яблоку с его латеральной стороны, позади экватора (см. рис. 356). Обе косые мышцы поворачивают глазное яблоко вокруг передне-задней оси. Верхняя косая мышца поворачивает глазное яблоко и зрачок вниз и латерально, нижняя косая — вверх и латерально.

Веки

Верхнее веко (pálpebra supérior) и *нижнее веко* (pálpebra inférior) лежат впереди глазного яблока. Они прикрывают его сверху и снизу, а при смыкании полностью его закрывают. На границе верхнего века и лба выступает поперечно ориентированный кожный валик, покрытый волосами, — *бровь* (supercílium) (рис. 358). Передняя по-

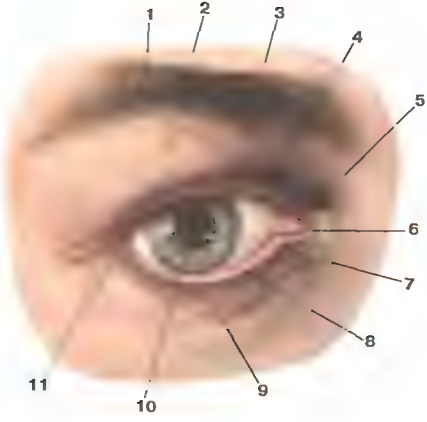

358 **Веки правого глаза. Вид спереди**

1 — *бровь*; 2 — *верхнее веко*; 3 — *радужка*; 4 — *фиброзная оболочка глазного яблока*; 5 — слезное мясцо; 6 — медиальная спайка век; 7 — слезная точка; 8 — нижнее веко; 9 — ресницы; 10 — зрачок; 11 — латеральная спайка век.

1 — supercílium; 2 — pálpebra supérior; 3 — íris; 4 — túnica fibrósa búlbi; 5 — carúncula lacrimális; 6 — commissúra pelpebrárum mediális; 7 - punctum lacrimále; 8 — pélpebra inférior; 9 — cilia; 10 — pupilla; 11 — commissúra palpebrárum laterális.

верхность века выпуклая, покрыта тонкой кожей с короткими пушковыми волосами, задняя поверхность века обращена в сторону глазного яблока, вогнута и покрыта *конъюнктивой* (túnica conjunctiva) (рис. 359). В толще верхнего и нижнего век находится соединительнотканная пластинка, по плотности напоминающая хрящ, получившая название *верхнего хряща века* (társus supérior) и *нижнего хряща века* (társus inférior), и *вековая часть круговой мышцы глаза*. От верхнего и нижнего хрящей к переднему и заднему слезным гребням направляется общая для этих хрящей *медиальная связка века* (lig. pálpebrae mediále), охватывающая спереди и сзади слезный мешок. К латеральной стенке глазницы от хрящей следует *латеральная связка века* (lig. pálpebrae laterále). К верхнему краю и передней поверхности хряща верхнего века прикрепляется тонкое и широкое сухожилие *мышцы, поднимающей верхнее веко* (m. levátor pálpebrae supérioris). На свободном крае века,

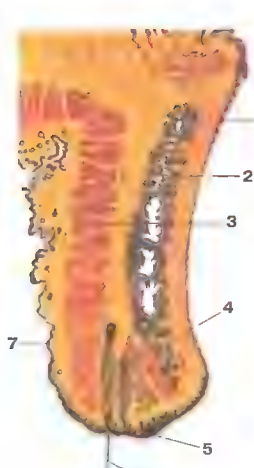

Строение века. Фронтальный разрез

1 — конъюнктива; 2 — хрящ века; 3 - вековая часть круговой мышцы глаза; 4 — ресничная железа; 5 край века; 6 — ресница; 7 кожа.

1 túnica conjunctiva; 2 — tarsus pálpebrae; 3 – pars palpebrális m. orbiculáris óculi; 4 — glándula ciliáris; 5 limbus pálpebrae; 6 — cilia; 7 cútis.

ближе кпереди, располагаются 2 3 ряде волосков — *ресницы* (cilia). Возле корня ресницы открываются выводные протоки *сальных желез* (glándulae sebáceae), а также *ресничных желез*. Ближе к заднему краю века открываются отверстия желез хряща век — измененных сальных желез (glándulae tarsáles). Их начальные части находятся внутри хрящевой пластинки века. Края верхнего и нижнего века ограничивают глазную щель, которая с медиальной и латеральной стороны ограничена медиальной и латеральной спайками век (commissúrae palpebrárum mediális et laterális).

Конъюнктива (conjunctiva) представляет собой соединительнотканную пластинку (оболочку) бледно-розового цвета. Различают *конъюнктиву век*, покрывающую изнутри веки, и *конъюнктиву глазного яблока*, которая на роговице представлена тонким эпителиальным покровом. В месте перехода конъюнктивы с верхнего и нижнего век на глазное яблоко образуются углубления, *верхний* и *нижний своды конъюнктивы* (fórnix conjunctivae supérior et fórnix conjunctivae inférior). Все пространство, лежащее спереди от глазного яблока, ограниченное конъюнктивой, называют *конъюнктивальным мешком* (sáccus conjunctivae). *Латеральный угол глаза* (ángulus óculi laterális) более острый, чем медиальный. *Медиальный угол глаза* (ángulus óculi mediális) закруглен и с медиальной стороны ограничивает углубление — *слезное озеро* (lácus lacrimális). У медиального угла глаза имеется небольшое возвышение — *слезное мясцо* (carúncula lacrimális), латеральнее которого находится *полулунная складка* конъюнктивы (plica semilunáris). На свободном крае верхнего и нижнего век, возле медиального угла глаза, кнаружи от слезного озера имеется возвышение — слезный сосочек (papilla lacrimális) с отверстием на вершине (*слезная точка*, púnctum lacrimále). Слезная точка является началом слезного канальца.

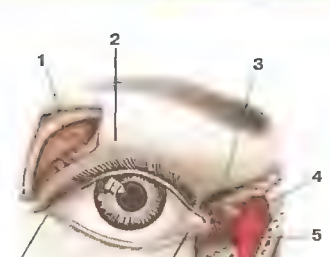

360 **Слезный аппарат глаза. Вид спереди**

1 - слезная железа; 2 — верхнее веко; 3 — верхний слезный каналец; 4 — слезный мешок; 5 — нижний слезный каналец; 6 — носослезный проток; 7 — слезное мясцо; 8 — латеральный угол глаза.

1 - glándula lacrimális; 2 — pálpebra supérior; 3 canaliculus lacrimális supérior; 4 — sáccus lacrimális; 5 — canaliculus lacrimális inférior; 6 — dúctus nasolacrimális; 7 - carúncula lacrimális; 8 ángulus óculi laterális.

Слезный аппарат

Слезный аппарат (apparátus lacrimális) включает слезную железу с ее выводными *канальцами, открывающимися в конъюнктивный мешок*, и слезоотводящие пути (рис. 360).

Слезная железа (glándula lacrimális) является сложной альвеолярно-трубчатой железой дольчатого строения, которая лежит в одноименной ямке в латеральном углу верхней стенки глазницы (см. рис. 357). Сухожилие мышцы, поднимающей верхнее веко, разделяет железу на бо́льшую верхнюю *орбитальную часть* (pars orbitális) и меньшую нижнюю *векову́ю часть* (pars palpebrális), которая лежит возле верхнего свода конъюнктивы. Выводные канальцы (dúctuli excretórii) слезной железы открываются в конъюнктивальный мешок в латеральной части верхнего свода конъюнктивы. Слезная жидкость омывает переднюю поверхность глазного яблока и оттекает в область медиального угла глаза в *слезное о́зеро* (lácus lacrimális). В этом месте берут начало короткие (около 1 см) и узкие (0,5 мм), изогнутые верхний и нижний *слезные канальцы* (canaliculi lacrimális), открывающиеся в слезный мешок. *Слезный мешок* (sáccus lacrimális) лежит в одноименной ямке в нижне-медиальном углу глазницы. Книзу слезный мешок переходит в довольно широкий (до 4 мм) *носо-слезный проток* (dúctus nasolacrimális), заканчивающийся в носовой полости, в передней части нижнего носового хода. С передней стенкой слезного мешка сращана слезная часть (pars lacrimális) круговой мышцы глаза, которая при своем сокращении расширяет слезный мешок, что способствует всасыванию в него слезной жидкости через слезные канальцы.

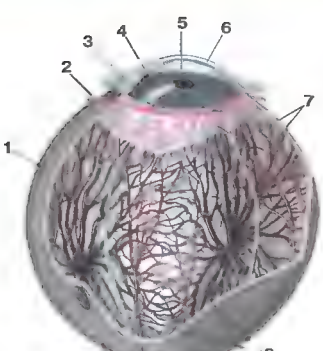

361 **Схема кровеносных сосудов глазного яблока. Вид сбоку. Белочная оболочка частично удалена**

1 — фиброзная оболочка (склера); 2 — передняя ресничная артерия; 3 — большой артериальный круг радужки; 4 — радужка; 5 — зрачок; 6 — роговица; 7 — длинные ресничные нервы; 8 — длинные задние ресничные артерии.

1 — túnica fibrósa búlbi (scléra); 2 — a. ciliáris antérior; 3 — circulus arteriósus iridis májor; 4 — íris; 5 — pupílla; 6 — córnea; 7 — nn. ciliáres lóngi; 8 — aa. ciliáres posterióres lóngae

Глазница, в полости которой находится глазное яблоко, выстлана надкостницей глазницы (periorbita), срастающейся в области зрительного канала и верхней глазничной щели с твердой оболочкой головного мозга. Глазное яблоко, расположенное в глазнице, окружено оболочкой — *влагалищем глазного яблока* (vagina búlbi), рыхло соединяющимся со склерой. Щель между глазным яблоком и влагалищем называется *эписклеральным пространством* (spátium episclerále). На задней поверхности глазного яблока влагалище сращено с наружным влагалищем зрительного нерва, спереди подходит к своду конъюнктивы. Влагалище глазного яблока прободают сосуды и нервы, а также сухожилия глазодвигательных мышц, собственные фасции которых сращены с этим влагалищем. Между влагалищем глазного яблока и надкостницей глазницы, вокруг глазодвигательных мышц и зрительного нерва залегает пронизанная соединительнотканными перемычками жировая ткань — *жировое тело глазницы* (córpus adipósum orbitae), выполняющее роль эластической подушки для глазного яблока.

Кровоснабжение органа зрения: к глазному яблоку и его вспомогательным органам подходят ветви глазной артерии (из внутренней сонной артерии). Сетчатку кровоснабжает центральная артерия сетчатки, склеру — задние длинные и короткие рес-

ничные артерии; веки и конъюнктиву — медиальные и латеральные артерии век, слезную железу — артерия слезной железы (рис. 361). В сосудистой оболочке ветвятся короткие и длинные задние и передние ресничные артерии, образующие у переднего края ресничного тела и у зрачкового края *большой* и *малый артериальные круги* (circulus arteriósus iridis májor et circulus arteriósus iridis minor). Венозная кровь оттекает по глазным венам в пещеристый синус. Среди венозных притоков важное значение имеют центральная вена сетчатки, идущая рядом с одноименной артерией, и вортикозные вены, формирующиеся из венозной сети собственной сосудистой оболочки.

Лимфа от век, конъюнктивы оттекает в поднижнечелюстные и в околоушные лимфатические узлы.

Чувствительная иннервация происходит по ветвям глазного нерва (из тройничного нерва). Ресничная мышца и сфинктер зрачка иннервируются парасимпатическими волокнами глазодвигательного нерва; расширитель зрачка — симпатическими волокнами внутреннего сонного сплетения. Двигательная иннервация верхней, нижней, медиальной прямой, нижней косой мышц глаза, а также мышцы, поднимающей верхнее веко, — из глазодвигательного нерва; латеральную прямую мышцу иннервирует отводящий нерв, верхнюю косую мышцу — блоковый нерв.

ПРОВОДЯЩИЕ ПУТИ ЗРИТЕЛЬНОГО АНАЛИЗАТОРА

Свет, попадающий на сетчатку, вначале проходит через все прозрачные светопреломляющие среды глазного яблока (роговицу, водянистую влагу передней и задней камер, хрусталик, стекловидное тело). Светопреломляющие среды (особенно хрусталик) направляют пучок света на наиболее чувствительное место сетчатки — пятно с его центральной ямкой. Способность хрусталика изменять свою кривизну, обеспечивать и направлять пучок света на центральную ямку сетчатки, называют аккомодацией.

Попавший на сетчатку свет проникает в ее глубокие слои, раздражает светочувствительные клетки (палочки и колбочки), в них возникает нервный импульс, который передается следующим нейронам сетчатки: биполярным клеткам (нейроцитам), а от них — нейроцитам ганглиозного слоя (ганглиозным нейроцитам). Отростки ганглиозных нейроцитов направляются в сторону диска и формируют зрительный нерв, который выходит из полости глазницы в полость черепа, где образует зрительный перекрест (рис. 362). Перекрещиваются не все волокна зрительного нерва, а только те, которые следуют от медиальной, обращенной в сторону носа, части сетчатки. Таким образом, следующий за перекрестом зрительный тракт содержит нервные волокна, идущие от латеральной (височной) части сетчатки глазного яблока своей стороны и медиальной (носовой) части сетчатки глазного яблока другой стороны. Нервные волокна в составе зрительного тракта следуют к подкорковым зрительным центрам: к латеральному коленчатому телу и верхним холмикам крыши среднего мозга. В латеральном коленчатом теле волокна 3-го нейрона (ганглиозных нейроцитов) зрительного пути вступают в контакт с клетками следующего нейрона, чьи аксоны направляются к корковому центру зрения (коре затылочной доли возле шпорной борозды), где осуществляется высший анализ зрительных восприятий. Часть аксонов ганглиозных клеток проходит через латеральное коленчатое тело транзитом и в составе ручки достигает верхнего холмика. Из верхнего холмика импульсы поступают в ядра глазодвигательного нерва, откуда осуществляется иннервация глазодвигательных мышц, а также мышцы, суживающей зрачок, и ресничной мышцы. По этим волокнам в ответ на световое раздражение нервные импульсы поступают к мышцам, суживающим зрачок (зрачковый, пупиллярный рефлекс); происходит также поворот глазных яблок в нужном направлении.

Глазное яблоко развивается из нескольких источников (рис. 363). Светочувствительная оболочка (сетчатка) происходит из боковой стенки мозгового пузыря (будущий промежуточный мозг), хрусталик - непосредственно из эктодермы; сосудистая и фиброзная оболочки — из мезенхимы. На ранней стадии развития зародыша (конец 1-го — начало 2-го месяце внутриутробной жизни) на боковых стенках первичного мозгового пузыря появляется парное выпячивание — глазные пузыри. Периферические отделы их расширяются, растут в сторону эктодермы, а соединяющиеся с мозгом ножки суживаются и в дальнейшем превращаются в зрительные нервы. Далее стенка глазного пузыря впячивается внутрь его, и пузырь превращается в двухслойный глазной бокал. Наружная стенка бокала в дальнейшем истончается и трансформируется в наружную пигментную часть (слой), а из внутренней стенки образуется световоспринимающая (нервная) часть сетчатки. На 2-м месяце внутриутробного развития прилежащая к глазному бокалу спереди эктодерма утолщается, а затем образуется хрусталиковая ямка, превращающаяся в хрусталиковый пузырек. Отделившись от эктодермы, пузырек погружается внутрь глазного бокала, из него формируется хрусталик. Из прилежащих к глазному бокалу мезенхимных клеток образуется сосудистая оболочка. Передняя часть фиброзной оболочки становится прозрачной и превращается в роговицу. На 2-м месяце внутриутробной жизни в глазной бокал проникают мезенхимные клетки, образующие в стекловидном теле вокруг растущего хрусталика сосудистую сеть. У плода 6 -7 мес. кровеносные сосуды в капсуле хру-

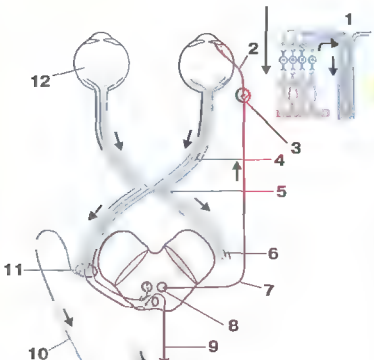

362 **Схема проводящего пути органа зрения. Стрелки указывают напрвление движения нервных импульсов**

1 — внутренняя оболочка глазного яблока (сетчатка); 2 — короткие ресничные нервы; 3 — ресничный узел; 4 — зрительный нерв; 5 — зрительный перакрест; 6 — зрительный тракт; 7 — глазодвигательный нерв; 8 — добавочное ядро глазодвигательного нерва; 9 — покрышечно-спинномозговой путь; 10 — зрительная лучистость; 11 — латеральное коленчатое тело; 12 — глазное яблоко.

1 túnica intérna búlbi (retina); 2 — nn. ciliáres bréves; 3 — gángl. ciliáre; 4 — n. ópticus; 5 — chiásma ópticum; 6 — tráctus ópticus; 7 — n. oculomotórius; 8 — núcl. accessórius n. oculomotórii; 9 — tráctus tectospinális; 10 — radiátio óptica; 11 — córpus geniculátum *laterále*; 12 – *búlbus óculi*.

сталика и в стекловидном теле исчезают. Рассасывается также мембрана, закрывающая отверстие зрачка (зрачковая мембрана).

Верхние и нижние веки начинают формироваться на 3-м месяце внутриутробной жизни в виде складок эктодермы. Слезная железа развивается из выростов конъюнктивального эпителия в латеральной части формирующегося верхнего века

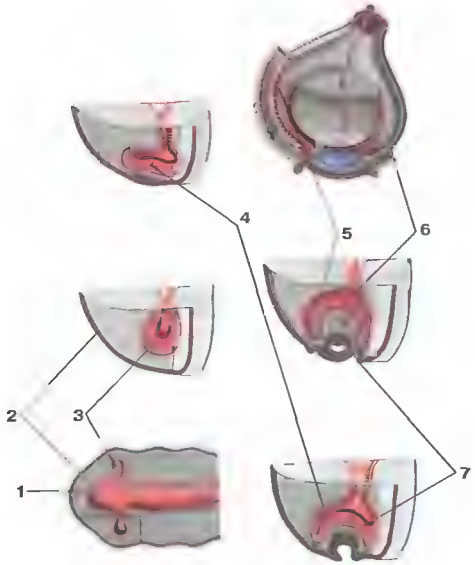

363 ***Последовательные стадии развития (формирование) глазного яблока (схема)***

1 — мозговой пузырь; 2 — эктодерма; 3 — глазной пузырь; 4 — формирование сетчатки; 5 — пигментная часть сетчатки; 6 — нервная часть сетчатки; 7 — формирующийся хрусталик

1 — vesiculum encephálicum; 2 — ectodérma; 3 — vesiculum óculi; 4 — формирование retinae; 5 — strátum pigmentósum (retinae); 6 — strátum nervósum (retinae); 7 — формирующийся lens.

Преддверно-улитковый орган (орган слуха и равновесия)

Преддверно-улитковый орган (orgánum vestibulocochleáris) воспринимает положение тела и его перемещение в пространстве (преддверный орган) и различного рода звуки (орган слуха). Преддверно-улитковый орган подразделяют на три части тесно связанные анатомически и функционально: это наружное, среднее и внутреннее ухо (рис. 364). К наружному уху относят ушную раковину и наружный слуховой проход, к среднему – барабанную полость и слуховую трубу. У внутреннего уха различают костный и перепончатый лабиринты, которые образуют собственно орган слуха и орган равновесия. Наружное, среднее и часть внутреннего уха (улитка) принадлежат органу слуха. Орган равновесия располагается только во внутреннем ухе.

НАРУЖНОЕ УХО

Наружное ухо (áuris extérna) улавливает звуки (ушная раковина) и направляет звуковые волны к барабанной перепонке (наружный слуховой проход). *Ушная раковина* (auricula) в своей основе имеет тонкую пластинку эластического хряща сложной формы, покрытого плотно прилежащей к хрящу кожей (рис. 365). В нижней части ушной раковины хрящ отсутствует. Вместо него имеется кожная складка с жировой тканью внутри — долька ушной раковины (lóbulus auriculae). Кожа ушной раковины содержит немногочисленные тонкие волосы и сальные железы. Свободный край раковины образует *завиток* (hélix), который в передней части раковины над наружным слуховым проходом переходит в *ножку завитка* (crús hélicis). На внутренней стороне завитка, в задневерхней его части, имеется небольшой выступ, *бугорок ушной раковины* (tubérculum auriculae). Кпереди от завитка, параллельно ему, расположено возвышение — *противозавиток* (anthélix), который вверху имеет две *ножки* (crúra anthélicis). Между завитком и противозавитком имеется углубление — *ладья* (scápha), впереди которой находится обращенный кзади выступ — *козелок* (trágus). Напротив него, в нижней части противозавитка, виден *противокозелок* (antitrágus). Между козелком спереди и нижней частью противозавитка сзади видно углубление — *полость раковины* (cávum cónchae), которая переходит в наружный слуховой проход. Кверху от полости раковины, между ножкой завитка спереди и ножками противозавитка сзади, имеется изогнутой формы углубление — *челнок раковины* (cýmba cónchae).

Наружный слуховой проход (meátus acústicus extérnus), который начинается *наружным слуховым отверстием* (pórus acústicus extérnus), в глубине заканчивается слепо, от полости среднего уха он отделен барабанной перепонкой. Длина слухового прохода взрослого человека в среднем равна 35 мм, диаметр достигает 9 мм у его начала и 6 мм в самом узком месте, где хрящевой наружный слуховой проход переходит в костный. *Хрящевой наружный слуховой проход* (meátus acústicus extérnus cartilagíneus) в своей основе имеет *хрящ слухового прохода* (cartilágo meátus acústici), который является продолжением ушной раковины в виде желобка, открытого кверху. Этот желобок составляет $^1/_3$ длины всего слухового прохода; $^2/_3$ составляет его костная часть, принадлежащая височной кости. Слуховой проход S-образно изогнут преимущественно в горизонтальной плоскости. Для его выпрямления при осмотре барабанной перепонки ушную раковину обычно оттягивают кзади и кверху. Слуховой проход выстлан кожей, содержащей железы. Кожа продолжается и на барабанную перепонку. В коже, покрывающей наружный слуховой проход, много сальных и расположенных глубже *церуминозных желез* (glándulae ceruminósae),

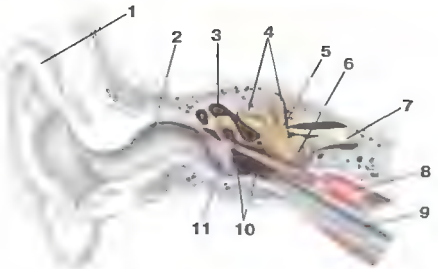

364 **Орган слуха и равновесия. Продольный разрез**

1 – ушная раковина; **2** — наружный слуховой проход; **3** — барабанная полость; **4** – костные полукружные каналы; **5** — преддверие; **6** — улитка; **7** — преддверно-улитковый нерв; **8** — внутренняя сонная артерия; **9** — слуховая труба; **10** — слуховые косточки; **11** — барабанная перепонка.

1 — auricula; 2 — meátus acústicus extérnus; 3 — cávum týmpani; 4 — canáles semicirculáres óssei; 5 — vestíbulum; 6 — cóchlea; 7 — n. vestibulocochleáris; 8 — a. carótis intérna; 9 — túba auditíva; 10 — ossícula auditus; 11 — membrána týmpani.

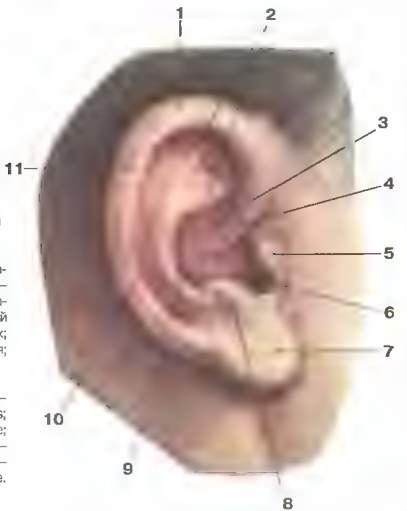

365 **Ушная раковина. Вид с латеральной стороны.**

1 — завиток; **2** — ножки противозавитка; **3** — челнок раковины; **4** — ножка завитка; **5** — козелок; **6** — полость раковины; **7** — долька ушной раковины; **8** — противокозелок; **9** — противозавиток; **10** — ладья; **11** — бугорок ушной раковины.

1 — hélix; 2 — crúra anthálicis; 3 — cýmba cónchae; 4 — crús helícis; 5 — trágus; 6 – cávum cónchae; 7 — lóbulus auriculae; 8 — antitrágus; 9 — anthélix; 10 — scápha; 11 — tubérculum auriculae.

вырабатывающих ушную серу. Выводные протоки этих желез открываются самостоятельно или впадают в устья выводных протоков сальных желез.

Барабанная перепонка (membrána týmpani), отделяющая наружный слуховой проход от барабанной полости среднего уха, является тонкой, полупрозрачной пластинкой, имеющей вид овала (11 мм × 9 мм). Барабанная перепонка закреплена в барабанной части височной кости и наклонена по отношению к оси наружного слухового прохода на 45–55°. Большая нижняя часть перепонки является *натянутой частью* (pars tensa), а верхняя, шириной примерно 2 мм, получила название *ненатянутой части* (pars flaccida). В центре перепонка имеет углубление — *пупок барабанной перепонки* (úmbo membránae týmpani), соответствующий прикрепленной к ней изнутри рукоятке молоточка (рис. 366). Барабанная перепонка состоит из фиброзной ткани, коллагеновые волокна которой в наружном слое ориентированы радиально, а во внутреннем — в циркулярном направлении. Снаружи барабанная перепонка покрыта тонкой кожей (*кожный слой*, strátum cutáneum), а со стороны барабанной полости — слизистой оболочкой (*слизистый слой*, strátum mucósum), выстланной однослойным плоским эпителием. В ненатянутой части барабанной перепонки фиброзного слоя нет, кожный слой непосредственно прилежит к слизистой оболочке.

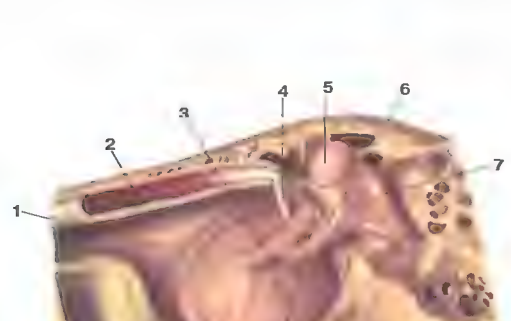

366 **Барабанная перепонка. Разрез по оси слуховой трубы. Вид со стороны барабанной полости**

1 — слуховая труба; 2 — мышца, напрягающая барабанную перепонку; 3 — рукоятка молоточка; 4 — сухожилие мышцы, напрягающей барабанную перепонку; 5 — головка молоточка; 6 — длинная ножка наковальни; 7 — тело наковальни; 8 — барабанная струна; 9 — барабанная перепонка; 10 — сонный канал.

1 — túba auditíva; 2 — m. ténsor týmpani; 3 — manúbrium míllei; 4 — téndo m. ténsoris týmpani; 5 — cáput míllei; 6 — crús lóngum incúdis; 7 — córpus incúdis; 8 — túba auditiva; 9 — membrána týmpani; 10 — canális caróticus.

Среднее ухо (áuris média) объединяет заполненную воздухом барабанную полость объемом около 1 см^3 и слуховую (евстахиеву) трубу. Полость среднего уха сообщается с сосцевидной пещерой и с сосцевидными ячейками, расположенными в толще сосцевидного отростка, также относящимися к среднему уху. *Барабанная полость* (cávum týmpani) находится в толще пирамиды височной кости. У этой полости выделяют шесть стенок: верхнюю, нижнюю, латеральную, медиальную, заднюю и переднюю.

Верхняя, *покрышечная стенка* (páries tegmentális), образована тонкой костной пластинкой, отделяющей барабанную полость от полости черепа. Нижняя, *яремная стенка* (páries jugulári) соответствует нижней стенке пирамиды в области яремной ямки. Латеральная, *перепончатая стенка* (páries membranáceus) образована барабанной перепонкой и окружающими ее частями височной кости. Медиальная, *лабиринтная стенка* (páries labyrinthicus) устроена сложно, она отделяет барабанную полость от костного лабиринта внутреннего уха (рис. 367). На этой стенке имеется выступающий в сторону барабанной полости *мыс* (promontórium), соответствующий основному завитку улитки. Выше и несколько сзади мыса располагается овальное *окно преддверия* (fenéstra vestibuli), ведущее в преддверие костного лабиринта. Это окно закрыто основанием стремени. Несколько выше овального окна находится поперечный *выступ стенки лицевого канала* (prominéntia canális faciális). Позади и ниже мыса находится *круглое окно улитки* (fenéstra cóchleae), закрытое вторичной барабанной перепонкой, отделяющей барабанную полость от барабанной лестницы внутреннего уха. Задняя, *сосцевидная стенка* (páries mastoideus) в нижней части имеет *пирамидальное возвышение* (eminéntia pyramidális), на котором начинается стременная мышца. В верхней части задней стенки барабанная полость сообщается с *сосцевидной пещерой* (ántrum mastoideum), в которую открываются *сосцевидные ячейки* (céllulae mastoideae). Передняя, *сонная стенка* (páries caroticus) в нижней своей части отделяет барабанную полость от сонного канала, в котором проходит внутренняя сонная артерия. В верхней стенке находится *барабанное отверстие слуховой трубы* (óstium tympánium túbae auditivae), соединяющей барабанную полость с носоглоткой.

В барабанной полости располагаются покрытые слизистой оболочкой три слуховые *косточки* (молоточек, наковальня и стремя), а также связки и мышцы. Слуховые косточки (ossícula auditus), миниатюрные по размерам, соединяются между собой при помощи суставов (рис. 368). Эти косточки соединяют барабанную полость внутреннего уха с овальным окном, ведущими в преддверие внутреннего уха. *Молоточек* (malléus) имеет круглой формы *головку* (cáput malléi), *шейку молоточка* (cóllum malléi), переходящую в длинную *рукоятку молоточка* (manúbrium malléi), от которой отходят *латеральный отросток* (procéssus laterális) и *передний отросток* (procéssus antérior). *Наковальня* (incus) состоит из *тела* (córpus incudis) с суставной ямкой для сочленения с головкой молоточка и двух ножек. Одна из них — *короткая ножка* (crús bréve), другая — *длинная ножка* (crús lóngum), имеющая утолщение на конце — *чечевицеобразный отросток* (procéssus lenticuláris) — для сочленения с головкой стремени (рис. 370). **Стремя** (stápes) имеет *головку стремени* (cáput stápedis), *переднюю и заднюю ножки* (crús antérius et crús postérius), соединенные при помощи *основания стремени* (básis stápedis) (рис. 371). Основание стремени подвижно закреплено в окне преддверия с помощью *кольцевой связки стремени* (lig. anuláre stápedis). Молоточек своей рукояткой на своем протяжении сращен с барабанной перепонкой так, что конец рукоятки соответствует пупку на внешней стороне барабанной перепонки. Головка молоточка при помощи *наковальне-молоточкового сустава* (art. incudomalleáris) соединяется с телом наковальни, а наковальня, в свою очередь, своим чечевицеобразным отрост-

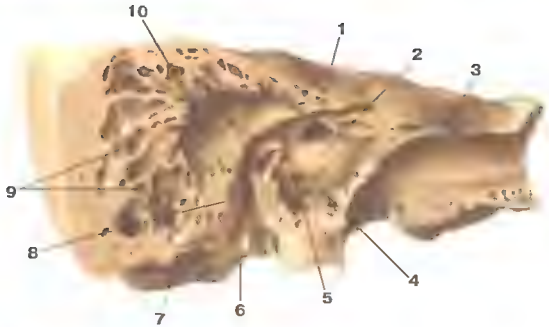

367 **Лабиринтная (медиальная) стенка барабанной полости. Вид с латеральной стороны, со стороны баребанной полости. Распил сделан вдоль оси пиремиды**

1 — окно преддверия; 2 — мыс; 3 — сонный канал; 4 — борозда мыса; 5 — окно улитки; 6 — шило-сосцевидное отверстие; 7 — сосцевидный отросток; 8 — лицевой канал; 9 — сосцевидные ячейки; 10 — сосцевидная пещера.

1 — fenéstra vestibuli; 2 — promontórium; 3 — canális caróticus; 4 — súlcus promontórii; 5 — fenéstra cóchleae; 6 — forámen stylomastoideum; 7 — procéssus mastoideus; 8 — canális faciális; 9 — céllulae mastoideae; 10 — ántrum mastoideum.

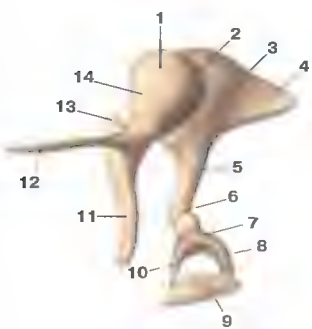

368 **Слуховые косточки превого уха. Вид сверху и с медиальной стороны**

1 — молоточек; 2 — наковальне-молоточковый сустав; 3 — наковальня; 4 — короткая ножка; 5 — длинная ножка; 6 — наковальне-стременной сустав; 7 — стремя; 8 — задняя ножка; 9 — основание стремени; 10 — передняя ножка; 11 — рукоятка молоточка; 12 — передний отросток; 13 — латеральный отросток; 14 — головка молоточка.

1 — málleus; 2 — art. incudomalleáris; 3 — incus; 4 — crús bréve; 5 — crús lóngum; 6 — art. incudostapédialis; 7 — stápes; 8 — crús posténus; 9 — básis stápedis; 10 — crús anténus; 11 — manúbrium málleі; 12 — procéssus antérior; 13 — procéssus laterális; 14 — cáput málleі.

А



Б

369 **Молоточек, правый**

А — вид спереди: 1 — головка молоточка; 2 — шейка молоточка; 3 — передний отросток; 4 — рукоятка молоточка; 5 — латеральный отросток.
Б — вид сзади: 1 — суставная поверхность; 2 — шейка молоточка; 3 — латеральный отросток; 4 — рукоятка молоточка; 5 — головка молоточка.
В — вид с латеральной стороны: 1 — головка молоточка; 2 — шейка молоточка; 3 — латеральный отросток; 4 — передний отросток; 5 — рукоятка молоточка; 6 — суставная поверхность

А. 1 — *caput mallei*; 2 — *collum mallei*; 3 — *processus anterior*; 4 — *manubrium mallei*; 5 — *processus lateralis*;
Б. 1 — *facies articularis*; 2 — *collum mallei*; 3 — *processus lateralis*; 4 — *manubrium mallei*; 5 — *caput mallei*.
В. 1 — *caput mallei*; 2 — *collum mallei*; 3 — *processus lateralis*; 4 — *processus anterior*; 5 — *manubrium mallei*; 6 — *facies articularis*.

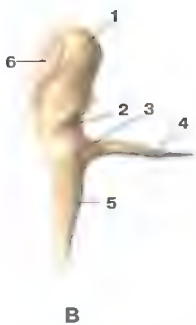

В

ком образует с головкой стремени *наковальне-стременной сустав* (art. incudostapedialis). Суставы укреплены миниатюрными связками. При помощи подвижной в суставах цепочки, состоящей из 3 слуховых косточек, колебания барабанной перепонки, возникающие в результате воздействия на нее слуховых волн, передаются в окно преддверия. Регулируют движение косточек и предохраняют их от чрезмерных колебаний при сильном звуке две мышцы, прикрепляющиеся к слуховым косточкам. **Мышца, напрягающая барабанную перепонку** (m. tensor tympani), находится в одноименном полуканале мышечно-трубного канала. Тонкое и длинное сухожилие мышцы прикрепляется к начальной части рукоятки молоточка. Эта мышца, подтягивающая рукоятку молоточка, напрягает барабанную перепонку. *Стременная мышца* (m. stapedius), начинаясь внутри пирамидального возвышения, тонким сухожилием прикрепляется к задней ножке стремени, возле его головки. Сокращения стременной мышцы регулируют давление основания стремени в окне преддверия.

Слизистая оболочка барабанной полости образована тонкой соединительнотканной пластиной, прочно сращенной с периостом. Эта пластинка покрыта однослойным кубическим или призматическим эпителием, а по краям барабанной перепонки и возле отверстия слуховой трубы — мерцательным эпителием.

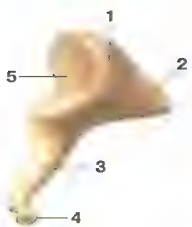

А

Б

370 **Наковальня, правая**

А — вид с медиальной стороны. 1 — тело наковальни; 2 — короткая ножка; 3 — длинная ножка; 4 — чечевицеобразный отросток; 5 — суставная поверхность.
Б — вид с латеральной стороны. 1 — тело наковальни; 2 — суставная поверхность; 3 — длинная ножка; 4 — чечевицеобразный отросток; 5 — короткая ножка.

А. 1 — córpus incudis; 2 — crús bréve; 3 — crús lóngum; 4 — procéssus lenticuláris; 5 — fácies articuláris.
Б. 1 — córpus incudis; 2 — fácies articuláris; 3 — crús lóngum; 4 — procéssus lenticuláris; 5 — crús bréve.

371 **Стремя, правое. Вид сверху**

1 — головка стремени; 2 — задняя ножка; 3 — основание стремени; 4 — передняя ножка

1 — caput stápedis; 2 — crús postérius; 3 — básis stápedis; 4 — crús antérius.

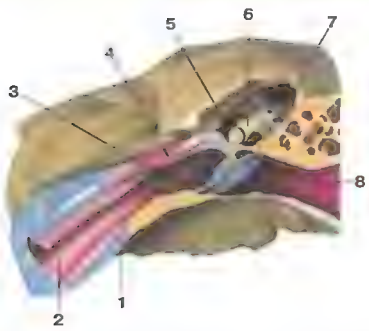

372 **Слуховая труба, барабанная полость и наружный слуховой проход на *фронтальном разрезе***

1 — слуховая труба; 2 — хрящевая часть слуховой трубы; 3 — костная часть слуховой трубы; 4 — мышца, напрягающая барабанную перепонку; 5 — барабанная полость; 6 — слуховые косточки; 7 — барабанная перепонка; 8 — наружный слуховой проход.

1 — túba auditíva; 2 — pars cartilaginéa túbae auditívae; 3 — pars óssea túbae auditívae; 4 — m. ténsor týmpani; 5 — cávum týmpani; 6 — ossícula auditus; 7 — membrána týmpani; 8 — meátus acústicus extérnus.

Слуховая (евстахиева) труба (túba auditiva), имеющая длину в среднем 35 мм и ширину 2 мм, служит для поступления воздуха из глотки в барабанную полость и поддержания в полости давления, одинакового с внешним, что важно для нормальной работы органа слуха. Слуховая труба состоит из костной и хрящевой частей (рис. 372). Просвет трубы в месте соединения этих частей (перешеек слуховой трубы) (isthmus túbae auditívae) суживается до 1 мм. Верхняя *костная часть слуховой трубы* (pars óssea túbae auditívae) находится в одноименном полуканале мышечно-трубного канала височной кости и открывается на передней стенке барабанной полости *барабанным отверстием слуховой трубы* (óstium tympánium túbae auditívae). Нижне-медиальная *хрящевая часть слуховой трубы* (pars cartiláginea túbae auditívae), на которую приходится $^2/_3$ длины трубы, имеет вид желоба, открытого книзу. В том месте, где слуховая труба открывается на боковой стенке носоглотки *глоточным отверстием слуховой трубы* (óstium pharýngeum túbae auditívae), медиальная (задняя) пластинка эластического хряща утолщается и выступает в полость глотки в виде трубного валика (tórus tubárius) Просвет слуховой трубы в месте соединения этих частей суживается до 1 мм (*перешеек слуховой трубы*, isthmus túbae auditívae).

На хрящевой части слуховой трубы берут начало мышца, напрягающая небную занавеску, и мышца, поднимающая небную занавеску. При их сокращении просвет слуховой трубы расширяется и воздух из глотки поступает в барабанную полость.

Слизистая оболочка трубы образует продольные складки, она покрыта двурядным мерцательным эпителием, движения ресничек которого направлены в сторону глотки. В слизистой оболочке слуховой трубы много слизистых трубных желез (gll. tubariae), бокаловидных клеток, лимфоидной ткани, которая возле трубного валика образует трубную миндалину (см. «Органы иммунной системы»).

Внутреннее ухо (áuris intérna) располагается в толще пирамиды височной кости, отделяясь от барабанной полости ее лабиринтной стенкой (рис. 373). Состоит внутреннее ухо из костного и вставленного в него перепончатого лабиринтов (рис. 374).

Костный лабиринт (labyrínthus ósseus) образован компактным веществом пирамиды височной кости. У костного лабиринта различают преддверие, кпереди от него находится улитка, сзади — полукружные каналы.

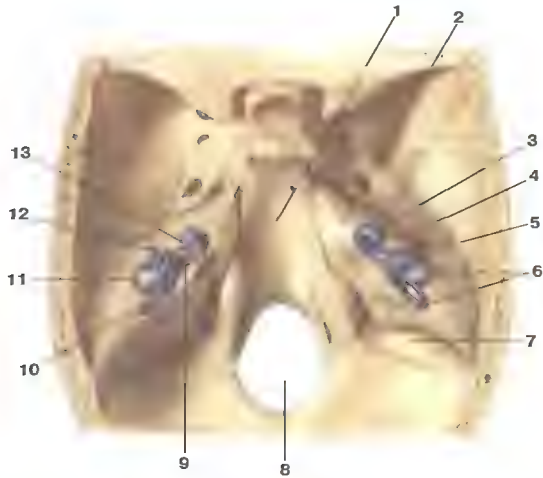

373 **Схема расположения внутреннего уха по отношению к пирамиде височной кости. Вид сверху**

1 — *скат*; *2* — *тройничное вдавление*; 3 — *улитка*; 4 — *пирамида (каменистая часть)*; 5 — *преддверие лабиринта*; 6 — костные полукружные каналы; 7 — борозда сигмовидного синуса; 8 — большое затылочное отверстие; 9 — преддверный нерв; 10 — задний полукружный канал; 11 — латеральный полукружный канал; 12 — передний полукружный канал; 13 — улитковый нерв.

1 — clivus; 2 — impréssio trigeminális; 3 — cóchlea; 4 — pars petrósa; 5 — vestibulum; 6 — canáles semicirculáres ósseі; 7 — súlcus sinus sigmoidei; 8 — forámen mágnum; 9 — n. vestibulāris; 10 — canális semicircularis posterior; 11 — canális semicircularis lateralis; 12 — canális semicircularis antérior; 13 — n. cochleáris.



Схема строения костного и перепончатого лабиринтов внутреннего уха. Вид с медиальной стороны

1 — передний полукружный канал; 2 — передний полукружный проток; 3 — общая костная ножка; 4 — общая перепончатая ножка; 5 — задний полукружный канал; 6 — задний полукружный проток; 7 — латеральный полукружный канал; 8 – латеральный полукружный проток; 9 — задняя перепончатая ампула; 10 — преддверие; 11 — вестибулярное окно; 12 — проток эллиптического и сферического мешочков; 13 — окно улитки (круглое); 14 — каналец улитки; 15 — соединяющий проток; 16 – спиральный проток; 17 — улитковый проток; 18 — сферический мешочек; 19 — эллиптический мешочек; 20 — эндолимфатический проток; 21 — передняя перепончатая ампула.

1 — canális semicircularis antérior; 2 — dúctus semicircularis antérior; 3 — crús ósseum commúne; 4 — crús membranáceus commúne; 5 — canális semicircularis postérior; 6 — dúctus semicircularis postérior; 7 — canális semicircularis laterális; 6 — dúctus semicircularis laterális; 9 — ampúlla membranácea postérior; 10 — vestibulum; 11 — fenéstra vestibuli; 12 – dúctus utriculosacculáris; 13 — fenéstra cóchleae (fenéstra rotúnda); 14 — canaliculus cóchleae; 15 — dúctus reúniens; 16 — canális spirális; 17 — dúctus cóchlearis; 16 — sácculus; 19 — utriculus; 20 – dúctus endolympháticus; 21 — ampúlla membranácea antérior.

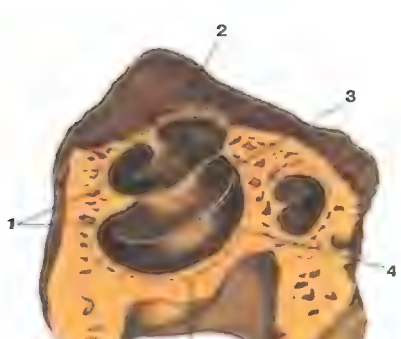

375 **Внутреннее строение улитки. Часть стенки костной улитки удалена**

1 — спиральный канал улитки; 2 — купол улитки; 3 — стержень улитки; 4 — костная спиральная пластинка; 5 — основание улитки

1 — canális spirális cóchleae; 2 — cúpula cóchleae; 3 — modiólus; 4 — lámina spirális óssea; 5 — básis cóchleae.

Улитка (cóchlea) представляет собой *спиральный канал улитки* (canális spirális cóchleae), образующий два с половиной оборота вокруг костного стержня. Основание улитки обращено в медиальную сторону, к внутреннему слуховому проходу. Осью улитки является костный *стержень* (modiólus), вокруг которого обвивается костная спиральная пластинка (lámina spirális óssea). Эта пластинка вдается в костный спиральный канал, но не полностью его перегораживает (рис. 375). Через стержень улитки проходят тонкие каналы, в которых располагаются нервные (слуховые) волокна (рис. 376).

Позади улитки располагается небольшая полость неправильной формы — *преддверие* (vestibulum). В латеральной стенке преддверия имеются два отверстия (окна), обращенных в сторону барабанной полости. *Окно преддверия* овальной формы со стороны барабанной полости закрыто основанием стремени. Второе окно, *окно улитки*, круглое, закрыто эластичной вторичной барабанной перепонкой. На передней стенке преддверия есть отверстие, ведущее в канал улитки. На задней стенке преддверия видны пять мелких отверстий, которыми в преддверие открываются полукружные каналы. На медиальной стенке костного преддверия имеется костный выступ — *гребень преддверия* (crista vestibuli), отделяющий *сферическое углубление*, в котором находится сферический мешочек, от *эллиптического углубления* с расположенным в нем эллиптическим мешочком (рис. 377). В стенке эллиптического углубления находится точечное отверстие водопроводв преддверия.

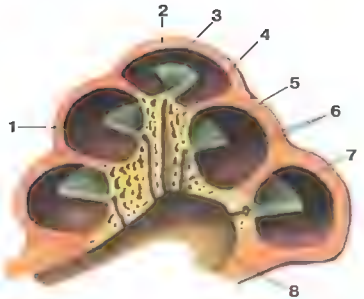

376 **Костная улитка на продольном ее вразрезе**

1 – спиральный канал улитки; 2 – купол улитки; 3 – геликотрема; 4 – стержень улитки; 5 – костная спиральная пластинка; 6 – продольные каналы стержня; 7 – спиральный канал стержня; 8 – основание улитки.

1 – canális spirális cóchleae; 2 – cúpula cóchleae; 3 – helicotréma; 4 – modiólus; 5 – lámina spirális óssea; 6 – canáles longitudináles modióli; 7 – canális spirális modióli; 8 – básis cóchleae.

Полукружных каналов у внутреннего уха три: передний, задний и латеральный (см. рис. 373, 374, 377). *Передний (сагиттальный, верхний) полукружный канал* (canális semicirculáris antérior) ориентирован перпендикулярно продольной оси пирамиды. Верхняя точка этого канала на передней стенке пирамиды височной кости образует дугообразное возвышение. *Задний (фронтальный) полукружный канал* (canális semicirculáris postérior) расположен параллельно задней поверхности пирамиды. *Латеральный (горизонтальный) полукружный канал* (canális semicirculáris laterális) образует на лабиринтной стенке барабанной полости выпячивание — *выступ латерального полукружного канала* (prominéntia canális semicirculáris laterális). Три полукружных канала открываются в преддверие пятью отверстиями, поскольку соседние костные ножки переднего и заднего полукружных каналов образуют *общую костную ножку* (crús ósseum commúne). Остальные 4 ножки полукружных каналов открываются в преддверие самостоятельно. Одна из ножек каждого полукружного канала перед впадением ее в преддверие расширяется — образует *костную ампулу* (ámpula ósseum), поэтому такая ножка получила название *ампулярной костной ножки* (crús ósseum ampullárae). Одна из ножек латерального полукружного канала, не имеющая ампулы, — *простая костная ножка* (crús ósseum simplex) открывается в преддверие самостоятельно.

Перепончатый лабиринт (labyrínthus membranáceus) располагается внутри костного лабиринта и в основном повторяет его очертания (см. рис. 374). Стенки пере-

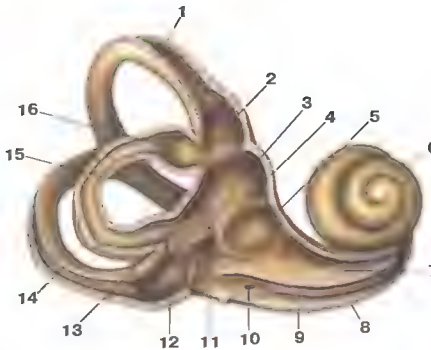

377 **Внутренняя поверхность костного лабиринта внутреннего уха. Вид с латеральной стороны. Боковая стенка костного лабиринта частично удалена**

1 — *передний полукружный канал*; 2 — *передняя костная ампула*; 3 — эллиптическое углубление; **4** — гребень преддверия; 5 — сферическое углубление; 6 — улитка; 7 — лестница преддверия; 8 — барабанная лестница; 9 — костная спиральная пластинка; 10 — внутренняя апертура (отверстие) канальца улитки; 11 — внутренняя апертура (отверстие) водопровода преддверия; 12 — задняя костная ампула; 13 — отверстие общей костной ножки; 14 — задний полукружный канал; 15 — латеральный полукружный канал; 16 — латеральная костная ампула.

1 — canális semicircularis anterior; 2 — ampulla ossea anterior; 3 — recessus ellipticus; 4 — crista vestibuli; 5 — recessus sphericus; 6 — cochlea; 7 — scala vestibuli; 8 — scala tympani; 9 — lamina spiralis ossea; 10 — apertura interna canaliculi cochleae; 11 — apertura interna aquaeductus vestibuli; 12 — ampulla ossea posterior; 13 — foramen crus commune; 14 — canalis semicircularis posterior; 15 — canalis semicircularis lateralis; 16 — ampulla ossea lateralis.

пончатого лабиринта состоят из тонкой соединительнотканной пластинки, покрытой плоским эпителием. Между внутренней поверхностью костного лабиринта и перепончатым лабиринтом находится узкая щель — *перилимфатическое пространство* (spatium perilymphaticum), заполненное жидкостью — *перилимфой* (perilympha). Из этого пространства по *перилимфатическому протоку* (ductus perilymphaticus), проходящему в канальце улитки, перилимфа может оттекать в подпаутинное пространство на нижней поверхности височной кости. Перепончатый лабиринт заполнен *эндолимфой* (endolympha). Через *эндолимфатический проток* (ductus endolymphaticus), проходящий в водопроводе преддверия, эндолимфа может оттекать в *эндолимфатический мешок* (saccus endolymphaticus), лежащий в толще твердой мозговой оболочки на задней поверхности пирамиды.

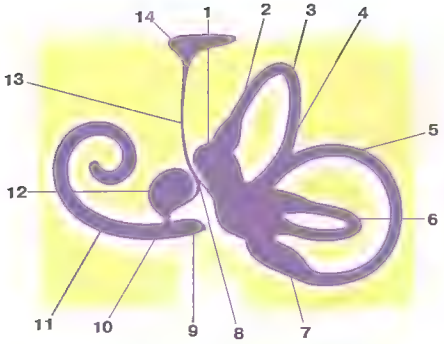

378 **Схема строения перепончатого лабиринта внутреннего уха**

1 — эллиптический мешочек; 2 — передняя перепончатая ампула; 3 — передний полукружный проток; 4 — общая перепончатая ножка; 5 — задний полукружный проток; 6 — латеральный полукружный проток; 7 — задняя перепончатая ампула; 8 — проток эллиптического и сферического мешочков; 9 — слепое преддверное выпячивание; 10 — соединяющий проток; 11 — улитковый проток; 12 — сферический мешочек; 13 — эндолимфатический проток; 14 — эндолимфатический мешок.

1 — utriculus; 2 — ampúlla membranácea antérior; 3 — dúctus semicirculáris antérior; 4 — crús membranáceus commúne; 5 — dúctus semicirculáris postérior; 6 — dúctus semicirculáris laterális; 7 — ampúlla membranácea postérior; 8 — dúctus utriculosacculáris; 9 — cáecum vestibuláre; 10 — dúctus reúniens; 11 — dúctus cochleáris; 12 — sácculus; 13 — dúctus endolympháticus; 14 — sáccus endolympháticus.

У перепончатого лабиринта выделяют эллиптический и сферический мешочки, три полукружных протока и улитковый проток (рис. 378). Продолговатый *эллиптический мешок — маточка* (utriculus) — располагается в одноименном углублении преддверия, а грушевидной формы *сферический мешочек* (sácculus) занимает сферическое углубление. Эллиптический и сферический мешочки сообщаются друг с другом при помощи тонкого *протока эллиптического и сферического мешочков* (dúctus utriculosacculáris). От этого протока отходит *эндолимфатический проток* (dúctus endolympháticus), проходящий в водопроводе преддверия и впадающий в *эндолимфатический мешок* (sáccus endolympháticus), лежащий в толще твердой оболочки головного мозга на задней стороне пирамиды височной кости. В нижней своей части сферический мешочек переходит в соединяющийся проток (dúctus

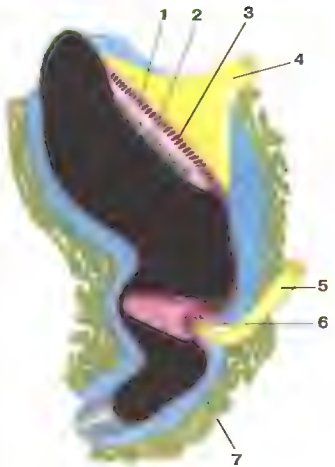

379 **Схема строения пятна и ампулярного гребашка у перепончатого лабиринта внутреннего уха**

1 — пятно преддверия; 2 — статоконии; 3 — волосковые сенсорные клетки; 4 — нераные волокна вестибулярной части преддверно-улиткового нерва; 5 — нервные волокна ампулярной части преддверно-улиткового нерва; 6 — волосковые сенсорные клетки; 7 — ампулярный гребешок.

1 — mácula vestíbuli; 2 — statocónia; 3 — céllulae sensóriae pilósae; 4 — neurofibrae pártis vestibuláris n. vestibulocochleáris; 5 — neurofibrae pártis ampulláris n. vestibulocochleáris; 6 — céllulae sensóriae pilósae; 7 — crista ampulláris

reúniens), впадающий в *улитковый проток* (dúctus cochleáris). В перепончатый эллиптический мешочек открывается пять отверстий переднего, заднего и латерального полукружных протоков, залегающих в одноименных костных полукружных каналах. Перепончатые *полукружные протоки* (dúctus semicirculáres) тоньше костных каналов. В местах расширений костных полукружных каналов — *костных ампулах* — каждый перепончатый полукружный проток имеет перепончатую ампулу. Соответственно протокам различают *переднюю, заднюю и латеральную перепончатые ампулы* (ámpullae membranáceae antérior, postérior, laterális).

У эллиптического и сферического мешочков, а также на внутренней поверхности перепончатых ампул полукружных протоков имеются покрытые желеподобным веществом образования, воспринимающие положение головы и тела в пространстве. У эллиптического и сферического мешочков это уплощенные возвышения — *пятна эллиптического мешочка* (máculae utriculi) и *пятна сферического мешочка* (máculae sácculi), в которых при колебаниях эндолимфы волосковые клетки воспринимают статические положения головы и прямолинейные движения (рис. 379). У перепончатых ампул полукружных протоков имеются в виде поперечных складок *ампулярные гребешки* (cristae ampulláres), улавливающие повороты головы в различных направлениях. Имеющиеся в пятнах и ампулярных гребешках волосковые чувствительные (сенсорные) клетки своими вершинами и волосками обращены в сторону эндолимфы, находящейся внутри перепончатого лабиринта. Поверхность эпителия пятен покрыта отолитовой мембраной — особым студенистым веществом (мембраной статоконий), содержащей кристаллы из карбоната кальция (статоконии, или отолиты). Апикальная часть ампулярных гребашков окружена желатинообразным куполом длиной около 1 мм.

380 **Схема проводящих путей вестибулярного аппарата. Стрелки указывают направление движения нервных импульсов**

1 — ядро шатра; 2 — задний продольный пучок; 3 — вестибулярные ядра; 4 — преддверная часть преддверно-улиткового нерва; 5 — вестибулярный узел; 6 — внутреннее ухо; 7 — продолговатый мозг; 8 — преддверно-спинномозговой путь; 9 — спинной мозг.

1 — núcl. fastigii; 2 — fasciculus longitudinális postérior; 3 — núcll. vestibuláres; 4 — párs vestibulária n. vestibulocochleáris; 5 — gángl. vestibuláris; 6 — áuris intéma; 7 — medúlla oblongáta; 8 — tr. vestibulospinális; 9 — medúlla spinális.

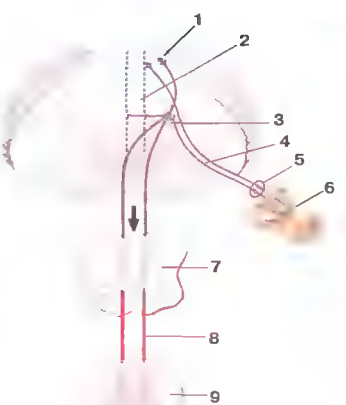

Раздражение волосковых сенсорных клеток пятен и гребешков передается чувствительными окончаниями преддверной части преддверно-улиткового нерва. Тела нейронов этого нерва находятся в преддверном узле, лежащем на дне слухового прохода. Центральные отростки этих нейронов в составе преддверно-улиткового нерва направляются через внутренний слуховой проход в полость черепа, а затем к вестибулярным ядрам ромбовидной ямки. Отростки клеток вестибулярных ядер (сладующий нейрон) направляются к ядрам шатра мозжечка и в спинной мозг, образуя преддверно-спинномозговой путь, а также входят в дорсальный продольный пучок (рис. 380).

Перепончатый лабиринт улитки — *улитковый проток* (dúctus cochleáris) — начинается слепо в преддверии, позади впадания в него соединяющегося протока, и продолжается вперед внутри спирального канала улитки, занимая его небольшую часть (см. рис. 378). В области верхушки улитки улитковый проток заканчивается слепо. На поперечном разрезе он имеет треугольную форму (рис. 381). *Наружная стенка улиткового протока* (páries extérnus dúctus cochleáris) срастается со стенкой костного спирального канала улитки. Другая — *барабанная (нижняя) стенка улиткового протока* (páries týmpanicus dúctus cochleáris), или *спиральная мембрана* (membrána spirális), является продолжением костной спиральной пластинки. Третья — верхняя *преддверная стенка улиткового протока* (páries vestibuláris dúctus cochleáris), или *преддверная мембрана*, мембрана Рейсснера (membrána vestibuláris), простирается от свободного края костной спиральной пластинки косо вверх к наружной стенке улиткового протока. Улитковый проток занимает среднюю часть костного спирального канала улитки и отделяет его *барабанную лестницу* (scála týmpani), граничащую со спиральной мембраной, от верхней *лестницы преддверия* (scála vestibuli), прилежащей к преддверной мембране. В области

купола улитки обе лестницы сообщаются друг с другом при помощи упомянутого ранее отверстия улитки — геликотремы.

В основании улитки барабанная лестница заканчивается у круглого окна, закрытого вторичной барабанной перепонкой. Лестница преддверия сообщается с перилимфатическим пространством преддверия, овальное окно которого закрыто основанием стремени. Внутри улиткового протока, на спиральной мембране, располагается слуховой *спиральный (кортиев) орган* (orgánum spirále). В основе спирального органа лежит *базилярная пластинка (мембрана)* (lámina basilāris), которая содержит до 24 000 тонких коллагеновых волокон (струн). Струны натянуты от края костной спиральной пластинки до противоположной стенки спирального канала улитки, на протяжении от ее основания до купола, они выполняют роль струн-резонаторов. На базилярной пластинке расположены поддерживающие (опорные) и рецепторные волосковые (сенсорные) клетки, воспринимающие механическое колебание перилимфы, находящейся в лестнице преддверия и в барабанной лестнице. Над спиральным (кортиевым) органом внутри улиткового протока (в эндолимфе) располагается *покровная мембрана* (membrána tectória). При движениях эндолимфы в улитковом протоке и перилимфы в лестнице преддверия и в барабанной лестнице волоски чувствительных (сенсорных) клеток касаются покровной мембраны. Колебания перилимфы вызываются движениями основания стремени в окне преддверия. Затем эти колебания перилимфы из лестницы преддверия через купол улитки распространяются на барабанную лестницу, закрытую в основании улитки вторичной эластичной мембранной перепонкой (рис. 381). Звуковые колебания перилимфы в барабанной лестнице передаются базилярной пластинке (мембране), на которой расположен слуховой орган, и эндолимфе в улитковом протоке. Колебания базилярной пластинки, эндолимфы и покровной мембраны раздражают волосковые сенсорные (рецепторные) клетки. В этих клетках механические воздействия трансформируются в нервный импульс. Импульс воспринимается окончаниями биполярных клеток, тела которых лежат в улитковом узле (спиральном узле улитки), а их центральные отростки образуют улитковую часть преддверно-улиткового нерва. Этот нерв проводит импульсы в мозг к переднему (вентральному) и заднему (дорсальному) улитковым ядрам, которые лежат в области вестибулярного поля ромбовидной ямки (рис. 382). Отростки клеток переднего ядра направляются на противоположную сторону, образуя пучок нервных волокон, получивший название *трапециевидного тела* (córpus trapezoideum). Аксоны заднего ядра выходят на поверхность ромбовидной ямки и в виде мозговых полосок IV желудочка направляются к срединной борозде ромбовидной ямки, погружаются внутрь вещества мозга и присоединяются к волокнам трапециевидного тела. На противоположной стороне моста волокна трапециевидного тела образуют изгиб (латеральную петлю) и следуют к подкорковым центрам слуха — медиальному коленчатому телу и нижнему холмику (бугорку) пластинки четверохолмия. Отростки клеток подкорковых центров (медиального коленчатого тела и нижнего холмика) проходят через заднюю часть капсулы к слуховому центру коры полушарий большого мозга — к кора верхней височной извилины, где осуществляется высший анализ импульсов, поступающих из звуковоспринимающего аппарата. От ядра нижнего холмика начинается покрышечно-спинномозговой проводящий путь, *направляющийся к двигательным ядрам передних рогов* спинного мозга.

Кровоснабжение преддверно-улиткового органа. К наружному уху идут передние ушные ветви (из поверхностной височной артерии), ушная ветвь (из затылочной артерии), задняя ушная артерия, а также глубокая ушная артерия (из верхнечелюстной артерии). Стенки барабанной полости кровоснабжает верхняя барабанная артерия (из средней менингеальной артерии), каменистые ветви (из средней менингеальной артерии), нижняя барабанная артерия (из восходящей глоточной артерии), передняя барабанная артерия (из верхнечелюстной артерии), задняя барабанная артерия (из шило-сосцевидной артерии), сонно-барабанные артерии (из внутренней сонной артерии), через сонно-барабанные канальцы.

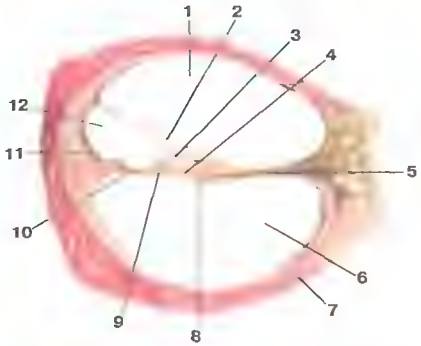

381 **Схема строения спирального канала улитки и улиткового протока, поперечный разрез**

1 — лестница преддверия; 2 — преддверная мембрана; 3 — покровная мембрана; 4 — спиральный (кортиев) орган; 5 — костная спиральная пластина; 6 — барабанная лестница; 7 — костная стенка улитки; 8 — базилярная мембрана; 9 — волосковые сенсорные клетки; 10 — барабанная стенка улиткового протока; 11 — сосудистая полоска; 12 — улитковый проток.

1 — scála vestibuli; 2 — membrána vestibuláris; 3 — membrána tectória; 4 — orgánum spirále; 5 — lámina spirális óssea; 6 — scála týmpani; 7 — páries cóchleae óssea; 8 — lámina basilàris; 9 — céllulae sensóriae pilósae; 10 — pánes tympánicus dúctus cochleáris; 11 — stria vasculáris; 12 — dúctus cochleáris.

Слуховую трубу снабжает кровью передняя барабанная и восходящая глоточная артерии, каменистые ветви (из средней менингеальной артерии), артерия крыловидного канала (из верхнечелюстной артерии). Внутреннее ухо кровоснабжает артерия лабиринта (из базилярной артерии).

Венозная кровь оттекает: от наружного уха по передним ушным венам, задняя ушная вена — в систему занижнечелюстной вены, в наружную яремную вену; от среднего уха — по одноименным венам в глоточное венозное сплетение, в менингеальные вены (притоки внутренней яремной вены), в звнижнечелюстную вену; от внутреннего уха — в лабиринтную вену (приток верхнего каменистого синуса), вену канальца улитки, вену водопровода преддверия (в нижний каменистый синус или непосредственно во внутреннюю яремную вену).

Лимфа оттекает от наружного и среднего уха в сосцевидные, околоушные, глубокие латеральные шейные лимфатические узлы. От слуховой трубы — в заглоточные лимфатические узлы.

Иннервация: наружное ухо — чувствительными ветвями большого ушного, ушно-височного и ушной ветви блуждающего нерва. Барабанная полость — барабанным сплетением (из языко-глоточного нерва, симпатическими волокнами сонно-барабанных нервов). Слуховая труба — барабанным сплетением, глоточным сплетением. Стременная мышца — стременным нервом (из лицевого нерва). Мышца, напрягающая барабанную перепонку, — одноименной ветвью из нижнечелюстного нерва.

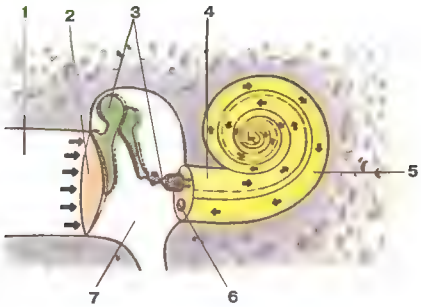

392 **Схема колебательных движений слуховых косточек и жидкости в улитке при воздействии слуховых волн на барабанную перепонку. Стрелки указывают направление звуковых волн**

1 — наружный слуховой проход; 2 — барабанная перепонка; 3 — слуховые косточки; 4 — лестница преддверия; 5 — барабанная лестница; 6 — вторичная барабанная перепонка; 7 — барабанная полость.

1 — meátus acústicus extérnus; 2 — membrána týmpani; 3 — ossícula auditus; 4 — scála vestibuli; 5 — scála týmpani; 6 — membrána týmpani secundária; 7 — cávum týmpani.

РАЗВИТИЕ ОРГАНА СЛУХА И РАВНОВЕСИЯ

Перепончатый лабиринт развивается в виде утолщения эктодермы головного отдела зародыша по бокам от нервной пластинки. Вначале (на 4-й неделе эмбриогенеза) эктодермальная пластинка прогибается, образует слуховую ямку, превращающуюся в слуховой пузырек, в дальнейшем обособляющийся от эктодермы и погружающийся внутрь зародыша (6 недель). Из этого пузырька формируются три полукружных протока, маточка и мешочек, развиваются пятна и гребешки, а также улитковый проток. Из эпителия улиткового протока образуются спиральный (кортиев) орган, покровная мембрана. Одновременно с развитием вокруг перепончатого лабиринта из мезенхимы формируется вначале хрящевая слуховая капсула, которая затем превращается в костную. Одновременно формируется звукопроводящий аппарат (среднее ухо). Из структур первого висцерального кармана развиваются стенки барабанной полости, слуховая труба. Из эктодермы жаберной борозды образуются стенки наружного слухового прохода. Слуховые косточки развиваются из хрящей первой и второй висцеральных дуг. Ушная раковина — из мезенхимы, прилегающей к эктодермальной бороздке.

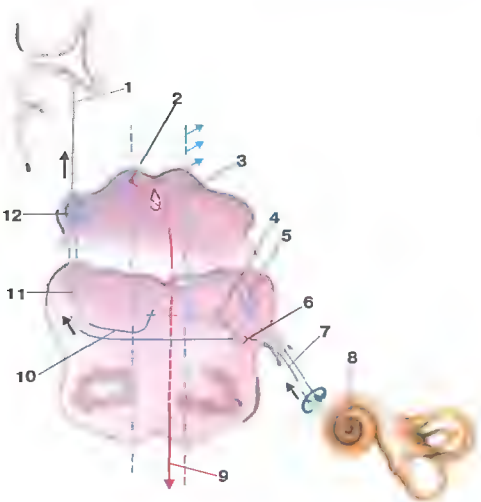

333 **Схема проводящих путей органа слуха. Стрелками указано направление движения нервных импульсов**

1 — верхняя височная извилина; 2 — нижний холмик крыши среднего мозга; 3 — задний продольный пучок; 4 — ядро трапециевидного тела; 5 — заднее улитковое ядро; 6 — переднее улитковое ядро; 7 — улитковая часть преддверно-улиткового нерва; 8 — улитка; 9 — *покрышечно-спинномозговой путь*; 10 — *трапециевидное тело*; 11 — *латеральная петля*; 12 — медиальное коленчатое тело.

1 — gȳrus temporālis supērior; 2 — colliculus inférior; 3 — fasciculus longitudinālis postérior; 4 — núcl. córporis trapezoidei; 5 — núcl. cochleáris postèrior; 6 — núcl. cochleáris antérior; 7 — pȇrs cochleáris n. vestibulocochleáris; 8 — cóchlea; 9 — tr. tectospinālis; 10 — córpus trapezoideum; 11 — lemniscus laterālis; 12 — córpus geniculātum mediāle.

Орган обоняния

Обоняние служит для распознания запахов, для определения газообразных пахнущих веществ, содержащихся в воздухе.

Орган обоняния (orgánum olfactórium) располагается в стенках верхнего отдела носовой полости. *Обонятельная область слизистой оболочки носа* (régia olfactória túnicae mucósae nási) включает слизистую оболочку, покрывающую верхнюю носовую раковину и верхнюю часть перегородки носа. В составе эпителия, покрывающего эти участки слизистой оболочки, различают обонятельные нейросенсорные и поддерживающие эпителиоциты (рис. 384). Нейросенсорные клетки находятся между поддерживающими эпителиоцитами. Каждая нейросенсорная клетка имеет до 10–12 обонятельных ресничек. Реснички подвижны, способны сокращаться под действием пахнущих веществ. От подлежащей соединительной ткани эти клетки отделены хорошо выраженной базальной мембраной. Со стороны просвета полости носа эпителий покрыт слоем слизи.

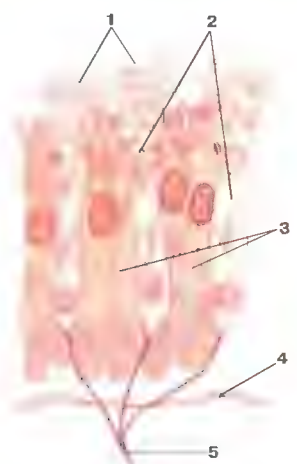

384 **Клетки обонятельного епителия в слизистой оболочке полости носа (схема)**

1 — микроворсинки; **2** — обонятельные нейросенсорные клетки; 3 — поддерживающие клетки; **4** — базальная мембрана; 5 — аксоны обонятельных нейросенсорных клеток.

1 — microvilli; 2 — céllulae neurosensórnae olfactóriae; 3 — céllulae sustentaculáres; 4 membrána basális; 5 — axón céllulae neurosensórnae olfactóriae basális.

Обонятельные нервы (nn. olfactórii) через отверстия решетчатой пластинки одноименной кости проникают в полость черепа, входят в обонятельную луковицу, где вступают в контакт с митральными клетками. Отростки митральных клеток в толще обонятельного тракта направляются в обонятельный треугольник, а затем в составе обонятельных полосок вступают в переднее продырявленное вещество, в подмозолистое поле и диагональную полоску (полоска Брока). В составе латеральной полоски отростки митральных клеток следуют в парагиппокампальную извилину и в крючок, в котором находится корковый центр обоняния.

РАЗВИТИЕ ОРГАНА ОБОНЯНИЯ

Орган обоняния формируется из эктодермы (эмбриональной нервной пластинки) кпереди от развивающегося головного мозга, в виде парных обонятельных ямок. Обонятельные ямки смещаются в область верхних и средних носовых раковин, где образуют поддерживающие эпителиоциты и рецепторные (нейросенсорные) клетки.

Орган вкуса

Орган вкуса (*órganum gústus*) развивается из эктодермы. Воспринимающие «чувство вкуса» вкусовые почки (caliculi gustatorii) находятся в слизистой оболочке языка, а также нёба, зева, надгортанника. Особенно много вкусовых почек в желобоватых и листовидных сосочках, меньше их в грибовидных сосочках.

385 **Схема строения вкусовой почки**

1 — вкусовая пора; 2 — вкусовые клетки; 3 — поддерживающая клетка; 4 — вкусовое нервное волокно.

1 — pórus gustatórius; 2 — *céllulae gustatóriae*; 3 — *céllula sustentaculáris*; 4 — neurofibra gustatória.

Вкусовая почка имеет эллипсовидную форму. На вершине каждой вкусовой почки имеется *вкусовое отверстие (пора)* (pórus gustatórius), ведущая в углубление — вкусовую ямку (рис. 385). Вкусовая ямка образуется апикальными частями вкусовых сенсорных клеток с микроворсинками на их апикальном конце. Помимо вкусовых клеток в составе вкусовой почки имеются поддерживающие и базальные эпителиоциты.

На поверхности вкусовых клеток располагаются окончания нервных волокон, воспринимающих вкусовую чувствительность. В области передних $^2/_3$ языка это чувство вкуса воспринимается нервными волокнами барабанной струны лицевого нерва, в задней трети языка и в области желобоватых сосочков — окончаниями языкоглоточного нерва. Этот нерв осуществляет вкусовую иннервацию также слизистой оболочки мягкого неба и небных дужек. От вкусовых луковиц в слизистой оболочке надгортанника и внутренней поверхности черпаловидных хрящей вкусовые импульсы поступают через верхний гортанный нерв — ветвь блуждающего нерва. Центральные отростки нейронов, осуществляющих вкусовую иннервацию, направляются в составе соответствующих черепных нервов (VII, IX, X) к общему для них чувствительному ядру, лежащему в задней части продолговатого мозга. Аксоны клеток этого ядра направляются в таламус, где импульсы передаются на следующие нейроны, центральные отростки которых оканчиваются в коре крючка парагиппокампальной извилины. В этой извилине находится корковый конец вкусового анализатора.

Общий покров и его производные

Кожа

Кожа (cútis), образующая *общий покров* тела человека (integuméntum commúne), защищает тело от внешних воздействий, участвует в терморегуляции и в обменных процессах, выделяет наружу пот, кожное сало, выполняет дыхательную функцию, содержит энергетические запасы (подкожный жир). Кожа занимает площадь 1,5–2,0 м^2, в зависимости от размеров тела. В коже выделяют поверхностный слой — эпидермис, образовавшийся из эктодермы, и глубокий слой — дерму (собственно кожу) (рис. 386).

Эпидермис (epidérmis) состоит из многих рядов клеток, объединенных в 5 основных слоев: роговой, блестящий, зернистый, шиповатый и базальный (рис. 387). Поверхностный (*роговой*) слой эпидермиса представляет собой большое число роговых чешуек. Этот слой плотный, упругий, не пропускает воду, микроорганизмы и др. Роговые чешуйки постепенно слущиваются и заменяются новыми, которые подходят к поверхности из глубележащих слоев. Под роговым слоем находится *блестящий слой*, образованный 3–4 слоями плоских клеток, лишенных ядер, хорошо преломляющих свет. Под блестящим слоем располагаются несколько слоев уплощенных клеток, образующих *зернистый слой* кожи. В глубине покровного эпителия находятся клетки *базального и шиповатого слоев*, функционально объединенных в ростковый слой. Среди базальных клеток имеются также пигментные эпителиоциты, богатые зернами пигмента меланина (меланоциты), от количества которого зависит цвет кожи. Меланин защищает кожу от воздействия ультрафиолетовых лучей.

386 **Строение кожи (схема)**

1 — эпидермис; 2 — роговой слой; 3 — волосы; 4 — проток потовой железы; 5 — сосочковый слой; 8 – сальная железа; 7 — сетчатый слой; 8 — корень волоса; 9 — потовая железа; 10 — подкожная клетчатка.

1 — epidérmis; 2 — strátum córneum; 3 — pili; 4 — glándula sudorífera (dúctus); 5 — strátum papilláre; 6 — glándula sebacéa; 7 — strátum reticuláre; 8 — rádix pili; 9 — glándula sudorífera; 10 — téla subcutánea.

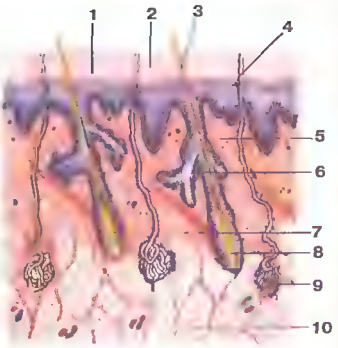

387 **Строение кожного эпидермиса**

1 — роговой слой; 2 — блестящий слой; 3 — зернистый слой; 4 — шиповатый слой; 5 — базальный слой; 6 — сетчатый слой.

1 — strátum córneum; 2 — strátum lúcidum; 3 — strátum granulósum; 4 - strátum spinosum; 5 — strátum basále; 6 — strátum reticuláre.

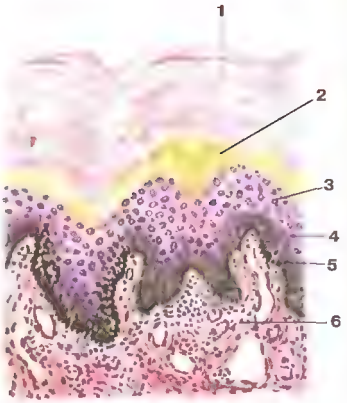

Дерма (собственно кожа) (dérmis, s. corium) состоит из соединительной ткани с некоторым количеством гладких мышечных клеток. В собственно коже выделяют более поверхностный сосочковый слой и более глубокий сетчатый слой. *Сосочковый слой* (strátum papilláre) располагается непосредственно под эпидермисом, состоит из рыхлой волокнистой неоформленной соединительной ткани и образует выпячивания — сосочки (papillae), содержащие кровеносные и лимфатические капилляры, нервные волокна. Соответственно расположению сосочков на поверхности эпидермиса видны *гребешки кожи* (cristae cútis), а между ними — продолговатые углубления — *бороздки кожи* (súlci cútis) (рис. 388). Гребешки и бороздки лучше всего выражены на подошве и ладони, где они образуют сложный индивидуальный рисунок, что часто используется в криминалистике и судебной медицине для установления личности (дактилоскопия). В сосочковом слое располагаются пучки гладкомышечных клеток, связанные с луковицами волос. *Сетчатый слой* (strátum reticuláre) состоит из плотной неоформленной соединительной ткани, содержащей пучки коллагеновых и эластических волокон. Этот слой без резкой границы переходит в *подкожную основу* (téla subcutánea), или клетчатку, содержащую в большем или в меньшем количестве жировые скопления.

Производные эпителиального покрова кожи

Волосы (pili) покрывают в разной мере всю кожу (кроме ладоней, подошв, переходной части губ, головки полового члена, внутренней поверхности крайней плоти, малых половых губ). Волосы имеют стержень, выступающий над поверхностью кожи, — *корень* (rádix pili). Корень лежит в толще кожи, заканчиваясь расширением — *волосяной луковицей* (búlbus pili) — ростковой частью луковицы (рис. 389). Корень волоса лежит в соединительнотканной сумке, в которую открывается сальная железа. В эту сумку волоса вплетается *мышца, поднимающая волосы* (m. arréctor pili). При сокращении мышцы волос выпрямляется, сальная железа сдавливается и выделяет свой секрет.

Ноготь (únguis) является роговой пластинкой, которая лежит в соединительнотканном ногтевом ложе, откуда осуществляется рост ногтя. У ногтя различают *корень* (rádix únguis), *тело* (córpus únguis) и *свободный край* (márgo únguis), выступающий за пределы ногтевого ложа. Кожные складки, ограничивающие ноготь со стороны его корня и с боков, получили названия *валики ногтя* (vállum únguis).

Молочная железа

Молочная (грудная) железа (mámma, s. glándula mammária) — парный орган, по происхождению видоизмененная потовая железа. У мужчин железа остается недоразвитой. Молочная железа располагается на уровне от III до IV ребра, на фасции, покрывающей большую грудную мышцу (рис. 390). С грудной фасцией молочная железа соединена рыхло, что обеспечивает ее подвижность. Примерно на середине железы находится *сосок молочной железы* (papilla mámmae), на вершине которого открываются 10–15 выводных млечных протоков (рис. 390). Участок кожи вокруг соска — *околососковый кружок* (aréola mámmae), так же как и сосок, пигментирован. Кожа околососкового кружка неровная, на ней видны бугорки, на поверхности которых открываются протоки *желез околососкового кружка* (glándulae areoláres). В коже соска и околососкового кружка залегают пучки гладкомышечных клеток, часть которых ориентированы циркулярно, а часть — продольно. Сокращение этих мышц на-

388 **Рисунок кожных (папиллярных) линий ладонной поверхности пальца руки**

389 **Схема строения волосяной луковицы**

1 — эпидермис; 2 — *стержень волоса*; 3 — сальная железа; 4 — мышца-поднниматель волоса; 5 — сумка волоса; 8 — наружное корневое влагалище; 7 — луковица волоса; 8 — сосочек волоса.

1 — epidérmis; 2 — scápus pilī; 3 — glándula sebacéa; 4 — m. arréctor pili; 5 — búrsa pili; 6 — vagina radiculáris extérna; 7 — *búlbus pili*; 8 — *papilla* pili.

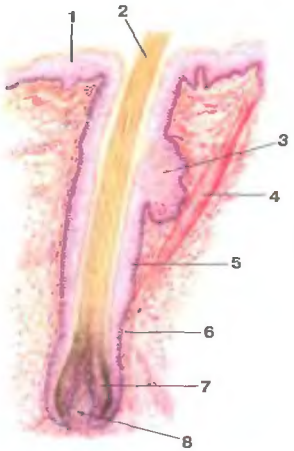

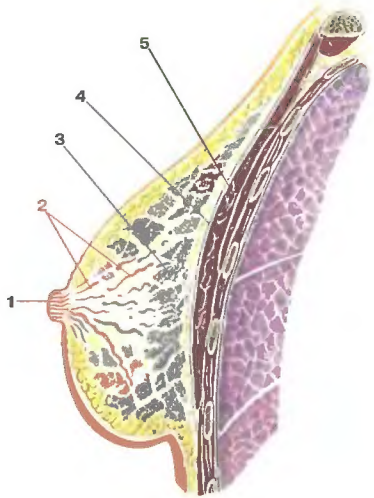

390 **Молочная (грудная) железа. Сагиттальный разрез**

1 — сосок молочной железы; 2 — млечные протоки; 3 — тело молочной железы; 4 — грудная фасция; 5 — большая грудная мышца.

1 — papilla mammae; 2 — ductuli lactiferi; 3 — corpus mammae; 4 — fascia pectoralis; 5 — m. pectoralis major.

прягает сосок. *Тело молочной железы* (córpus mámmae) состоит из 15–20 долей, отделенных друг от друга прослойками рыхлой волокнистой соединительной ткани. *Доли* (lóbi mámmae), имеющие строение сложных альвеолярно-трубчатых желез, по отношению к соску располагаются радиально. Выводные протоки открываются на вершине соска молочной железы. На пути к соску (у его основания) каждый проток имеет расширение — *млечный синус* (sinus lactiferus).

Кровоснабжение молочной железы осуществляют ветви 3–7 задних межреберных артерий, прободающие и латеральные грудные ветви внутренней грудной артерии. Венозная кровь оттекает в вены, прилежащие к одноименным артериям.

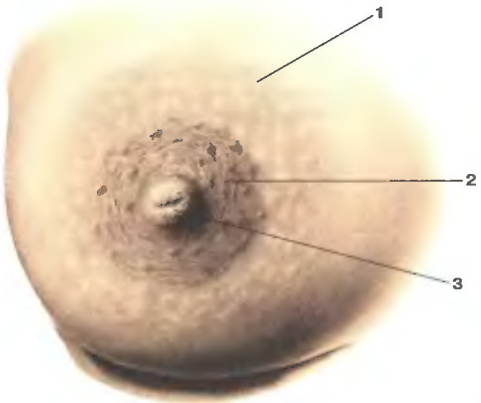

301 **Молочная (грудная) железа. Вид спереди**

1 — тело молочной железы; 2 — околососковый кружок молочной железы; 3 — сосок молочной железы.

1 — córpus mámmae; 2 — aréola mámmae; 3 — papilla mámmae.

Лимфа оттекает в подмышечные, окологрудинные (своей и противоположной стороны), в глубокие нижние шейные (надключичные) лимфатические узлы.

Иннервация: чувствительная — межреберными, надключичными нервами (из шейного сплетения), секреторная — симпатическими волокнами, проникающими вместе с чувствительными нервами и кровеносными сосудами.